Bd. XXVI

Histologie

und

mikroskop. Anatomie

von

J. Sobotta

Lehmann's medizinische Handatlanten
nebst kurzgefassten Lehrbüchern.

Bd. I. **Atlas und Grundriss der Lehre vom Geburtsakt und der operativen Geburtshilfe.** In 155 teils vielfarbigen Abbildungen, von Dr. O. Schäffer. 5. erweit. Auflage. geb. ℳ 8.—.

Bd. II. **Anatomischer Atlas der geburtshilflichen Diagnostik und Therapie.** Mit 160 meist farb. Abbild. u. 318 S. Text, von Dr. O. Schäffer. 2. gänzlich umgearb. Aufl. Preis eleg. geb. ℳ 12.—.

Bd. III. **Atlas und Grundriss der Gynäkologie,** mit 207 meist farb. Abbildg. u. 262 S. Text, v. Dr. O. Schäffer. 2. Aufl. Preis geb. ℳ 14.—.

Bd. IV. **Atlas der Krankheiten der Mundhöhle, des Rachens und der Nase.** Mit 42 farbigen Tafeln und 39 Textabbildungen. Von Dr. L. Grünwald. 2. Auflage. geb. ℳ 12.—.

Bd. V. **Atlas und Grundriss der Hautkrankheiten.** Mit 65 color. Tafeln. Herausgegeben von Professor Mracek. Preis eleg. geb. ℳ 14.—.

Bd. VI. **Atlas und Grundriss der Syphilis und der venerischen Krankheiten.** Mit 72 color. Taf. Von Prof. Mracek. eleg. geb. ℳ 14.—.

Bd. VII. **Atlas und Grundriss der Ophthalmoscopie und ophthalmoscopischen Diagnostik.** Mit 149 farb. Abbild. Von Prof. Dr. O. Haab in Zürich. 3. Aufl. Preis eleg. geb. ℳ 10.—.

Bd. VIII. **Atlas und Grundriss der traumatischen Frakturen und Luxationen.** Mit 79 farb. Taf. u. 158 Abbild. im Text. Von Prof. Dr. Helferich in Kiel. 5. Auflage. Preis eleg. geb. ℳ 12.—.

Bd. IX. **Atlas des gesunden und kranken Nervensystems** nebst Abriss der Anatomie, Pathologie u. Therapie desselben. Von Dr. Ch. Jakob. Mit Vorrede v. Prof. v. Strümpell. 2. Aufl. Preis ℳ 14.—.

Bd. X. **Atlas und Grundriss der Bakteriologie und bakteriolog. Diagnostik.** Mit ca. 700 vielfarbigen Originalbildern. Von Prof. Dr. K. B. Lehmann u. Dr. R. Neumann. 2. erw. Aufl. geb. ℳ 16.—.

Bd. XI./XII. **Atlas und Grundriss der patholog. Anatomie.** In 120 farb. Tafeln. Von Prof. Dr. O. Bollinger. 2 Bände. 2. Aufl. geb. je ℳ 12.—.

Bd. XIII. **Atlas und Grundriss der Verbandlehre** von Prof. Dr. A. Hoffa in Würzburg. In 144 Tafeln. 2. Aufl. Preis eleg. geb. ℳ 7.—.

Bd. XIV. **Atlas und Grundriss der Kehlkopfkrankheiten.** In 44 farbigen Tafeln. Von Dr. L. Grünwald. Preis eleg. geb. ℳ 8.—.

Bd. XV. **Atlas und Grundriss der internen Medizin und klin. Diagnostik.** In 68 farb. Tafeln. Von Dr. Chr. Jakob. Preis eleg. geb. ℳ 10.—.

Bd. XVI. **Atlas und Grundriss der chirurg. Operationslehre.** Von Dr. O. Zuckerkandl. 2. vermehrte und verbesserte Auflage. Mit 40 farb. Tafeln und 278 Textabbildungen. geb. ℳ 12.—.

Bd. XVII. **Atlas der gerichtlichen Medizin** von Prof. Dr. E. v. Hofmann in Wien. Mit 56 farb. Tafeln und 193 Text-Illust. geb. ℳ 15.—.

Bd. XVIII. **Atlas und Grundriss der äusseren Erkrankungen des Auges** von Prof. Dr. O. Haab in Zürich. Mit 80 farb. Abb. auf 48 Tafeln und 7 schwarzen Textabbildungen. 2. Auflage. geb. ℳ 10.—.

Bd. XIX. **Atlas und Grundriss der Unfallheilkunde.** 40 farbige Tafeln. 141 Textabb. Von Dr. Ed. Golebiewski in Berlin. geb. ℳ 15.—.

Bd. XX/XXI. **Atlas und Grundriss der patholog. Histologie.** Spezieller Teil 120 farb. Taf. Von Dr. H. Dürck. 2 Bände. geb. je ℳ 11.—.

Bd. XXII. — — **Allgemeiner Teil.** Mit 80 farb. Taf. geb. ℳ 14.—.

Bd. XXIII. **Atlas und Grundriss der orthopäd. Chirurgie** v. Dr. A. Lüning u. Dr. W. Schulthess. Mit 16 farb. Taf. u. 366 Textabb. geb. ℳ 16.—.

Bd. XXIV. **Atlas und Grundriss der Ohrenheilkunde.** Herausgegeben von Dr. G. Brühl, unter Mitwirkung v. Professor Dr. A. Politzer. Mit 39 farb. Tafeln und 99 Textabbildungen. geb. ℳ 12.—.

Bd. XXV. **Atlas und Grundriss der Unterleibsbrüche.** Von Privatdozent Dr. G. Sultan. Mit 36 farb. Tafeln und 83 Textabb. geb. ℳ 10.—.

Bd. XXVI. **Atlas und Grundriss der Histologie und mikroskopischen Anatomie des Menschen.** Von Privatdozent Dr. J. Sobotta in Würzburg. Mit 80 farb. Tafeln und 68 Textabbildungen. geb. ℳ 20.—.

Bd. XXVII. **Atlas und Grundriss der Psychiatrie.** Von Privatdozent Dr. W. Weygandt in Würzburg. 45 Bogen Text, 24 farb. Tafeln und ca. 240 Textabbildungen. geb. ℳ 16.—.

Bd. XXVIII. **Atlas und Grundriss der gynäkolog. Operationslehre.** Von Dr. O. Schäffer. 42 farb. Taf. u. 21 zum Teil farb. Textabb. geb. ℳ 12.—.

R.C.P. EDINBURGH LIBRARY
R28535K0236

Lehmann's medizinische Handatlanten.

Im Jahre 1902 wird erscheinen:

Atlas und Grundriss
der
topographischen Anatomie

von Professor **Dr. O. Schultze** in Würzburg.

Mit 40 farbigen Tafeln und 50 Textabbildungen
nach Originalen von Maler A. SCHMITSON.
Preis gebunden zirka Mk. 14.—.

Im Frühjahr 1902 wird zur Ausgabe gelangen:

Atlas und Grundriss der allgemeinen Chirurgie

unter Mitwirkung von
Geheimrat Prof. **Dr. Vincenz Czerny**
bearbeitet und herausgegeben von
Privatdozent **Dr. Georg Marwedel**

Mit 120 Abbildungen nach Originalen von Maler **A. Schmitson.**
Preis elegant gebunden zirka M. 12.—

Das obengenannte Werk wird eine geradezu klassische Bildersammlung enthalten, da das gesamte Material der Czerny'schen Klinik, die eine der reichhaltigsten und vielseitigsten in Deutschland ist, darin verwertet worden ist.

Der Text ist den Bedürfnissen der Studierenden und praktischen Aerzte angepasst und bietet infolge seiner knappen und dennoch alles erschöpfend behandelnden Schreibweise ein treffliches Lehrbuch, das sich infolge seines wissenschaftlichen Wertes und seiner vorzüglichen Bilder rasch in weiten Kreisen einführen wird. Das Talent des Malers Schmitson, dem die Ausführung der Bilder übertragen wurde, bürgt dafür, dass die künstlerische Darstellung sich der wissenschaftlichen Behandlung des Stoffes ebenbürtig erweisen wird.

Anatomie.

Arbeiten aus dem anatomischen Institute zu München. Herausgegeben von **K. v. Kupffer** und **N. Rüdinger.** (Münch. mediz. Abhandl. VII. Reihe.)

Heft 1: Utschneider, A., Lendennerven der Affen und der Menschen. 1892. 8°. 32 S. Mit 1 Tafel. *M* 1.—

Heft 2: Tettenhammer, Ueber das Vorkommen offener Schlundspalten bei einem menschlichen Embryo. 1892. 8°. 34 S. Mit 12 Abbildungen. *M* 1.—

Heft 3: Höfer, W., Vergleichend-anatomische Studien über die Nerven des Armes und der Hand beim Menschen und bei dem Affen. 1892. 8°. 106 S. Mit 6 Tafeln. *M* 4.—

Heft 4: Kupffer, K. v., Ueber die Entwicklung von Milz und Pankreas. 1892. 8°. 17 S. Mit 7 Abbildungen. *M* 1.—

Heft 5: Kupffer, K. v., Ueber das Pankreas bei Ammocoetes. 1893. 8°. 24 S. Mit 7 Abbildungen. *M* 1.—

Heft 6: Kuithan, D. W., Die Entwicklung des Kleinhirns bei Säugetieren 1895. 8°. 40 S. Text mit 24 Abbildungen. *M* 1.60

Boegle, Dr. K., Die Entstehung und Verhütung von Fussabnormitäten. 1893. 8°. 139 S. Mit 39 Abbildungen. Broschiert. *M* 4.—

Boegle, Dr. K., Die Entstehung organischer Formen. 1895. gr. 8°. 18 S. Text. Mit 40 Abbildungen. *M* 1.20

Herzog, Privatdozent Dr. W., Die Rückbildung des Nabels und der Nabelgefässe, mit besonderer Berücksichtigung der Pathogenese der Nabelhernien. Eine anatomisch-histologische Untersuchung. 1892. gr. 8°. 48 S. Mit 8 Tafeln. *M* 6.—

Kupffer, K. v., Studien zur vergleichenden Entwicklungsgeschichte des Kopfes der Kranioten.

Lieferung 1: Entwicklung des Kopfes von Acipenser Sturio. Mit 10 lithographischen Tafeln und Textillustrationen. 1893. gr. 8°. 95 S. Broschiert. *M* 10.—

Lieferung 2: Entwicklung des Kopfes von Ammocoetes Planeri. Mit 12 lithographischen Tafeln. 1894. gr. 8°. 79 S. Broschiert. *M* 10.—

Lieferung 3: Entwicklung der Kopfnerven von Ammocoetes Planeri. 1895. 80 S. Mit 48 Abbildungen. Gr. 8°. Brosch. *M* 8.—

Lieferung 4: Zur Kopfentwicklung von Bdellostoma. 1900. Gr. 8°. Mit 69 Abbildungen. *M* 8.—

Jede Lieferung bildet ein für sich abgeschlossenes Ganzes.

Plessen, J. v. und **J. Rabinowicz,** Die Kopfnerven von Salamandra maculata im vorgerückten Embryonalstadium. 1891. 4°. 20 S. Mit 4 kolorierten Tafeln. Broschiert. *M* 5.—

Schäffer, O., Untersuchungen über die normale Entwicklung der Dimensionsverhältnisse des fötalen Menschenschädels mit besonderer Berücksichtigung des Schädelgrundes und seiner Gruben. 1893. 4°. 51 S. Mit 50 Abbildungen und Tabellen. Broschiert. *M* 7.—

Schmitt, Dr. A., Die Fascienscheiden und ihre Beziehungen zu Senkungsabscessen. 1893. 122 S. 8°. 2 Tafeln. *M* 4.—

LEHMANN'S MEDIZINISCHE

HANDATLANTEN.

BAND XXVI.

ATLAS UND GRUNDRISS

DER

HISTOLOGIE

UND

MIKROSKOPISCHEN ANATOMIE DES MENSCHEN

VON

PRIVATDOZENT DR. J. SOBOTTA

IN WÜRZBURG.

ROYAL COLLEGE OF PHYSICIANS LIBRARY.

MIT 80 FARBIGEN TAFELN UND 68 TEXTABBILDUNGEN

NACH ORIGINALEN VON MALER W. FREYTAG.



MÜNCHEN

J. F. LEHMANN'S VERLAG

1902.

Alle Rechte, insbesondere das der Uebersetzung, vorbehalten.

Lithographien von *Fr. Reichhold*, München
Druck des Textes von *Alphons Bruckmann*, München.
Autotypien von *Alphons Bruckmann*, München und *C. Angerer & Göschl*, Wien.
Papier von *Otto Heck & Ficker*, München.
Einbände von *Beer & Lincke*, München.

VORWORT.

Als der Verfasser der Aufforderung der Verlagsanstalt nachkam, die Zahl ihrer überall bekannten und weit verbreiteten medizinischen Handatlanten durch einen Atlas der Histologie des Menschen zu vermehren, war er sich der Schwierigkeit eines solchen Unternehmens wohl bewusst.

Mit Rücksicht auf das Vorhandensein mehrerer vorzüglicher und weit verbreiteter Lehrbücher der Histologie musste es als ein Wagnis erscheinen, auf diesem Gebiete wiederum mit etwas Neuem hervorzutreten.

Es lag daher auch in der ursprünglichen Absicht des Verfassers, lediglich einen histologischen *Atlas* in lithographischen Tafeln zu schaffen und den Text auf eine ausführliche Tafelerklärung zu beschränken.

Der Versuch, einen histologischen Atlas zu verfassen, ist nicht neu und der vorliegende kann sich bereits zweier Vorgänger rühmen, von denen der eine ebenfalls in farbiger Lithographie ausgeführt ist. Anscheinend hat jedoch trotz mancher nicht zu leugnender Vorzüge keiner der beiden eine weitere Verbreitung finden können [1]).

[1]) Als dieser Band schon längere Zeit in Arbeit war, erschien ein Lehrbuch der Histologie, welches ebenfalls farbige lithographische Tafeln enthält, aber nur ganz wenige (8), deren Figuren zum Teil nicht einmal Präparate aus der menschlichen Histologie erläutern.

In das Verlangen der Verlagsanstalt, an Stelle einfacher Tafelerklärungen einen fortlaufenden Text in Gestalt eines kurzen *Grundrisses* zu setzen, hat der Verfasser nicht ohne Zögern eingewilligt. Es geschah dies im Interesse einer besseren Absatzfähigkeit des Bandes. Mit einer solchen muss die Verlagsanstalt wegen der enorm hohen Herstellungskosten des Werkes rechnen.

Die Verlagsanstalt hat in der That keine Mühe und Kosten gescheut, das Buch so reich auszustatten, wie es nur irgend möglich war. Die 80 lithographischen Tafeln sind mit Hilfe von mehr als 30 Farben ausgeführt und sind mit äusserster Sorgfalt und Genauigkeit gedruckt. Sie stellen mikroskopische Präparate in absolut naturgetreuer Wiedergabe dar, wie solche in einem Lehrbuch oder Atlas bisher noch nicht zu finden waren.

Obwohl der Schwerpunkt dieses Bandes auf den lithographischen Tafeln beruht, sind die einfarbigen (schwarzen) Figuren mit nicht geringerer Sorgfalt ausgeführt; das gleiche gilt vom Text.

Die 80 lithographischen Tafeln sind in der Anstalt von *Fr. Reichhold* in München hergestellt worden und zwar mittels der Schnellpresse. Es geschieht leicht, dass beim Druck mit der Schnellpresse, namentlich so subtiler Objekte, wie viele der 80 Tafeln es sind, kleine Fehler auftreten, namentlich bei einigen Farben, welche sich schwer drucken lassen. Solche Fehler, die übrigens in dem vorliegenden Buche auf ein Minimum reduziert sind, lassen sich nicht völlig vermeiden. Infolgedessen wird häufig der Maschinendruck hinter dem Handpressendruck zurückstehen. Den Atlas aber im Handpressendruck herzustellen war sowohl wegen der enormen Zeit als auch der gewaltigen Mehrkosten unmöglich. Immerhin ist der lithographischen Anstalt der

Maschinendruck fast aller Tafeln so vorzüglich gelungen, dass dieselben sich vom Handpressendruck kaum unterscheiden. Wo einige kleinere Fehler noch bestehen, ist auf dieselben in der Anmerkung meist bereits aufmerksam gemacht worden.

Die den gesamten Abbildungen des Buches zu Grunde liegenden Originalzeichnungen sind von Herrn Universitätszeichner *W. Freytag* hier mit grösster Sorgfalt und Genauigkeit in mustergültiger Weise hergestellt worden.

Wesentlich zur Erleichterung der Anfertigung der Originalzeichnungen diente eine vom Verfasser für dieses Buch fast durchweg angewandte Methode, nämlich die Präparate bei der Vergrösserung, mit welcher sie zu zeichnen waren, zu *photographieren* und die Photographie derart als Grundlage für die Zeichnung zu benutzen, dass mittels einer genauen Pause die Umrisszeichnung auf den Zeichenkarton übertragen wurde.

Diese Methode verbürgt nicht nur eine genaue Umrisszeichnung auch der feinsten Details, sondern vor allem auch eine sehr genaue Vergrösserung, da Messungen mit der photographischen Camera ungleich genauer werden, als solche mit dem Mikroskop. Vor allem fallen alle Fehlerquellen der Zeichenapparate fort, die namentlich bei grossen Gesichtsfeldern und schwachen Vergrösserungen durch Rand-Verzerrungen sich bemerkbar machen. Selbstverständlich lässt das Pausen eines mikrophotographischen Positivbildes eine viel genauere Strichführung zu, als sie der Stift bei Benutzung eines Zeichenapparates gestattet.

Aber die Verwendung mikrophotographischer Aufnahmen hat noch einen anderen grossen Vorteil. Das Positivbild dient auch nach der Pause noch dauernd

während der Anfertigung der Originalzeichnung als Kontrollbild. Da die Details einer Zeichnung, namentlich eines Uebersichtsbildes, bei schwacher Vergrösserung fast stets mit stärkerer Linse ausgeführt werden, liegt die Gefahr sehr nahe, dass die Zellkerne z. B. grösser dargestellt werden, als es die angewandte Vergrösserung erlaubt.

In dieser Beziehung wird, wie die Litteratur zeigt, viel gesündigt; es werden z. B. Zellkerne schon bei Vergrösserungen, die weit unter zehn liegen, eingezeichnet, während in menschlichen Geweben die Zellkerne meist erst bei fünfzehnfacher Vergrösserung sichtbar sind.

Die Abbildungen, welche in diesem Bande der Oeffentlichkeit übergeben werden, stellen die genauen Abbilder der Präparate dar. Die Genauigkeit der Darstellung wurde jedoch nicht so weit getrieben, dass alle, auch störende Zufälligkeiten des Präparates mit zur Darstellung gelangten. Einige wenige Figuren sind durch Kombination zweier oder dreier Schnitte gewonnen worden, wobei hauptsächlich Raumersparnis massgebend war.[1]) Die Kombination geschah nicht willkürlich, sondern in der Weise, dass die zu kombinierenden Präparate bei genau derselben Camerastellung photographiert wurden und die Positive dann entsprechend ausgeschnitten und zusammengesetzt wurden, so dass dem Zeichner keine Möglichkeit zu subjektiver Ver-

---

[1]) Eine stärkere Abänderung gegenüber dem Präparate hat eigentlich nur die Figur 2, Tafel 77, erfahren und zwar wesentlich nur das linke Drittel, wo das Präparat wegen Faltung der Netzhaut teilweise der Fläche nach getroffen war. Es wäre thöricht gewesen, in diesem Atlas den Flachschnitt zur Darstellung zu bringen; ein besseres Präparat stand mir aber nicht zur Verfügung.

änderung gegeben war. Im ganzen wurden gegen 200 mikrophotographische Aufnahmen für die im Atlas dargestellten Figuren gemacht.

Was die Wahl der im vorliegenden Atlas reproduzierten Präparate betrifft, so wurde von dem Grundsatz ausgegangen, möglichst nur *menschliche* Präparate abzubilden, tierische nur da zu verwenden, wo dieselben entweder unbedingt nötig waren oder wo brauchbare menschliche Präparate dem Verfasser nicht zur Verfügung standen.

Damit erhält der Atlas nicht bloss für den Studierenden als Leitfaden im mikroskopischen Kurs grossen Wert, sondern auch für den *praktischen Arzt,* für welchen selbst die besten Abbildungen tierischer Präparate nur geringen Nutzen haben.

Bei weitem die meisten der in diesem Bande abgebildeten Präparate sind vom Verfasser selbst hergestellt worden; eine kleine Reihe stammt aus der Sammlung der Anatomie hier.[1]) Die Präparate der beiden Figuren der Tafel 39 war Herr Professor *Stöhr* hier so liebenswürdig mir zur Reproduktion zu überlassen; die Präparate, nach denen die Figuren der Tafel 59 und Figur 66 gezeichnet sind, verdanke ich meinem Freunde und Kollegen *Prof. K. W. Zimmermann* in Bern, das Präparat der Figur 2 Tafel 18 meinem lieben Freunde Prof. *E. Kallius* in Göttingen. Diesen Herren spreche ich auch hiermit meinen besten Dank aus.

Zu besonderem Danke verpflichtet bin ich meinem früheren hiesigen Kollegen Prof. *H. Braus,* jetzt in Heidelberg, für die Ueberlassung einer ganzen Reihe konservierten Materials eines Hingerichteten. Eine grosse

[1]) Die letzteren dürften meist von Kustos P. Hofmann hergestellt worden sein.

Zahl der in vorliegendem Atlas abgebildeten Präparate sind von diesem Material hergestellt worden; das Präparat der Figur 1 Tafel 66 ist von Herrn Prof. *Braus* selbst angefertigt worden.

Die grosse Mehrzahl der in diesem Atlas abgebildeten Präparate stammt von zwei Hingerichteten (einige wenige auch von zwei weiteren Hingerichteten), stellt also ein frisches, in jeder Beziehung einwandfreies Material dar. Dasselbe gilt auch von einer Anzahl Präparate, die noch lebenswarm 2 1/2 Stunden nach dem Tode einer Leiche entnommen wurden.

Die Abbildung der Präparate in diesem Buche geschah fast ausnahmslos in der Vergrösserung der gewöhnlichen, dem Studierenden in den mikroskopischen Kursen zugänglichen Trockensysteme; Immersionssysteme wurden absichtlich vermieden (nur die feineren Details einiger weniger Figuren sind mit Hilfe solcher eingezeichnet). Auf feine Strukturverhältnisse des Zellprotoplasmas etc. wurde aus demselben Grunde nicht eingegangen, wie überhaupt *Abbildungen und Text des Atlasses das für den Studierenden und Arzt Notwendige bringen, darüber aber nicht hinausgehen.* Beide lehnen sich sowohl in Bezug auf Verteilung wie Umfang des Stoffes eng an die gebräuchliche Art der *histologischen Kurse* an.

Der Text des Atlasses stellt, wie gesagt, nur einen kurzen Grundriss, kein ausführliches Lehrbuch dar. Es konnten daher weder Litteraturnachweise noch strittige Anschauungen Platz finden. Der Text beschränkt sich auf allgemein Anerkanntes, ohne dabei unvollständig zu sein; er dürfte deswegen aber dem Studierenden und Arzt neben dem Atlas als bequemes Nachschlagebuch dienen.

Eine Reihe von Präparaten, bei denen die litho-

graphische Reproduktion keine besonderen Vorteile gehabt hätte, wie Golgipräparate des Zentralnervensystems, Zahn- und Knochenschliffe wurden, um die Herstellungskosten und damit den Preis des Buches nicht unnötig zu steigern, durch eine der photomechanischen Methoden (Zinkographie und Autotypie) wiedergegeben. (Der Holzschnitt ist bis auf vereinzelte Fälle hierzu nicht geeignet, da seine Manier notwendigerweise die Strukturen des Präparates, namentlich glatte Töne, schematisiert.)

Die Anordnung von Atlas und Text in diesem Buche ist so vorgesehen, dass die Tafeln (es sind ausser den 80 farbigen lithographischen Tafeln auch 32 der 68 schwarzen Figuren auf Tafeln gedruckt) ihren Platz möglichst an der Stelle finden, wo der zugehörige Text steht. In den wenigen Fällen, in denen der Raumverteilung wegen eine grössere räumliche Trennung von Text und Abbildung unvermeidlich war, ist durch eine Notiz im Texte auf die entsprechende Figur hingewiesen.

Im übrigen ist der Text als fortlaufendes Ganze geschrieben ohne besondere Hinweise auf die nebenstehenden Abbildungen. Letzteren dagegen, insbesondere auch den lithographischen Tafeln sind besondere Erklärungen beigegeben, welche so angeordnet sind, dass linker Hand die Tafelerklärung, rechts die Tafel steht.

Tafeln und Text sind daher auch bis zu einem gewissen Grade unabhängig. Der Leser kann den Text allein lesen sowohl, wie auch die Tafeln an der Hand der Erklärungsblätter unabhängig vom Texte studieren.

Eine Inhaltsangabe des Textes wie der Abbildungen und ein auf den Text bezügliches Sachregister finden sich am Anfange des Buches.

Wenn der Verfasser hiermit den Atlas der Oeffentlichkeit übergiebt, so ist derselbe sich wohl bewusst,

dass das Buch manche und auch manche berechtigte Kritik auszuhalten haben wird. Die Herstellung desselben hat 3 1/2 Jahre Zeit gekostet; wenn der Verfasser jetzt noch einmal von vorne beginnen würde, so wüsste er selbst, was anders gemacht werden könnte. Und das Gleiche gilt von der lithographischen Anstalt.

Zwei Vorwürfen, die dem Atlas voraussichtlich gemacht werden, möchte der Verfasser gleich von vornherein begegnen. Erstlich wird es getadelt werden, dass viele Figuren bei einer geringeren Vergrösserung zur Darstellung gelangt sind, als das vielleicht nützlich gewesen wäre. Das hat seinen Grund in dem relativ kleinen Format des Buches, von dem die Verlagsanstalt nicht abweichen wollte und konnte.

Zweitens wird bemerkt werden, dass einzelne Kapitel der Histologie und mikroskopischen Anatomie mit relativ vielen, andere mit relativ wenig Tafeln ausgestattet sind. Es hat das seinen Grund darin, dass ursprünglich mehr Tafeln geplant waren, als jetzt vorliegen, und dass sich die Notwendigkeit zu beschränken erst ergab, als schon für mehrere Kapitel die grössere Tafelzahl fertiggestellt war.

Würzburg, November 1901.

J. Sobotta.

INHALTSANGABE.

	Seite
A. Die Histologie oder die Lehre von den Zellen und den Geweben	1—68
I. Die Zelle	1—13
II. Die Gewebe des menschlichen Körpers	13—68
Das Epithelgewebe	13—25
Das Stütz- oder Bindesubstanzgewebe	25—48
Das Muskelgewebe	48—57
Das Nervengewebe	57—68
B. Die mikroskopische Anatomie der Organe	69—247
I. Die Organe des Skeletsystems	69—79
Knochen und Knochengewebe	69—73
Knochenentwicklung	73—79
II. Die Organe des Muskelsystems.	
Muskeln	79—81
Sehnen	81—83
III. Die Organe des Nervensystems	83—106
1. Das Zentralnervensystem	83—99
2. Das peripherische Nervensystem	99—106
a) Die peripherischen Nerven	99—100
b) Die peripherischen Ganglien	100—101
c) Die Nervenendigungen	101—106
IV. Blut- und Lymphgefässsystem	106—121
Herz	106—107
Blutgefässe	107—113
Lymphdrüsen	113—116
Milz	116—119
Thymus	119—121
V. Die Verdauungsorgane	121—164
Mundhöhle	123
Zähne und Zahnentwicklung	124—131
Zunge	131—133
Die lymphatischen Bildungen der Zunge und des Rachens	133—136
Speiseröhre	136—137
Magen	137—141
Dünndarm	141—145
Dickdarm	145
Die lymphatischen Bildungen des Darmes	145—147
Die Blut- und Lymphgefässe des Magens und Darms	147—149
Speicheldrüsen	149—158
Leber	158—164

		Seite
VI.	**Die Harnorgane**	165—174
	Niere	165—172
	Die ableitenden Harnwege	172—174
VII.	**Die männlichen Geschlechtsorgane**	174—187
	Hoden	174—181
	Die ableitenden Samenwege	181—187
VIII.	**Die weiblichen Geschlechtsorgane**	187—199
	Eierstock	187—193
	Die ausführenden weiblichen Geschlechtsorgane	193—199
IX.	**Die Respirationsorgane**	199—205
	Nasenhöhle	199—200
	Kehlkopf, Trachea, Bronchen	200—201
	Bronchialäste und Lunge	201—205
	Schilddrüse	205
X.	**Die Haut**	205—220
	Haut	205—209
	Die epidermoidalen Gebilde der Haut	209—220
	Haare	209—213
	Nägel	213—215
	Drüsen der Haut	215—217
	Milchdrüse	219—220
XI.	**Die Sinnesorgane**	220—247
	Sehorgan	220—239
	tunica externa bulbi	221—223
	tunica media bulbi	223—226
	tunica interna bulbi	226—234
	Sehnerv	234—235
	Glaskörper und zonula ciliaris	235
	Linse	235—236
	Hilfsvorrichtungen des Bulbus	236—239
	Augenlid	236—238
	Thränendrüse	238—239
	Gehörorgan	239—246
	Aeusseres Ohr	239—240
	Inneres Ohr	240—241
	Schnecke	241—245
	Riechorgan	246
	Geschmacksorgan	247

VERZEICHNIS
DER TAFELN UND FIGUREN.

(Die Seitenzahl bezieht sich bei den Textfiguren auf die Figur, bei den auf Tafeln gedruckten Figuren auf das neben der Tafel stehende Erklärungsblatt.)

I. TAFELN.

			Seite
Tafel	1.	*(Mitose.)* Fig. 1—10. 10 Stadien der indirekten Kernteilung	8
„	2.	*(Epithelgewebe.)* Fig. 1: Zellgrenzen. Fig. 2: Plattenepithel. Fig. 3: Cylinderepithel	14
„	3.	*(Epithelgewebe.)* Fig. 1: Uebergangsepithel. Fig. 2: Geschichtetes Flimmerepithel. Fig. 3: Flimmerepithel des Nebenhodens. Fig. 4: Pigmentepithel	18
„	4.	*(Bindesubstanz.)* Fig. 1: Reticuläres Bindegewebe. Fig. 2: Interstitielle Hodenzellen. Fig. 3: Mastzellen. Fig. 4: Hornhautzellen	26
„	5.	*(Blut und Knochenmark.)* Fig. 1—21: Blutkörperchen des Menschen. Fig. 22—31: Elemente des Knochenmarks	46
„	6.	*(Muskelgewebe.)* Fig. 1: Pigmentiertes Bindegewebe. Fig. 2: Verzweigte quergestreifte Muskelfasern. Fig. 3: Herzmuskel längs. Fig. 4: Herzmuskel quer	56
„	7.	*(Nervenzellen.)* Fig. 1: Multipolare Rückenmarkszellen isoliert. Fig 2: Dieselben mit Tigroidfärbung. Fig. 3: Spinalganglienzellen	60
„	8.	*(Knochenentwicklung.)* Embryonaler Finger im Längsschnitt	74
„	9.	*(Knochenentwicklung.)* Embryonaler Vorderarmknochen im Querschnitt	76
„	10.	*(Knochenentwicklung.)* Embryonaler Femur im Querschnitt	76
„	11.	*(Knochenentwicklung.)* Fig. 1: Embryonaler Metacarpalknochen im Längsschnitt. Fig. 2—6: Knochenbildung und -Resorption am embryonalen Unterkiefer	78
„	12.	*(Muskel.)* Fig. 1: Querschnitt des M.-Omohyoideus. Fig. 2: Eine Muskelspindel desselben	80
„	13.	*(Rückenmark.)* Topographisches Durchschnittsbild (Karminfärbung) des Halsmarks	84

Seite

Tafel 14. *(Rückenmark.)* Querschnitt des Lendenmarks in Weigert-Färbung 86
„ 15. *(Medulla oblongata.)* Topographisches Uebersichtsbild des verlängerten Markes in der Olivengegend (Weigert-Färbung) 86
„ 16. *(Kleinhirn und Herz.)* Fig. 1: Uebersichtsbild des Kleinhirnbaues (Carminfärbung). Fig. 2: Papillarmuskel des Herzens 88
„ 17. *(Kleinhirn, sympathisches Ganglion.)* Fig. 1: Kleinhirn in Weigert-Färbung. Fig. 2: Kleines sympathisches Ganglion 92
„ 18. *(Grosshirnrinde, Tastkörperchen.)* Fig. 1: Grosshirnrinde in Weigert-Färbung. Fig. 2. Tastkörperchen in vitaler Methylenblaufärbung 96
„ 19. *(Peripherischer Nerv.)* Fig. 1: Peripherischer Nerv, Uebersichtsbild und (Fig. 2) bei stärkerer Vergrösserung 98
„ 20. *(Peripherische Ganglien.)* Fig. 1: Sympathisches Ganglion in Weigert-Färbung. Fig 2: Spinalganglion in Weigert-Färbung 100
„ 21. *(Arterien.)* Fig. 1: Aortenquerschnitt. Fig. 2: Querschnitt der radialis 110
„ 22. *(Gefässe.)* Fig. 1: Querschnitt einer muskelstarken Vene. Fig. 2: einer kleinen mittleren, Fig. 3: einer kleinen und Fig. 4: einer kleinsten Arterie . . . 112
„ 23. *(Lymphdrüse, Milz.)* Fig. 1: Uebersichtsbild einer Halslymphdrüse. Fig. 2: Milz des Kaninchens injiciert 114
„ 24. *(Milz.)* Fig. 1: Uebersichtsbild der menschlichen Milz. Fig. 2: Milzknötchen bei stärkerer Vergrösserung 118
„ 25. *(Thymus.)* Fig. 1: Uebersichtsbild der Thymus eines Kindes. Fig. 2: Hassal'sche Körper aus der Thymus eines Erwachsenen 120
„ 26. *(Lippe.)* Uebersichtsbild des Lippendurchschnitts 124
„ 27. *(Zahnentwicklung.)* Fig. 1: I. Stadium der Zahnentwicklung. Fig. 2: III. Stadium 128
„ 28. *(Zahnentwicklung.)* Fig. 1: II. Stadium. Fig. 2: IV. Stadium 130
„ 29. *(Zunge.)* Fig. 1: Zungenbalg. Fig. 2: Papillen der Zunge 132
„ 30. *(Tonsille.)* Uebersichtsbild der Gaumentonsille 134
„ 31. *(Zunge.)* Fig. 1: Papilla vallata. Fig. 2: Epitheldurchwanderung in der Tonsille 134
„ 32. *(Oesophagus.)* Uebersichtsbild der Speiseröhre . 136
„ 33. *(Oesophagus, Magen.)* Fig. 1: Oesophagus. Fig. 2: Uebersichtsbild des Baues der Magenwand . . 138
„ 34. *(Magen.)* Fig. 1: Uebersichtsbild der Fundus-

Seite

schleimhaut. Fig. 2: einzelne Magendrüsen bei stärkerer Vergrösserung 140
Tafel 35. *(Magen, Duodenum.)* Fig. 1 und 2: Teile von Magenfundusdrüsen. Fig. 3: Uebersichtsbild des Duodenum 142
„ 36. *(Dünndarm.)* Uebersichtsbild des Jejunum . . 144
„ 37. *(Dünndarm.)* Fig 1: Schleimhaut und Zotten. Fig. 2: Darmdrüsen 144
„ 38. *(Dickdarm.)* Fig. 1: Uebersichtsbild des Baues der Dickdarmwand. Fig. 2: Schleimhaut des Rectum 146
„ 39. *(Darmepithel, Becherzellen.)* Fig. 1: Darmzotten. Fig. 2: Dickdarmdrüsen 148
„ 40. *(Wurmfortsatz.)* Uebersichtsbild des processus vermiformis 150
„ 41. *(Darmplexus.)* Fig. 1: plexus myentericus. Fig. 2: plexus submucosus 150
„ 42. *(Speicheldrüsen.)* Fig. 1: Uebersichtsbild und Fig. 2: Detailbild der glandula sublingualis 152
„ 43. *(Speicheldrüsen.)* Fig. 1: Submaxillaris. Fig. 2: Parotis 154
„ 44. *(Pankreas.)* Fig. 1: Uebersichtsbild. Fig. 2 und 3: Detailbilder des Pankreas 156
„ 45. *(Leber).* Figur 1: Uebersichtsbild der Leber, Fig. 2: Leberzellbalken 160
„ 46. *(Leber.)* Fig. 1: injicierte Leber des Kaninchens. Fig. 2: Gallengangskapillaren der Kaninchenleber 162
„ 47. *(Leber.)* Doppelt injicierte Kaninchenleber (Gallenkapillaren blau, Blutkapillaren rot) 164
„ 48. *(Niere.)* Uebersichtsbild des Baues der Niere . 166
„ 49. *(Niere.)* Rindensubstanz der Niere. Fig. 1: Uebersichtsbild. Fig. 2: Glomeruluskapsel und Harnkanälchen. Fig. 3: Bürstenbesatz 168
„ 50. *(Niere.)* Fig. 1: Marksubstanz. Fig. 2: arteriell injicierte Niere 170
„ 51. *(Niere.)* Fig. 1: Injicierte Glomeruli. Fig. 2: Venös injicierte Niere des Meerschweinchens 172
„ 52. *(Ureter, Harnblase.)* Fig. 1: Harnblase. Fig. 2: Ureter 174
„ 53. *(Hoden.)* Fig. 1: Uebersichtsbild vom Hoden und Nebenhoden. Fig. 2: Uebersichtsbild eines Hodenläppchens 176
„ 54. *(Hoden.)* Fig. 1—5 zeigen Phasen der Spermatogenese 178
„ 55. *(Nebenhoden.)* Fig. 1: Nebenhodenkopf (ductus efferentes). Fig. 2: Nebenhodenkörper (ductus epididymidis) 180
„ 56. *(Samenleiter, Samenstrang.)* Fig. 1: Ductus defereus. Fig. 2: Samenstrang 182

			Seite
Tafel	57.	*(Harnröhre, Samenblase.)* Fig. 1: pars membranacea urethrae. Fig. 2: Samenblase	184
„	58.	*(Prostata.)* Fig. 1: Prostata. Fig. 2: Muskelbalken der Froschblase	186
„	59.	*(Eierstock.)* Fig. 1: Rindensubstanz des Eierstocks. Fig. 2: Ei im cumulus oophorus	188
„	60.	*(Eierstock, Eileiter.)* Fig. 1: Querschnitt des Eileiters. Fig. 2: Eierstock vom Neugebornen	192
„	61.	*(Uterus.)* Fig. 1: Uebersichtsbild des Uterus. Fig. 2: Uterusschleimhaut	194
„	62.	*(Nebenniere.)* Fig. 1: Uebersichtsbild. Fig. 2: Detailbild	196
„	63.	*(Nasenschleimhaut.)* Fig. 1: regio olfactoria. Fig. 2: regio respiratoria	198
„	64.	*(Luftröhre.)* Uebersichtsbild des Baues der Trachea	200
„	65.	*(Lunge.)* Blutgefässinjektion der Lunge	202
„	66.	*(Lunge, Schilddrüse.)* Fig. 1: Bronchialast. Fig. 2: Schilddrüse	204
„	67.	*(Haut.)* Fig. 1: Uebersichtsbild vom Bau der Haut. Fig. 2: Injektionspräparat der Haut	206
„	68.	*(Haut, Haare.)* Fig. 1: Epidermis und Coriumpapillen. Fig. 2: Zellen des stratum dentatum. Fig. 3: Haarwurzel (unterer Abschnitt) längs	208
„	69.	*(Haare.)* Uebersichtsbild vom Bau der Kopfhaut mit Haarlängsschnitten	210
„	70.	*(Haar.)* Querschnitt der Haarwurzel im mittleren Fig. 1· und Fig. 2: unteren Abschnitt	212
„	71.	*(Haare, Knäueldrüsen.)* Fig. 1: Haarquerschnitte (Uebersichtsbild). Fig. 2—4: Knäueldrüse der Achselhöhle. Fig. 5: Einzelne Knäueldrüse der Kopfhaut	214
„	72.	*(Talgdrüse, Nagel.)* Fig. 1: Talgdrüse. Fig. 2: Nagelquerschnitt. Fig. 3: Nagellängsschnitt	216
„	73.	*(Milchdrüse.)* Fig. 1: Uebersichtsbild. Fig. 2: Detailbild vom Menschen, Fig. 3: von der Maus	218
„	74.	*(Auge.)* Uebersichtsbild des Bulbus (Horizontalschnitt)	220
„	75.	*(Auge.)* Fig. 1: Hornhaut. Fig. 2: Durchschnitt der drei Augenhäute	222
„	76.	*(Auge.)* Fig. 1: Hornhaut, Iris, corpus ciliare. Fig. 2: Linse	226
„	77.	*(Auge.)* Fig. 1: Retinadurchschnitt. Fig. 2: Fovea centralis. Fig. 3: ora serrata	232
„	78.	*(Auge, Thränendrüse.)* Fig. 1: Opticuseintrittsstelle. Fig. 2: Thränendrüse	234
„	79.	*(Augenlid.)* Uebersichtsbild des Augenlids	238
„	80.	*(Gehörorgan.)* Fig. 1: Aeusserer Gehörgang. Fig. 2: Gehörschnecke	240

II. FIGUREN.

			Seite
Figur	1.	Binnenzellige Sekretkapillaren	21
„	2.	Zwischenzellige Sekretkapillaren	22
„	3.	Schema der Drüsenformen	24
„	4.	Elastische Platte (gefensterte Membran)	29
„	5.	Lockeres Bindegewebe	31
„	6.	Querschnitt des Nackenbandes	33
„	7.	Gallertiges Bindegewebe des Nabelstranges	34
„	8.	Rippenknorpel	34
„	9.	Elastischer Knorpel	36
„	10.	Bindegewebsknorpel	36
„	11.	Fettgewebe aus der Augenhöhle	38
„	12.	Blut (frisch)	41
„	13.	Welckers Blutkörperchenmodelle	43
„	14.	Haeminkrystalle	44
„	15.	Glatte Muskelfaser	49
„	16.	Natürliche Enden quergestreifter Muskelfasern	50
„	17.	Quergestreifte Muskelfaser längs	51
„	18.	Querstreifung der Muskelfaser	52
„	19.	Muskelfibrillen	53
„	20.	Quergestreifte Muskelfaser (Querschnitt)	53
„	21.	Markhaltige Nervenfaser	63
„	22.	Markhaltige Nervenfaser (gefärbt)	63
„	23.	Ependymzellen des Rückenmarks	66
„	24.	Kurzstrahler der Grosshirnrinde	66
„	25.	Längsstrahler der weissen Substanz der medulla oblongata	66
„	26.	Knochenschliff, quer	71
„	27.	Querschnitt des entkalkten Radius	72
„	28.	Querschnitt einer Sehne	82
„	29.	Teil eines Sehnenquerschnitts	82
„	30.	Kleinhirnrinde (nach Golgi behandelt)	89
„	31.	Kleine Körnerzellen des Kleinhirns	90
„	32.	Kleinhirnrinde (nach Golgi behandelt)	91
„	33.	Pyramidenzelle der Grosshirnrinde	94
„	34.	Grosshirnrinde (nach Golgi behandelt)	97
„	35.	Plexus chorioideus	98
„	36.	Nervenverzweigung im Muskel	102
„	37.	Motorische Endplatten	102
„	38.	Grandry'sche Körperchen	104
„	39.	Nervenendigungen in der Hornhaut	106
„	40.	Vater-Pacini'sches Körperchen	106
„	41.	Herbst'sches Körperchen	106
„	42.	Endothelgrenzen	108
„	43.	Schema des Verdauungstractus	122
„	44.	Längsschliff eines Molarzahns	124
„	45.	Querschliff eines Eckzahns	126
„	46.	Schmelzdentingrenze eines Praemolarzahns	126

Seite

Figur 47. Dentincementgrenze eines Molarzahns 126
„ 48. Peyer'sche Haufen 148
„ 49. Injicierte Darmzotte 148
„ 50. Schema der Parotis 155
„ 51. Schema der Submaxillaris 155
„ 52. Schema der Sublingualis 157
„ 53. Schema des Pankreas 157
„ 54. Schema eines Leberläppchens 161
„ 55. Schema eines Harnkanälchens 167
„ 56. Graaf'sche Follikel 190
„ 57. Corpus luteum 190
„ 58. Zellen des corpus luteum 190
„ 59. Bronchiolus 202
„ 60. Alveolarepithel (Silberlunge) 202
„ 61. Schema der Elemente der Retina 231
„ 62. Bogengang 242
„ 63. macula acustica 242
„ 64. Gehörschnecke; Uebersichtsbild 244
„ 65. Corti'sches Organ 244
„ 66. Riechschleimhaut (nach Golgi behandelt) . . . 246
„ 67. Geschmacksknospe der papilla foliata (senkrecht durchschnitten) 246
„ 68. Geschmacksknospe von oben gesehen 246

SACH-REGISTER *)

	Seite
Aequatorialplatte	9
amoeboide Bewegungen	2
Alveolen der Lunge	203
Alveolargänge	203
arcus spiralis	243
Arrector pili	213
Arterien	108
arteria arciformis (der Niere)	171
— interlobularis (d. Niere)	171
— helicina (des Penis)	186
Astrocyten	67
Augenlid	236
Axencylinder	62
Becherzellen	20, 143
Belegzellen	139
Bindesubstanzgewebe	25
Bindegewebe, adenoides	39
— fibrilläres	25
— lymphoides	39
— pigmentiertes	38
— reticuläres	39
Bindegewebsknorpel	36
Blut	40
Blutkörperchen, rote	41
— farblose	44
Blutplättchen	47
Blutkrystalle	44
Blutgefässe	107
Bogengang	240
Bronchen	201
Bronchioli	201
Bruch'sche Membran	225
bulbus oculi	220
Bürstenbesatz	19
Capillaren	107
Cardiadrüsen	137
Carotisdrüse	199
Centrosoma	6
Chondrin	34
Chorioidea	223
Chromatin	5
Chromosomen	7
Clarke'sche Säule	85
Claudius'sche Zellen	245
Cohnheim'sche Felder	54
Colloid	205
Conjunctiva bulbi	221
— palpebrarum	237
Corium	207
Cornea	221
corona radiata	190
corpus cavernosum penis	186
— — urethrae	191
— ciliare	224
— albicans	191
— luteum	191
Corti'sches Organ	241
crista acustica	241
Cuticularbildungen	12
Cuticularsaum	19
Cylinderepithel	15, 16
Deiter'sche Zellen	243
Dentin	125
Dickdarm	145
discus oophorus	190
Dorsalkern	85
Drüsen-Formen	22
— Zellen	17

*) Im Register sind im wesentlichen nur die hauptsächlichen im Texte vorkommenden Kunstausdrücke aufgeführt. Nicht vorhandenes suche man unter der nächst höheren Abteilung, zu der es gehört, z. B. Bindegewebszellen unter Bindegewebe, Linsenfasern unter Linse. Kunstausdrücke, deren Namen nicht auf eine Zugehörigkeit zu einer höheren Abteilung hinweist, sind gesondert aufgeführt z. B. Clarke'sche Säule, Claudius'sche Zellen.

Seite

Drüsen, tubuläre 23
— alveoläre 23
ductus biliferi 160
— cochlearis 241
— deferens 181
— efferentes testis . . . 181
— epididymidis 181
— papillares 169
Dünndarm 141
Duodenum 143
Dyaster 9

Eierstock 187
Eileiter 193
Eizelle 187
elastische Fasern 28
— Platten 28
— Gewebe 22
— Knorpel 35
Eleïdin 22, 207
Endocard 107
Endoneurium 99
Endothel 28, 108
Ependymzellen 57
Epicard 109
Epidermis 205
Epithel 13
Epineurium 99
Epiphysis 99
Erythrocyten 41

Fasern 11
Fettgewebe 37
Fettropfen 4
Fibrillen 11
Flimmerbewegung . . . 3
Flimmerhaare 19
Flimmerepithel 15
Flüssigkeiten, elementare . 12
folliculi linguales 133
fossula tonsillaris 135
fovea centralis 231

Gallencapillaren 164
Gallengänge 160
Gallertiges Bindegewebe . 33
Ganglien 100
— Zellen 57

Seite

Gehörorgan 239
Gehörgang, äusserer . . . 239
Geschlechtsorgane, männl. 174
— weibliche 187
Geschmacksorgan 247
Ghianuzzi'sche Halbmonde 153
Gitterfasern 183
Gliazellen 66
Glaskörper 235
glandula bulbourethralis . 185
glandulae ceruminosae . . 237
glandula ciliaris 237
— lacrymalis 238
— parotis 152
glandulae sebaceae . . . 225
glandula sublingualis . . 153
— submaxillaris 153
glandulae sudoriferae . . 217
glandula tarsalis 237
Glomeruli 170
Glomeruluskapsel 165
glomus caroticum 199
— corrygeum 199
Golgi'sche Zellen . . . 59, 62
Grandry'sche Körper . . . 103
Granula 4, 20
Grosshirnrinde 93
Grundlamellen 72
Grundsubstanzen . . . 12, 25

Haare 209
Haarbalgdrüsen 215
Haarzellen 243
Halbmonde (Ghianuzzi) . 153
Harnblase 173
Harnkanälchen 165
Harnorgane 165
Harnröhre, männliche . . 185
— weibliche 173
Hassal'sche Körperchen . 120
Hauptzellen 139
Haut 205
Havers'sche Kanälchen . . 70
— Lamellen 70
Henle'sche Faserschicht . 230
— Fibrillenscheide . . . 199
— Schicht des Haares . 211
— Schleife 166

Seite

Hensen'sche Zellen . . . 245
Herbst'sche Körperchen . 105
Hintersäule des Rückenmarks 85
Hörzahn 243
Hoden 174
Hornhaut 221
— Zellen 17, 222
Huxley'sche Schicht des Haares 211
Hypophysis 99

Intercellularbrücken . 17, 207
Interstitiallamellen 72
Iris 224

Karyokinese 7
Keimbläschen 191
Keimfleck 191
Keimzentrum 115
Kehlkopf 200
Kern 4
— -körperchen 5
— -membran 6
Keratin 20
Keratohyalin 22, 207
Kittsubstanz 12
Kleinhirn 87
Knäueldrüsen 217
Knochen 69
Knochenentwicklung . . 73
— -resorption 79
— -mark 79
— — rotes 47
Knorpel 34
Kurzstrahler 67
Krystalloide 4

Langstrahler 67
Larynx 201
Leber 158
Leucocyten 44
limbus spiralis 242
Linin 5
Linse 235
Lippe 123
Luftröhre 201
Lunge 201

Seite

Lymphdrüsen 114
Lymphgefässe 113

Macula acustica 241
Magen 137
Markscheide 64
Mastzellen 32
Meibom'sche Drüsen . . 237
membrana propria d. Drüsen 23
membrana vestibularis . . 241
Metakinese 10
Metaphase 10
Milchdrüse 20, 219
Milz 116
Mitose 7
Mittelohr 239
Modiolus 245
Moll'sche Drüse 277
Mundhöhle 123
Muskel 79
Muskelgewebe 48
Muskelspindel . . . 80, 105
Musculus ciliaris 225
— dilatator pupillae . . 225
— levator palpebrae superioris 238
— orbiculus palpebrarum 237
— sphincter pupillae . . 225
Myocard 187

Nabelstrang 33
Nackenband 33
Nagel 213
Nasenhöhle 199
Nebenhoden 181
Nebenniere 196
Nerv, peripherischer . . . 99
Nervenendigungen . . . 101
Nervenfasern 62
Nervengewebe 57
Nervenzellen 57
Neurofibrillen 62
Neuroglia 65
Neuroplasma 62
Nissl'sche Körper 61
nodulus lymphaticus solitar. 115
— aggregatus 115
Nucleolen 5

	Seite
Oesophagus	136
Oolemma	189
ora serrata	230
Ossification	75
Osteoblasten	75
Osteoklasten	136
Otolithen	241
Ovarium	187
Pankreas	156
Paneth'sche Zellen	142
papilla filiformis	132
— foliata	247
— fungiformis	132
— vallata	133
Parotis	152
Penis	186
Perimysium	79
Perineurium	99
Periost	72
Peyer'sche Haufen	115, 147
Pfeilerzellen	243
Pflüger'sche Schläuche	188
Pfortader	159
Phalangen	245
Pigmentepithel	227
Pigmentkörnchen	4
Plasmazellen	32
Plasmodien	3
Plattenepithel	15
plexus chorioideus	95
— myentericus	149
— submucosus	149
Polstrahlung	9
Primordialei	188
Primordialfollikel	189
processus vermiformis	147
Prostata	184
Protoplasma	2
Purkinje'sche Zellen	89
Pylorusdrüsen	139
Pyramidenzellen	93
Ranvier'sche Einschnürungen	64
regio olfactoria der Nase	199
— respiratoria der Nase	199
— vestibularis der Nase	199
Rete testis	175
Retina	277
Riechzellen	246
Rückenmark	83
Sacculus	240
Samenblase	183
Samenleiter	182
Samenstrang	183
Samenwege, ableitende	181
Sammelröhren	169
Sarcoplasma	84
scala tympani	242
scala vestibuli	242
Schaltstück der Speicheldrüsen	153
— der Niere	168
Scheide	195
Schilddrüse	205
Schlemm'scher Kanal	223
Schlussleisten	17
Schmelz	127
— Organ	127
Schnecke	241
Schwann'sche Scheide	65
Sekretkapillaren	20
Sekretröhren (Speichelröhren)	153
Sehne	181
Sehnenspindel	81, 105
Sehnerv	234
Sharpey'sche Fasern	72
sinus venosus sclerae	223
Skelettsystem	69
Sklera	222
Solitärknötchen	147
Speicheldrüsen	149
Speiseröhre	136
Spermatiden	177
Spermatoblast	177
Spermatocyten	177
Spermatogonien	177
Spermatosomen	3, 177
Spermatozoen	177
Spinalganglion	101
Spindelfigur(achromatische)	9
Spinnenzellen	67
Spirem	8

Seite

Stützgewebe 25
Sublingualis 153
Submaxillaris 153

Talgdrüse 20
Tarsus 237
Tastkörperchen . . . 105, 218
Tastzellen 103
Tensor chorioideae . . . 224
Theca folliculi 189
Thränendrüse 238
Thymus 119
Tigroidschollen 4, 61
Tonsille 134
Trabekel der Lymphdrüsen 114
— der Milz 116
Trachea 201
Trommelfell 239
tuba auditiva 239
tuba uterina 193

Uebergangsepithel . . . 16
Ureter 172
Urethra, männliche . . . 185
— weibliche 173
Uterus 193
Utriculus 240

Vagina 195
Vater-Pacini'sche Körperchen 104

Seite

vena arciformis (der Niere) 171
— centralis (Leber) . . 160
— hepatica (Leber) . . 160
— interlobularis (Niere) 171
— — (Leber) 162
— sublobularis (Leber) . 162
— stellata (Niere) . . . 141
Venen 111
Verbindungsfäden 104
Verdauungsorgane . . . 121
Verhornung 20
Vordersäule 85
Volkmann'sche Kanäle . . 73

Zahn 124
Zahnentwicklung 128
Zahnfleisch 123
Zelle 1
Zellkern 4
Zement 127
Zentralkanal 87
Zentralspindel 9
Zonula ciliaris 235
Zotten des Darmes . . . 141
Zugfasern 10
Zunge 131
Zungenmuskulatur 55
Zungenbälge 133
Zymogenkörner 4, 20

DRUCKFEHLERVERZEICHNIS.

Seite 8, hinter Figur 10 lies Tochterkernen statt Tochtersternen.
Seite 9, Zeile 2, lies Enden statt Ende.
Seite 40, Zeile 12, streiche den Punkt hinter Bindesubstanzformen.
Seite 41, viertletzte Zeile lies die statt der.
Seite 43, Zeile 2, lies geschwänzter statt geschwärzter.
Seite 52, Zeile 12, lies Längsstreifung statt Langstreifung.
Seite 72, Zeile 4, lies Blutgefässkanälen statt Btutgefässlamellen.
Seite 73, Zeile 5, lies glenoidalia statt glenoidolia.
Seite 78, Fig. 1, lies unter Rz Riesenzellen statt Rienzellen.
Seite 92 zu Taf. 17, Fig. 2, Vergr. 180 : 1.
Seite 106, unter Fig. 39, lies lamina statt lamima.
Seite 122 lies unter Erklärung der Bezeichnungen statt mycotericus myentericus.
Seite 147, Zeile 2, lies Submucosa statt Mucosa.
Seite 174, Zeile 2 lies Figur 1 statt Figur 2.
Seite 192 lies Figur 2 auf Zeile 15 statt Figur 1.
Seite 226 Zeile 30 lies Epithel-Fasergrenze statt epithele Fasergrenze

A. Die Histologie oder die Lehre von der Zelle und den Geweben.

I. Die Zelle.

Die **Zelle** ist der eigentliche Baustein des Körpers. Jedes lebende Wesen geht aus einer Zelle hervor. Die niedrigsten Tiere bestehen überhaupt bloss aus *einer* Zelle.

Die höheren Tiere, insbesondere die Wirbeltiere sind *vielzellig*. Ihr Körper setzt sich aus zahllosen ungleichartigen, funktionell differenzierten Zellen zusammen, die sich wiederum zu grösseren Verbänden, den *Geweben*, zusammenschliessen.

Aber der Körper der höheren Tiere besteht im ausgebildeten Zustand nicht nur aus reinen Zellen, sondern auch aus *Umbildungsprodukten* von Zellen. Die Zellen sind die *primären Elementarbestandteile* des menschlichen Körpers; daneben aber giebt es *sekundäre Elementarbestandteile*, welche Ausscheidungs- oder Umbildungsprodukte von Zellen sind. In die letzte Kategorie gehören Flüssigkeiten, Grundsubstanzen, Kittsubstanzen, gewisse Cuticularbildungen, Körnchen und vor allem Fasern (Fibrillen).

Der wesentliche Unterschied zwischen primären und sekundären Elementarbestandteilen ist der, dass die primären Bestandteile (Zellen) einer selbständigen Vermehrung (Teilung) fähig sind, während neue sekundäre Elementarbestandteile nicht aus sich selbst heraus, sondern nur von seiten der primären entstehen können. Eine neue Zelle kann aus einer Zelle entstehen, eine neue Faser nicht aber aus einer Faser (Fibrille).

Die *Form* der *Zelle* ist eine ausserordentlich mannigfache. Als Grundform müssen wir vielleicht die kuglige ansehen, wie sie diejenige Zelle des Körpers, von der alle anderen abstammen, die *Eizelle*, zeigt. Auch

die ersten embryonalen Zellen, die aus der Teilung der befruchteten Eizelle hervorgehen, haben zumeist kuglige Gestalt. Diese Urform der Zelle erfährt aber je nach Lage, Funktion und aus anderen Gründen vielfache Abweichungen.

Die *Grösse* der Zellen ist ähnlichem Wechsel unterworfen wie die Form. Die kleinsten Zellen messen nur 5 μ und selbst weniger, die grössten sind makroskopisch wie die grossen Eier mancher Tiere (Dotter grosser Vogel- und Haifischeier). Die extreme Grösse solcher Zellen (bis Kindskopfgrösse) entsteht aber erst durch sekundäre Einlagerungen in den Zelleib. Die meisten Zellen sind durchaus mikroskopisch 5—20 μ gross, nur wenige, wie die grossen Nervenzellen einiger Tiere, sind mit blossem Auge sichtbar.

Die Zelle hat drei wesentliche oder Hauptbestandteile: 1. den *Zelleib* oder das *Protoplasma*; 2. den *Zellkern*; 3. das *Centrosoma*. Daneben kommen gelegentlich unwesentliche Bestandteile der Zelle vor.

Es giebt auch Zellen ohne Kern (und wahrscheinlich solche auch ohne Centrosoma). Derartige Zellen sind jedoch früher kernhaltig gewesen (verhornte Epithelzellen der Epidermis, rote Blutzellen der Säugetiere, Zentralfasern der Linse). Der Zustand der Kernlosigkeit ist also eine Art von Alterserscheinung, der aber nur an besonders differenzierten, nicht mehr teilungsfähigen Zellen (s. u. p. 42 u. 213) vorkommt.

Das **Zellprotoplasma** ist eine äusserst komplizierte Eiweissubstanz, welche der ganz eigentlich lebendige Bestandteil der Zelle ist und auch bereits durch die Fähigkeit der *Bewegung* Aeusserungen des Lebens von sich giebt.

Die Bewegungen des Protoplasma zeigen sich erstlich in Gestalt der sog. *amoeboïden* Bewegungen, langsamer Gestaltsveränderungen des klebrigen Protoplasma der farblosen Blutzellen oder Leucocyten (s. u. p. 45), welche mit Lokomotion der betreffenden Zellen verbunden ist.

Durch Ausstrecken von Fortsätzen des Leucocytenprotoplasmas können diese Zellen sich nicht nur fortbewegen, sondern sind auch im stande, feste Bestandteile (Kohlenstaub) aufzunehmen, indem zwei Fortsätze den festen Körper umgreifen, miteinander konfluieren und so den Fremdkörper in die Zelle einschliessen.

An anderen Zellen sind gewisse Teile des Protoplasma, wie die *Flimmerhaare* der Flimmerzellen und die *Schwanzfäden* der Spermatosomen zur Bewegung befähigt. Im Gegensatz zur amoeboïden Bewegung findet die *Flimmerbewegung* dauernd statt und erfolgt schnell und in bestimmter gesetzmässiger Weise, d. h. die Flimmerhaare schlagen stets nach einer bestimmten Richtung und erzeugen einen kontinuierlichen Flimmerstrom.[1])

Der *Bau* des *Zellprotoplasma* ist ein äusserst komplizierter und ist durchaus noch nicht definitiv festgelegt. Vor allem giebt es noch verschiedene Theorien über die Zusammensetzung und die feinsten Strukturen des Protoplasma.

Es ist am wahrscheinlichsten, dass das Protoplasma einen *feinfädigen* Bau hat, wie sich ein solcher unschwer an vielen Zellen nachweisen lässt. Diese feinsten, maschenartig angeordneten Fädchen des Protoplasma werden das *Mitom* oder die *Filarmasse* genannt. Innerhalb dieser meist nur mit starken oder sehr starken Vergrösserungen sichtbaren Fadenstruktur finden sich körnchenförmige Bildungen eingestreut, namentlich an den Knotenpunkten des Mitomnetzes, *Mikrosomen* genannt. Was nicht von der Filarmasse und den Mikrosomen im Zellprotoplasma ausgefüllt wird, muss man sich wahrscheinlich als eine Flüssigkeit vorstellen, die *Interfilarmasse,* oder als eine weiche strukturlose Substanz.[2])

Ausser diesen durchweg vorkommenden Strukturen des Protoplasma finden sich gelegentlich gröbere Bildungen, die man im allgemeinen als *Einschlüsse* oder als *Umbildungsprodukte* des Protoplasma aufzufassen hat.

So finden sich in vielen Zellen, namentlich vielen

[1]) Die sog. Molekularbewegung, eine tanzende Bewegung feiner Körnchen in Flüssigkeiten, ist keine aktive Bewegung. Sie kommt im Protoplasma der Speichelkörperchen toter, aufgequollener Leucocyten vor, daneben aber bei Tuschekörnchen etc.

[2]) Nach anderen besteht das Protoplasma aus Körnchen, die, aneinander gereiht, Fäden bilden können. Nach einer wenig geglaubten und wenig glaubwürdigen Auffassung setzt sich das Protoplasma aus getrennten wabenartigen Räumen zusammen (Wabentheorie).

Drüsenzellen zur Zeit der Sekretion grössere Körner oder Granula, sog. *Zymogenkörner,* welche man als Umbildungsprodukte des Protoplasma in das spezifische Drüsensekret auffasst (siehe unten p. 20).

Grössere färbbare protoplasmatische Schollen, die wahrscheinlich gleichfalls mit dem Stoffwechsel der Zelle zu thun haben, *Tigroidschollen* genannt, enthalten die meisten Ganglienzellen (s. u. p. 60).

Andere Zellen enthalten in ihrem Protoplasma einen oder mehrere *Fetttropfen,* die gelegentlich die Hauptmasse der ganzen Zelle darstellen können wie bei den Zellen des Fettgewebes (s. u. p. 38). Aehnlich verhalten sich die Talgtropfen des Hauttalges, die bei ihrer Bildung in einem protoplasmatischen Wabenwerk liegen.[1])

Andere Zelleinschlüsse sind die *Pigmentkörnchen;* das sind kleinere oder grössere meist gelbe, braune oder schwarze Körperchen von unregelmässiger Form.

Gelegentlich kommen auch im Protoplasma mancher Zellen krystallähnliche Bildungen vor, sog. *Krystalloide* oder Proteinkrystalle, die vielleicht eine krystallisierte Eiweissubstanz darstellen (s. u. Tafel 4, Fig. 2). Bisher sind solche beim Menschen hauptsächlich im Linsenepithel und den interstitiellen Hodenzellen beobachtet worden.

Die äusserste Lage des an und für sich an der Zellenoberfläche dichteren Mitoms verdichtet sich häufig zu einer besonderen Bildung, der *Zellmembran,* welche sich in typischen Fällen von der Zelle abheben lässt. Meist ist dieselbe strukturlos. Mitunter geht die modifizierte Rindenschicht der Zelle allmählich in das gewöhnliche Protoplasma über. Alsdann spricht man von einer *Crusta.*

Der **Zellkern** ist eine im Innern der Zelle gelegene bläschenförmige Bildung von sehr wechselnder Form. Bis zu einem gewissen Grade richtet sich die Form des Kernes nach der Form der Zelle, d. h. sehr lange, schmale Zellen haben häufig auch lange Kerne.

[1]) Das Wabenwerk des Protoplasmas ist dann aber das sekundäre; dasselbe entsteht erst durch die Sekretion.

Es kommen die mannigfachsten Kernformen vor; die meisten Kerne sind kuglig oder nahezu kuglig, viele sind ellipsoid. In selteneren Fällen ist die Form stark lappig, ringförmig oder die Kerne sind von einer oder mehreren Seiten her stark eingebuchtet oder eingeschnürt, wodurch häufig der Eindruck einer Mehrkernigkeit erzeugt wird.

In gewissen Fällen kommen in *einer* Zelle zwei oder mehr Kerne vor (in manchen Leucocyten, Riesenzellen des Knochenmarks, gelegentlich Leberzellen, Ganglienzellen u. a.).

Der Kern ist im wesentlichen das *Fortpflanzungsorgan* der Zelle. Kernlose Zellen (s. oben p. 2) sind infolgedessen auch keiner Teilung mehr fähig.

Der Zellkern enthält verschiedene chemische Bestandteile, welche auch nach ihrem Verhalten zu den gewöhnlichen mikroskopischen Färbemethoden in zwei Hauptgruppen zerfallen, die sog. chromatischen und die achromatischen Kernbestandteile.

Der wichtigste Bestandteil des Kerns ist das *Chromatin* (chemisch Nuclein),[1]) welches als der eigentliche Träger der Vererbungserscheinungen der Zelle angesehen wird. Es findet sich in verschiedener Form je nach dem Stadium der Ruhe des Kernes (s. u. p. 7), meist in Gestalt deutlicher Stränge oder Fäden, die oft anastomosieren und Verdichtungen an den Knotenpunkten zeigen.

Getragen wird das Chromatin von der achromatischen Kernsubstanz, dem *Linin*, das in Gestalt sehr feiner Fädchen ein dichtes Netzwerk im Kerninneren bildet.

In diesem Netzwerk finden sich ausserdem noch die eigentlichen Kernkörperchen oder *Nucleolen*, die ebenfalls von einer chromatischen Substanz gebildet

[1]) Die wesentlichen vitalen Eigenschaften des Chromatins sind nicht etwa an das (chemische) Nuclein gebunden. Nuclein findet sich vielmehr auch an anderen Stellen des Körpers, wo kein Chromatin ist. Der chemische und der anatomische Begriff decken sich nicht.

werden (chemisch bestehen sie nicht aus Nuclein, sondern aus Paranuclein).

Den Kern umschliesst stets (ausser bei der Kernteilung s. u. p. 7) eine *Kernmembran,* die wiederum aus einer achromatischen Substanz besteht, dem Amphipyrenin. Den Raum innerhalb der Kernmembran, zwischen dem Liningerüst, erfüllt eine Flüssigkeit, der *Kernsaft.*

Der dritte Hauptbestandteil der Zelle, **das Centrosoma,** ist zugleich der kleinste. Er stellt das *dynamische Centrum der Zelle* bei den Teilungsvorgängen dar. Er findet sich in Einzahl oder auch Zweizahl (s. u. p. 11) in der ruhenden Zelle und ist häufig schwer nachweisbar.[1]) Deutlich in die Erscheinung tritt das Centrosoma oft erst bei der Teilung der Zellen.

Im Ruhezustand der Zelle erscheint es als ein einfaches (beziehungsweise zwei benachbarte feine punktförmige Gebilde), das wahrscheinlich stets weit unter ein μ Grösse[2]) bleibt. Es liegt häufig in einem kleinen hellen Protoplasmahof. Selten gehen feine Strahlungen auch in der ruhenden Zelle vom Centrosoma aus. Mit gewissen Farbstoffen lässt sich das Centrosoma[3]) färben.

Die Vermehrung der Zellen.

Eigentümliche Vorgänge zeigen sich bei der Vermehrung der Zellen. Dieselbe erfolgt durch Teilung der alten Zellen. Der Teilung des Zelleibes geht ausnahmslos die *Teilung des Kernes* voraus. Erstere kann

[1]) Bei der Kleinheit der Centrosomen und der Schwierigkeit sie darzustellen, ist es durchaus noch nicht gelungen, sie in allen Zellen des menschlichen Körpers nachzuweisen. Deswegen braucht man aber an ihrer Existenz nicht zu zweifeln.

[2]) Bei manchem tierischen Zellen (Eiern) finden sich auch Centrosomen von erheblich stärkerer Grösse.

[3]) Die Nomenklatur ist hier eine sehr verworrene. Anstatt Centrosoma wird auch Zentralkörper oder Zentralkörperchen gebraucht. Viele Autoren bezeichnen jedoch verschiedene Dinge mit den gleichen oder entsprechenden Namen (Teile von grossen Centrosomen als Zentralkörper). Beim Menschen dürfte eine Ungleichheit in der Bezeichnung kaum vorkommen.

sogar unterbleiben, und es kommt dann zur Bildung mehr- oder vielkerniger Zellen. Bildungen, welche auf diese Weise entstehen und zahlreiche Kerne innerhalb eines gemeinsamen Protoplasmas enthalten, nennt man *Syncytien* [1]) oder *Plasmodien*. So ist die sog. quergestreifte Muskelfaser ein Syncytium.

In normalen menschlichen Geweben kommt wahrscheinlich nur *eine* Form der Zell- und Kernteilung vor, die überhaupt sehr verbreitet ist und der gegenüber die gelegentlich vorkommende zweite Form gar keine Rolle spielt. Es ist die *indirekte Kernteilung, Karyokinese* oder **Mitose** genannt.

Man unterscheidet bei dem komplizierten Vorgang der Mitose gewöhnlich eine Reihe von Phasen oder Stadien. Das 1. ist das sog. Knäuelstadium (Prophase); es folgt 2. das Stadium der Aequatorialplatte oder des Muttersternes, 3. das Stadium der Metakinese, 4. das Stadium der Tochtersterne (Metaphase), 5. das der Tochterknäuel (Anaphase), 6. das der Tochterkerne (auch Telophase genannt).

Die feineren Vorgänge innerhalb der einzelnen Phasen der Mitose sind im wesentlichen folgende:[2])

Zunächst zeigt der Kern der in Vorbereitung zur Teilung befindlichen Zelle eine eigentümliche Anordnung seines *Chromatins,* das sich zu deutlichen *Strängen* zu ordnen beginnt. Diese Anordnung wird immer deutlicher, bis allmählich eine bestimmte Anzahl wohlbegrenzter einzelner Fäden, *Chromosomen* genannt, entstanden ist.[3])

---

[1]) Manche Autoren bezeichnen als Syncytium Bildungen, die durch Verschmelzung mehrerer Zellen entstanden, Plasmodium als durch Kernteilung ohne nachfolgende Zellteilung entstanden.

[2]) Nicht bei allen Mitosen verläuft der Prozess ganz gleich. Die Abweichungen, welche vorkommen, sind jedoch unwesentlich.

[3]) Die Zahl der Chromosomen ist bei jeder Tierart konstant. Bei höheren Tieren herrscht die Zahl 24 vor, manche niederen Tiere haben nur vier, selbst nur zwei. Mitunter sind die Chromosomen sehr kurz, in einigen Fällen sogar körnchenförmig. (Es ist nicht absolut sicher, ob die Konstanz der Chromosomenzahl sich in allen menschlichen Geweben erhält, wenn das auch theoretisch der Fall sein müsste.)

Tafel 1. *(Mitose.)*

Figur 1—10. Zehn Stadien der **indirekten Kernteilung (Mitose)** aus dem Mundbodenepithel einer Salamanderlarve. Vergr. 500 : 1.

Technik: Chromsäurelösung 2‰. Haematoxylin und Eosin.

Figur 1. Zelle mit ruhendem Kern kurze Zeit vor Beginn der Mitose. Der Kern lässt deutliche (unregelmässig begrenzte) Fäden erkennen.

Figur 2. Der Kern der Zelle steht im Beginne der Mitose. Man erkennt deutlich Chromatinschleifen (Chromosomen). — Stadium des dichten Knäuels.

Figur 3. Die Kernmembran ist verschwunden. An Stelle des Kerns liegt ein lockerer Knäuel von Chromosomen (links das Polfeld).

Figur 4. Mutterstern (Monaster) in der Ansicht von oben her.

Figur 5. Mutterstern (Monaster) von der Seite gesehen. Die Chromosomen liegen (bis auf zwei) um den Aequator der achromatischen Spindel gruppiert.

Figur 6. Mutterstern von der Seite gesehen. Die Chromosomen dicht um den Spindeläquator gedrängt.

Figur 7. Stadium der Metakinese. Je eine Hälfte der durch Längsspaltung verdoppelten Chromosomen rückt nach den Spindelpolen.

Figur 8. Beginn der Einschnürung des Zelleibes. Stadium der Tochtersterne (Dyaster).

Figur 9. Vollendung der Zellteilung. Umbildung der Tochtersterne zu Knäueln (Dyspirem).

Figur 10. Umbildung der Knäuel zu ruhenden Tochtersternen (fertige Tochterzellen, Telophase).

Erklärung der Bezeichnungen:

c = Centrosoma.
ch = Chromosomen.
p = Polstrahlen.
sp = achromatische Spindelfigur.
X = versprengte Chromosomen.

Die einzelnen Fäden erscheinen gewöhnlich in Gestalt von Schleifen, d. h. jeder Faden ist in der Mitte winklig geknickt. Die gesamten Schleifen bilden jetzt einen zunächst *lockeren Knäuel* (Spirem), wobei die Schleifen in der Regel so angeordnet sind, dass nach einem Punkte der Kernperipherie hin die Umbiegungs-

Lith. Anst. F. Reichhold, München.

stellen liegen (dem sog. Polfeld), nach dem gegenüberliegenden (Gegenpolfeld) die freien Ende der Schleifen.

Nun tritt auch das Centrosoma, welches im Zustande des labilen Gleichgewichts der Zelle in völliger Ruhe verharrte, in Thätigkeit. Es nimmt seinen Platz im Polfeld des Knäuels und sendet nach allen Seiten feine Strahlungen aus.

Im Stadium des *dichten Knäuels* wird die Anordnung der Chromosomen noch deutlicher. Dieselben liegen jetzt sehr regelmässig gelagert und erfahren nun eine *Längsspaltung* der Art, dass jedes Chromosoma der Länge nach in zwei zerlegt wird, jedoch bleiben die Teilungsprodukte zunächst ganz dicht bei einander liegen.[1]) Gleichzeitig verschwindet die Kernmembran, der Kernsaft mischt sich mit dem Protoplasma; die Zelle hat jetzt keinen umschriebenen Kern mehr. Das Centrosoma (falls nicht schon in der ruhenden Zelle in Zweizahl vorhanden) teilt sich nun in zwei Hälften, die auseinanderrücken und zwischen sich eine zunächst noch kleine *achromatische Spindelfigur*[2]) erkennen lassen, welche beim weiteren Auseinanderrücken der Centrosomen sich vergrössert. Es ist das die Anlage eines wesentlichen Teiles der mitotischen Kernteilungsfigur, der achromatischen Spindel und zwar die sog. *Zentralspindel*. Die Strahlungen, welche nach der entgegengesetzten Richtung von den Centrosomen ausgehen, gegen die Zellperipherie hin, nennt man *Polstrahlungen*.

Indem die Spindelfigur, deren Pole die beiden Centrosomen bilden, weiter wächst, ordnen sich die Chromosomen um den Aequator der Spindel in nahezu *einer* Ebene an, der *Aequatorialplatte*. Man bezeichnet dieses Stadium auch als das des Muttersternes oder Monasters. Die in Teilung begriffene Zelle unterscheidet sich jetzt sehr wesentlich von der ruhenden.

[1]) Bei nicht genügend starken Vergrösserungen ist daher die Längsspaltung jetzt noch nicht bemerkbar.

[2]) Die Herkunft der achromatischen Spindel ist nicht ganz sicher. Wahrscheinlich ist aber das Linin des Kernes wesentlich dabei beteiligt.

An Stelle des Kernes findet sich ein heller Hof; in diesem liegt die Figur des Muttersterns; denn bei der Betrachtung von einem Pole her bilden die Chromosomen eine sternförmige Figur (Monaster oder Mutterstern). Ausser den Fasern der Zentralspindel ist nun noch ein weiteres Fasersystem hinzugetreten, das der sog. *Zugfasern*. Dieselben sind meist feiner als die Fasern der Zentralspindel und in grösserer Zahl vorhanden. Sie laufen von den Centrosomen gegen die Chromosomen hin und befestigen sich an jedem der letzteren in Mehrzahl der Art, dass die von einem Centrosoma kommenden Fäden sich an die zunächst liegende Schleifenhälfte inserieren.

Man schreibt diesen Fäden in der Mechanik der Mitose eine Rolle bei den nun folgenden Vorgängen der Metakinese zu, d. h. bei dem Auseinanderrücken der Schleifenhälften gegen die entgegengesetzten Pole.

Die *Metakinese* beginnt damit, dass in der Aequatorialplatte zunächst die Längsspaltung der Chromosomen sehr deutlich zu Tage tritt; allmählich wird der Zwischenraum zwischen je zwei Tochterchromosomen grösser. Damit geht eine Veränderung der ganzen Kernteilungsfigur Hand in Hand. Es entsteht eine *Doppelsternfigur*, ein *Dyaster*. Jeder Tochterstern rückt allmählich weiter nach seinem Pole zu. Gleichzeitig findet eine sichtliche Verlängerung des Zelleibes in der Richtung der Achse der Spindel statt.

Die beiden Tochtersterne werden durch achromatische Fäden, sog. *Verbindungsfäden* verbunden. Es sind das wahrscheinlich Reste der Zentralspindel, die in der Mitte ihres Verlaufes häufig Anschwellungen zeigen, *Zentralspindelkörperchen* genannt. Sie bezeichnen die Stelle der späteren Durchteilung der Zelle. Die Reste der Verbindungsfäden laufen auch im Dyasterstadium noch von den Chromosomen zum Centrosoma, erscheinen aber, je weiter die Tochtersterne sich entfernen, desto stärker verkürzt.

Wenn die Tochtersterne eine grössere Entfernung erreicht haben, beginnt auch die *Teilung des Zelleibes*

durch eine allmählich fortschreitende ringförmige Einschnürung der Zelle in ihrer Mitte. (Metaphase.)

Wenn die Einschnürung nahezu vollendet ist, beginnt eine Umbildung der Tochtersterne in *Tochterknäuel*. Ebenso wie aus dem Knäuel der Mutterstern wurde, wird nur aus jedem Tochterstern wiederum je ein Knäuel, ein Dyspirem. Gleichzeitig bildet sich der Rest der ehemaligen Spindelfigur und die Polstrahlung zurück (Anaphase).

Nach vollendeter Durchteilung des Zelleibes bildet sich eine Kernmembran um jeden der Tochterknäuel, kurz es leitet sich die Bildung neuer Kerne, der *Tochterkerne* ein. Die hierbei auftretenden Veränderungen, die Umlagerungen des Chromatins etc. fasst man auch unter den Begriff der Telophase zusammen. Mitunter findet nun bereits die Zweiteilung des Centrosoma jeder Tochterzelle statt (s. oben p. 6).

Nach vollendeter indirekter Kernteilung hat jede der beiden Tochterzellen die Hälfte des Zelleibes der Mutterzelle erhalten, die Hälfte des Kernes (namentlich die Hälfte jedes einzelnen Chromosoma), die Hälfte des Centrosoma (bezw. das eine von beiden). Jede Tochterzelle ist somit ein Abbild der Mutterzelle.

Auf dieselbe Weise teilt sich auch die befruchtete Eizelle, deren Chromosomen aber zu Hälfte von dem männlichen Element, dem Spermatosoma, zur Hälfte von dem weiblichen Anteil, den Kernbestandteilen des Eies selbst, geliefert werden.

Nicht immer gilt der Satz, dass die mitotische Kernteilung absolut gleiche Teilungsprodukte liefert. Bei den sog. Reifungsteilungen der Eizelle entsteht eine sehr ungleiche Verteilung des Protoplasmas, indem der sog. Richtungskörper, das eine der beiden Teilstücke, ungleich viel kleiner wird als das andere Stück, die Eizelle. Auch findet bei einer der beiden Richtungsteilungen eine ungleiche Verteilung des Chromatins statt, indem eine Längsteilung unterbleibt und die Zahl der Chromosomen damit auf die Hälfte reduziert wird (Chromatinreduktion).

An manchen Stellen des menschlichen Körpers finden *dauernd* Zellteilungen statt, so in den Keimzentren der lymphatischen Bildungen (s. u. p. 115), in den schlauchförmigen Darmdrüsen, in den tieferen Lagen der Epidermis der äusseren Haut u. a. Andere Zellen des

menschlichen Körpers dagegen besitzen eine sehr lange Lebensdauer, soweit wir wissen. Ganglienzellen, die meisten Drüsenzellen, viele andere Epithelzellen bestehen zeitlebens und weisen niemals Teilungserscheinungen auf.

Die Dauer einer Mitose ist bei kaltblütigen Tieren, wo lebende Beobachtung möglich ist, auf 6—8 Stunden festgestellt worden; beim Warmblütern vollzieht der Prozess sich wohl in kaum einer Stunde.

Was die **sekundären Elementarteile** des menschlichen Körpers betrifft, so kommen *Flüssigkeiten* als Ausscheidungsprodukte der Zellen vor in Gestalt der Blut- und Lymphflüssigkeit, intercellularer Flüssigkeit, ferner als synoviale und seröse Flüssigkeit der Schleimbeutel, Gelenkhöhlen, Körperhöhlen.

Ist das Ausscheidungsprodukt (Intercellularsubstanz) der Zellen nicht flüssig, sondern mehr oder weniger fest (dabei aber meist sehr weich), so spricht man von *Grundsubstanz* oder von *Kittsubstanz*, letzteres wenn die Intercellularsubstanz nur in geringer Menge zwischen den Zellen sich findet, wie beim Epithelgewebe, ersteres wenn die Menge der Intercellularsubstanz nahezu ebenso gross oder grösser ist als die Masse der Zellen, wie beim Knorpel, Knochen etc.

Häutchen und *Cuticularbildungen* entstehen an der Oberfläche reihenförmig angeordneter Zellen (Epithelien) durch Ausscheidung seitens dieser und Erhärtung des ausgeschiedenen Häutchens, so dass nicht jede einzelne Zelle eine Crusta oder Membran hat, sondern eine gemeinsame isolierbare Haut entsteht. Derartige Bildungen, die bei anderen Tieren sehr häufig sind, kommen beim Menschen selten vor. Ein typisches Beispiel ist die Linsenkapsel (s. u. p. 235).

Ob die membranae propriae der Drüsen (s. u. p. 25) hierhin gehören, ist mindestens sehr zweifelhaft. Es können strukturlose Häutchen auch aus Verschmelzung von Zellen, deren Kerne sich erhalten oder zu Grunde gehen können, oder selbst auch von Fasern entstehen (sog. Verschmelzungshäutchen).

Sehr verbreitet sind elementare *Fasern* (Fibrillen), welche grösstenteils als direkte Umbildungsprodukte des Protoplasma der Zellen entstehen (nach anderer

Auffassung auch aus der homogenen Grundsubstanz). Sie kommen als Elemente des Bindegewebes (Bindegewebsfibrillen), des elastischen Gewebes (elastische Fasern), der Muskelfasern (Muskelfibrillen), der Nervenzellen und -fasern (Neurofibrillen), wahrscheinlich auch in der Neuroglia (s. u. p. 65) als selbständige Fasern vor.

II. Die Gewebe des menschlichen Körpers.

Der Begriff des Gewebes ist nicht absolut klar zu definieren. Im allgemeinen bezeichnet man als Gewebe Bildungen, die aus gleichen oder ähnlichen Elementarbestandteilen in regelmässiger bestimmter Anordnung zusammengesetzt sind.

Histogenetisch, d. h. durch die Art der Entwicklung sind eigentlich nur zwei Hauptgewebsformen zu unterscheiden: 1. das Epithel, 2. die Bindesubstanz (Mesenchym). Man unterscheidet jedoch noch zwei weitere Gewebsarten im menschlichen Körper, deren Abtrennung von den übrigen Geweben eigentlich nur aus funktionellen Gründen geschieht, nämlich das Muskel- und das Nervengewebe. Letzteres ist in Bezug auf sämtliche Elemente epithelialer Abstammung, ersteres wahrscheinlich nur teilweise, indem zwar die quergestreifte Muskulatur aus Epithelzellen entsteht, die glatte Muskulatur aber wohl ausnahmslos bindegewebiger Herkunft ist.

Von alters her unterscheidet man also im fertigen menschlichen Körper vier Gewebe: 1. das Epithelgewebe, 2. das Stützgewebe oder das Bindesubstanzgewebe, 3. das Muskelgewebe, 4. das Nervengewebe.

Das Epithelgewebe. Das Epithelgewebe besteht aus wohlbegrenzten regelmässig angeordneten Zellen, welche ihre reinzellige Natur vollkommen bewahren und nur durch geringe Mengen Intercellularsubstanz getrennt werden. Sie erzeugen ausser gelegentlich cuticularen Bildungen keine anderen sekundären Bestandteile insbesondere keine Fasern.[1])

Das *Epithelgewebe* überzieht die Oberfläche des ganzen Körpers und aller Schleimhäute und bildet den

[1]) Die Linsenfasern sind zwar epithelial, aber sie bestehen aus den verlängerten (eventuell kernlos gewordenen) Zellen selbst, sind somit also auch keine Fasern.

Tafel 2. *(Epithelgewebe.)*

Figur 1. Stück des grossen Netzes des Kaninchens, **Zellgrenzen** durch Silber geschwärzt. Vergr. 280 : 1.

Die Figur zeigt zwei Lagen eines einfachen platten Epithels (Peritonealepithel) übereinander. Die Zellgrenzen schwarz, Kerne blau gefärbt.

Technik: Silberimprägnation, Haematoxylin.

Erklärung der Bezeichnungen:

k_1 = Kerne der oberen Epithellage.
k_2 = Kerne der unteren Epithellage.

Figur 2. **Geschichtetes Plattenepithel** der Mundhöhle des Menschen. Vergr. 280 : 1.

Das Präparat stammt von einem Hingerichteten.

Die Figur zeigt die gewöhnliche Form des geschichteten Plattenepithels mit durch (niedrige) Papillen der Schleimhaut bedingten Einbuchtungen der basalen Fläche. Die tiefste Lage ist cylindrisch, die oberflächlichsten Lagen sind platt. Dazwischen finden sich alle Uebergänge. (In den tieferen Lagen Mitosen; durch die ganze Dicke des Epithels verteilt, Leucocyten.)

Technik: Müller'sche Flüssigkeit. Haematoxylin-Eosin.

Erklärung der Bezeichnungen:

l = Leucocyten.
m = Mitosen.
p = Papillen.

Figur 3. **Cylinderepithel** des menschlichen Darmkanals. Vergr. 420 : 1.

Das Präparat stammt von einem Hingerichteten.

Die Figur zeigt links drei isolierte, rechts eine Reihe zusammenhängender Darmepithelzellen. Alle Zellen tragen an der Oberfläche einen (streifigen) Cuticularsaum. Zwischen den Zellen Leucocyten (darunter ein acidophiler).

Technik: Chromsaures Kali-Formol. Haematoxylin-Eosin.

Erklärung der Bezeichnungen:

l = Leucocyten.
l_1 = eosinophiler Leucocyt

---

wesentlichen Bestandteil aller Drüsen des Körpers (Drüsengewebe).

Je nach der Form der Elemente unterscheidet man platte, kubische, cylindrische, pyramidenförmige oder prismatische und unregelmässig gestaltete Epithelzellen;

Fig. 1.

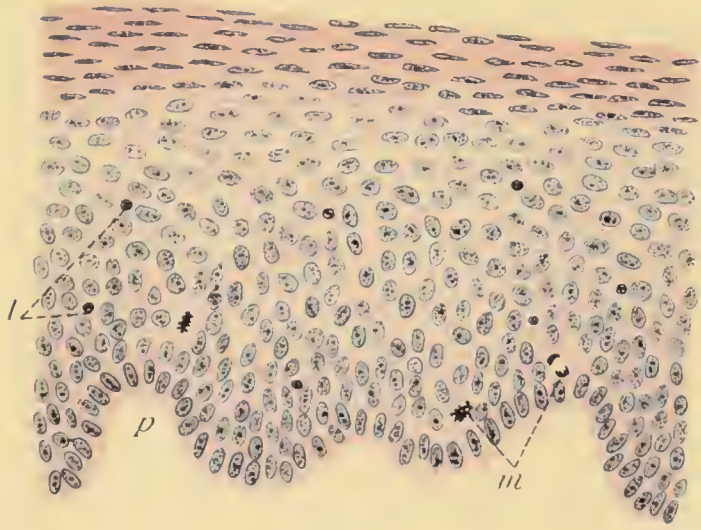

Fig. 2.

Fig. 3.

Lith. Anst. F. Reichhold, München.

Epithelzellen, welche Flimmerhaare tragen, nennt man Flimmerepithelien, unabhängig von der Form der Zelle.

Die Epithelzellen können in einer einzigen Lage oder in mehreren Lagen übereinander angeordnet sein; je nachdem unterscheidet man einschichtiges oder mehrschichtiges Epithel.

Als mehrzeilig bezeichnet man wohl auch ein Verhalten, bei dem die Hauptteile der Zellen mit den Kernen zwar in verschiedenen Ebenen übereinander liegen, feine Ausläufer, dünnere Abschnitte der Zellen aber sowohl die Oberfläche wie die Basis des Epithels erreichen (einschichtiges Epithel mit alternierenden Kernen). Ob es sich um mehrschichtiges oder mehrzeiliges Epithel handelt, ist häufig schwer zu unterscheiden.

Je nach Gestalt und Anordnung der Epithelzellen unterscheidet man verschiedene Epithelformen: im menschlichen Körper kommen im wesentlichen folgende Epithelarten vor:

1. *Einschichtiges Platten- oder Pflasterepithel,* aus einer einfachen Lage meist unregelmässig polygonaler Zellen bestehend. (Epithel der serösen Höhlen, der Lungenalveolen, verschiedener Abschnitte des inneren Ohres, der Anfangsteile mancher Drüsen [Schaltstücke]; den Uebergang zum folgenden bildet das Pigmentepithel der Retina.)

2. Einschichtiges *kubisches* Epithel (Epithel der Gehirnplexus, der Linsenkapsel, des Mittelohres [häufig mit Flimmerhaaren], zahlreicher Drüsen und Drüsenausführungsgänge).

3. Einschichtiges *cylindrisches* Epithel. (Epithel des ganzen Darmkanals, der Gallenblase, vieler Drüsenausführungsgänge.)

4. *Einschichtiges Flimmerepithel.* (Epithel des Uterus, des Eileiters, der feineren Bronchialäste der Lunge, der Nebenhöhlen der Nase [des Mittelohres][1]).

5. *Geschichtetes Pflaster- oder Plattenepithel.* Es führt diesen Namen eigentlich zu Unrecht, da nur die oberen Lagen (in wechselnder Zahl) aus platten Zellen bestehen, die mittleren Lagen rundlich, die unterste cylindrisch

[1]) Auch das Epithel des Zentralkanals des Rückenmarkes und der Hirnhöhlen flimmert gewöhnlich; diese Zellen gehören jedoch zum Nervengewebe, s. u p. 67.

ist. In der Regel ist die Basalfläche dieser Epithelart nicht glatt, sondern durch sog. Papillen der darunter gelegenen Bindegewebschicht eingebuchtet. (Es findet sich sehr verbreitet und zwar im Epithel der äusseren Haut, der sog. Epidermis, bei der die oberen platten Lagen verhornen, im Epithel der Mundhöhlenschleimhaut, Rachenschleimhaut, der Stimmbänder, der Speiseröhre, von Teilen der Conjunctiva bulbi, des äusseren Gehörgangs, der weiblichen Harnröhre, des Endabschnitts der männlichen Harnröhre, der Scheide; ohne Papillen und mit wenig Lagen platter Zellen: das Epithel der Hornhaut. Auch das Epithel der Graafschen Follikel des Eierstocks ähnelt dem geschichteten Pflasterepithel.)

6. *Geschichtetes Cylinderepithel* ist selten; (kommt nur in den grösseren Ausführungsgängen mancher Drüsen namentlich der Speicheldrüsen, in der männlichen Harnröhre und auf der conjunctiva palpebrarum vor).

7. *Geschichtetes Flimmerepithel;* es ist sehr verbreitet. Seine oberflächlichen Zellen sind prismatisch und tragen die Flimmerhaare; zwischen ihren schmalen Enden finden sich breit-spindelförmige Zellen, unten an der Basalfläche des Epithels mehr rundliche. (Epithel fast des ganzen Respirationstractus: der Nasenhöhle, der oberen Teile des Pharynx, des grössten Teils des Kehlkopfes, der Trachea und aller grösseren Bronchialäste; der Tuba auditiva, des ductus deferens; [im Nebenboden besitzt der ductus epididymidis ein besonders hohes cylindrisches Flimmerepithel mit sehr langen starken Flimmerhaaren und unter den hohen Cylinderzellen einer einzigen Lage rundlicher Epithelzellen]).

8. Das sog. *Übergangsepithel* d. i. das Epithel der ableitenden Harnwege. Es ist ein modifiziertes geschichtetes Plattenepithel, dessen oberste Zellage besonders charakteristisch ist. Sie besteht aus grossen, häufig mehrkernigen, flach-kubischen, aber nicht platten[1]) Zellen, welche auf

[1]) Das Uebergangsepithel ist einer starken Dehnung (Harnblase) fähig. Die Form der Zellen verändert sich dann nicht unerheblich, so dass im leeren Zustand die oberste Zellage kubisch, ja fast cylindrisch, im gedehnten (vollen) Zustand fast platt ist.

ihrer Unterfläche mehrere Gruben für die Zellen der folgenden Lage haben. Diese stecken mit abgerundeten Kuppen in den Gruben. Die Zellen dieser Lage sind kubisch bis prismatisch. Dann folgen 1—2 Lagen rundlicher Zellen, unten niedrig cylindrische. (Nierenkelche, Nierenbecken, Ureter, Harnblase).

Eine besondere Stellung nimmt das Epithel der Hodenkanälchen ein, dessen Gestaltung sehr wechselt und von der Funktion abhängig ist (s. u. p. 175.)

Die Verbindungen der Epithelzellen untereinander.

Zwischen den einzelnen zu einem Verbande, dem *Epithel,* vereinigten Epithelzellen findet sich eine etwas wechselnde aber stets geringe Menge Kittsubstanz, welche sich durch Silberlösung schwärzen lässt. Häufig, namentlich bei platten Epithelien, greifen die benachbarten Zellen mit Zacken ineinander ein (s. Tafel 2, Fig. 1).

Die Kittsubstanz bildet in der Nähe der Oberfläche namentlich cylindrischer (prismatischer) Zellen eine Art Verdichtung, gleichsam einen festeren Abschluss der weichen fast flüssigen Kittmasse gegen die Oberfläche. Man nennt diese festeren Kittstreifen *Schlussleisten.*

Die Schlussleisten bilden ein vollständiges Netz, in dessen Maschen die Kuppen der Epithelzellen stecken.

Bei manchen Epithelzellen, namentlich den mittleren Lagen des geschichteten Plattenepithels, hat man feine brückenartige Protoplasmaverbindungen zwischen den einzelnen Zellen nachgewiesen, sog. *Intercellularbrücken.* Dieselben stehen in Zusammenhang mit der Filarmasse der Zellen. Wie weit solche Intercellularbrücken innerhalb der Kittsubstanz verbreitet sind, ist noch nicht sichergestellt; sehr fraglich aber ist es, ob sie sich zwischen allen Epithelien finden.

Diejenigen Epithelzellen, welche den Hauptbestandteil, insbesondere den sekretorisch thätigen Anteil der Drüsen[1]) ausmachen, nennt man *Drüsenzellen* oder

[1]) Die Drüsen sind Organe, d. h. aus mehreren Gewebsarten zum Zweck einer bestimmten Funktion zusammengesetzte Gebilde.

Tafel 3. *(Epithelgewebe.)*

Figur 1. **Uebergangsepithel** aus dem Ureter des Menschen. Vergr. 450 : 1.

Das Präparat stammt von einem Hingerichteten.

Die Figur zeigt das Verhalten des Uebergangsepithels im (schlaffen oder) wenig gedehnten Zustand. Rechts eine mehrkernige Deckzelle.

Unter dem Epithel sieht man die oberste Lage der Schleimhaut.

Technik: Alkohol absol. Haematoxylin-Eosin.

Erklärung der Bezeichnungen:

1 = obere (Deck-) Zellen.
2 = mittlere Zellage.
3 = untere Zellage.
c = Capillargefässe der Schleimhaut.

Figur 2. **Geschichtetes Flimmerepithel** aus der regio respiratoria der menschlichen Nasenschleimhaut. Vergr. 500 : 1.

Das Präparat stammt von einem Hingerichteten.

Die Figur zeigt das gewöhnliche Bild des geschichteten Flimmerepithels mit den hohen prismatischen Zellen und den Basal- und Ersatzzellen.

Technik: Zenker'sche Lösung. Haematoxylin-Eosin.

Erklärung der Bezeichnungen:

b = Basalzellen.
c = Cylinderzellen.
e = Ersatzzellen.
f = Flimmerhaare.

Figur 3. **Flimmerepithel des ductus epididymidis** des Menschen. Vergr. 420 : 1.

Das Präparat stammt von einem Hingerichteten.

Die Figur zeigt das eigentümliche, zweischichtige Epithel des ductus epididymidis mit den langen, geisselartigen Flimmerhaaren an der Oberfläche.

Technik: Zenker'sche Lösung. Haematoxylin-Eosin.

Erklärung der Bezeichnungen:

c = cylindrische Zellen.
r = runde (basale) Zellen.

Figur 4. **Pigmentepithel** der Retina der Katze. Vergr. 280 : 1.

Die ziemlich regelmässig gestalteten polygonalen Zellen sind fast ganz mit feinen Pigmentkörnchen erfüllt. Die Zellgrenzen und die nächste Umgebung der Kerne erscheinen pigmentfrei.

Erklärung der Bezeichnungen:

k = Kerne.

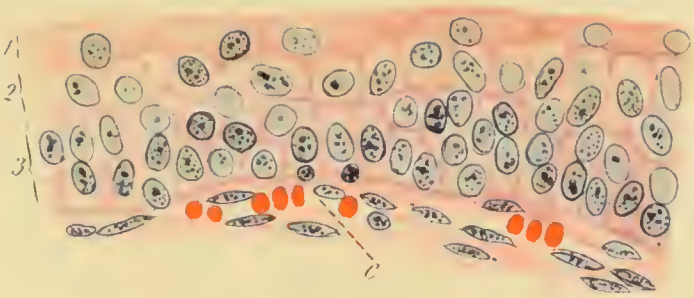

Fig. 1

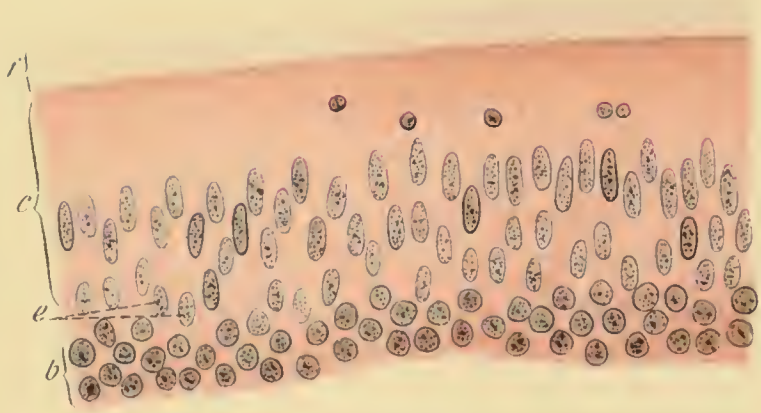

Fig. 2.

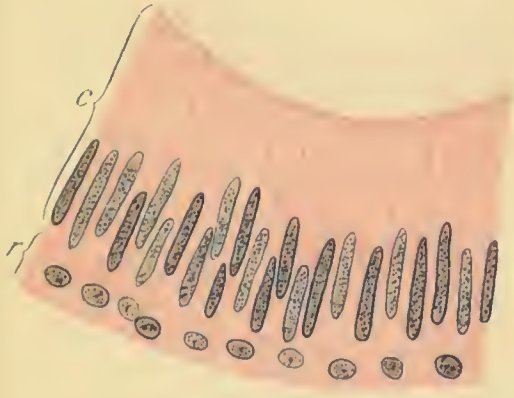

Fig. 3.

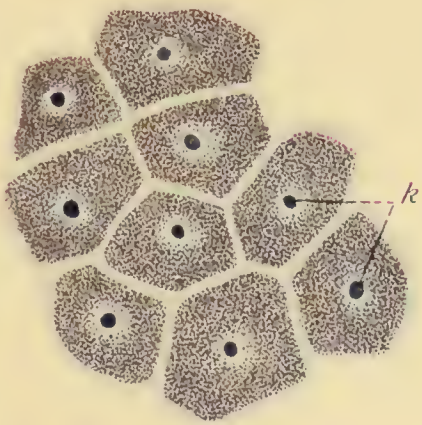

Fig. 4.

Lith. Anst F. Reichhold, München

-epithelien. Ihre Form ist in den verschiedenen Drüsen eine wechselnde, jedoch herrscht die kubische Form vor (siehe darüber die einzelnen Drüsen).

Besondere Einrichtungen der Epithelzellen.

Hierhin gehört zunächst die Ausstattung mit Bewegungsvorrichtungen, den sog. *Flimmer-* oder *Wimperhaaren*. Dieselben bestehen aus protoplasmatischen kontractilen Zellfäden, welche auf der freien Oberfläche der Zelle aufsitzen und einen flimmernden Saum des Epithels bilden.

Genauere Untersuchung der Flimmerzellen zeigt, dass jedes Flimmerhaar aus einem am oberen Ende der Zelle, nahe dem freien Rande gelegenen Knöpfchen entspringt.

Cuticularsäume finden sich in Gestalt an der freien Oberfläche der Cylinderzellen (namentlich des Darms) gelegener streifiger Bildungen, die wahrscheinlich aus aneinandergereihten Stäbchen bestehen. Ihnen verwandt sind die sog. *Bürstenbesätze* mancher Epithelzellen der Niere, welche deutlich von kurzen Stäbchen gebildet werden; vielleicht finden sich ähnliche Bildungen auch auf der Oberfläche der Epithelzellen der Riechschleimhaut.

Eine *Streifung* an der *basalen* Seite der Zellen zeigen die Zellen der Ausführungsgänge mancher Speicheldrüsen und vieler Epithelzellen der Niere.

Eine ganze Reihe von verschiedenartigen *Zelleinschlüssen* können Epithelzellen aufweisen, wie *Fett, Pigment, Krystalloide*.

Weitere Eigentümlichkeiten der Epithelzellen hängen mit ihrer *sekretorischen* Thätigkeit zusammen. Nicht allein die Drüsenzellen sind im stande, Stoffe auszuscheiden, sondern auch mehr oder weniger alle Epithelzellen der freien Oberfläche namentlich vieler Schleimhäute.[1])

Die sekretorische Thätigkeit der Epithelzellen ist allein an das Protoplasma gebunden. Die Sekrete selbst

[1]) Es ist deswegen mitunter schwer zu entscheiden, ob man es mit einer eigentlichen (einfachen s. u. p. 23) Drüse oder bloss mit einer Schleimhautbucht (Krypte) zu thun hat, da auch die Zellen der letzteren secernieren können.

sind Umwandlungsprodukte desselben. Am einfachsten lässt sich der Prozess der Sekretion im mikroskopischen Bilde erkennen, wenn es sich um die Bildung von *Fett* (Milchdrüse) oder *Hauttalg* (Talgdrüsen) handelt. Es erscheinen hier die zunächst kleinen, allmählich sich vergrössernden Sekrettropfen in Vakuolen des Protoplasmas; entweder platzt der umhüllende Protoplasmasaum und der Sekrettropfen wird dadurch frei wie bei der Milchdrüse, oder es konfluieren wie in den Talgdrüsen zahlreiche einzelne Sekrettropfen, die gesondert im Protoplasma der Zelle entstanden waren, miteinander unter gleichzeitigem Schwinden des Zellkerns und zu Grundegehen der ganzen Zelle. Es ist dies (bei den Talgdrüsen) der einzige Fall im menschlichen Körper, wo bei der Sekretion Zellen zu Grunde gehen. [1])

Aehnlich verhält sich die Schleimsekretion seitens der sog. *Becherzellen,* die als weitverbreitete (Respirationsorgane, Darmepithel u. a. O.) *secernierende Einzelzellen* vorkommen. Wahrscheinlich kann jede beliebige z. B. Darmepithelzelle zur Becherzelle werden, indem sich an dem gegen die freie Oberfläche des Epithels gelegenen Teil der Zelle ein schleimiges Sekret aus dem Zellprotoplasma bildet, welches der Zelle die Form eines offenen Bechers giebt, wenn dasselbe kurz vor der Entleerung steht, d. h. an der freien Oberfläche der Zelle nach Sprengung der Zellmembran zu Tage tritt. Nach Ausstossung des Schleims kann die Zelle sich zu einer gewöhnlichen Epithelzelle zurückbilden.[2])

Bei vielen anderen Epithelien, namentlich vielen Drüsenzellen äussert sich die Thätigkeit der *Sekretion* in dem Auftreten *färbbarer Körnchen* (Granula) im Protoplasma, sog. *Zymogenkörnchen,* welche die Vorstufen der Sekretbildung darstellen.

---

[1]) Gelegentlich gehen wohl auch Becherzellen nach Entleerung des Sekretes zu Grunde; jedoch ist der Vorgang nicht unbedingt mit der Sekretion verbunden (vergl. auch unter p. 143).

[2]) Bei anderen Epithelien, z. B. dem Oberflächenepithel des Magens scheint die Schleimbildung in einfacherer Weise vor sich zu gehen, ähnlich wie bei den Drüsenzellen der Schleimdrüsen.

Die Drüsenzellen, welche nicht körperliche, feste oder festweiche Sekrete liefern wie Fett, Talg, Schleim, sondern flüssige, entleeren diese Sekrete nicht etwa einfach an die Oberfläche der Zellen, in die Lichtung (Lumen) der Drüse, sondern vermittels sog. *Sekretkapillaren.* Es sind das feine häufig anastomosierende wandungslose[1]) Gänge, die entweder zwischen den Drüsenzellen liegen (zwischenzellige z. B. Gallenkapillaren der Leber) oder innerhalb des Zellprotoplasma (binnenzellige Sekretkapillaren z. B. Magenfundusdrüsen u. a.).

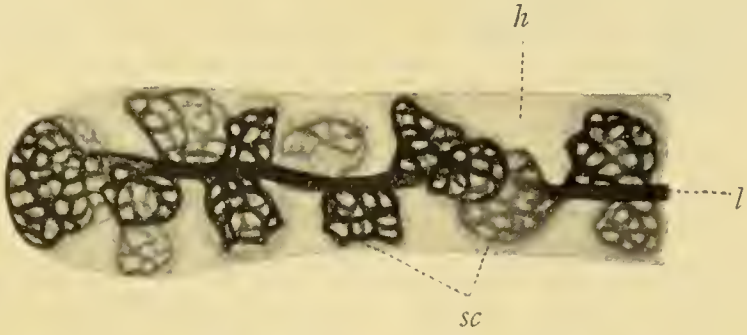

Figur 1. Teil eines nach der Golgi'schen Methode behandelten Schnittes der Fundusschleimhaut des menschlichen Magens Vergr. 420 : 1.
Die Figur zeigt sehr deutliche binnenzellige Sekretcapillaren.

Erklärung der Bezeichnungen:
l = Lumen der Drüse.
sc = Sekretcapillaren der Belegzellen.
h = Hauptzellen (einzelne Zellen nicht sichtbar).

Eine weitere Eigentümlichkeit ist die *Verhornung* der Zellen, eine besondere Umwandlung der oberen platten Lagen der Epidermis (s. u. p. 206) in eine Modifikation des Protoplasma, das *Keratin.* Verhornung ist gewöhnlich mit Verlust des Zellkerns, aber Erhaltung

[1]) D. h. die Sekretkapillaren haben keine eigenen Wandungen, sondern ihre Wand wird von rinnenförmigen Vertiefungen des Protoplasmas benachbarter Zellen (zwischenzellig) gebildet oder es sind Kanäle im Protoplasma einer einzigen Zelle (binnenzellige Kapillaren).

der Zelle verbunden. Auch dem Zustand der Verhornung geht meist ein körniger Zustand des Zellprotoplasma voraus, das alsdann mit den sog. *Eleïdin-* oder *Keratohyalinkörnern* erfüllt ist (s. u. p. 207), welche als Vorstufe der Verhornung angesehen werden.

Figur 2. Teil eines nach der Golgi'schen Methode behandelten Pankreas des Menschen. Vergr. 375 : 1.
Die Figur zeigt kurze, zwischenzellige Sekretcapillaren.
Erklärung der Bezeichnungen:
l — Lumen eines Drüsentubulus.
sc — kurze Sekretcapillaren.
z — Drüsenzellen (die einzelnen Zellen nicht sichtbar).

Das Epithelgewebe selbst enthält keine Blutgefässe, wohl aber vielfach feine *Nervenendigungen* zwischen den Zellen. Die Ernährung des Epithels geschieht von der unter ihm liegenden Bindegewebsschicht. Die feinsten Blutgefässe treten jedoch häufig dicht an die Epithelzellen heran, da, wo die ursprüngliche epitheliale Anordnung gestört ist, z. B. in der Leber (s. u. p. 160), liegen die Blutkapillaren direkt den einzelnen Epithelzellen an.

Drüsenformen.

Obwohl die Drüsen zu den Organen gehören, empfiehlt es sich dennoch, hier die einzelnen Drüsenformen, die im menschlichen Körper vorkommen, zu besprechen. Man benennt die Drüsen teils nach ihrer Funktion: Speicheldrüsen, Schweissdrüsen, Talgdrüsen, teils nach ihren Lagebeziehungen: Darmdrüsen, Schilddrüse.

Für die Einteilung der Drüsen massgebend ist die *Gestalt ihrer sekretorischen Endkammern,* d. h. der blinden Endabschnitte des Drüsensystems. Man unterscheidet

danach zwei Hauptgruppen von Drüsen, 1. *tubulöse* (besser tubuläre) wenn die Endkammern röhrenförmig sind, 2. *alveoläre* (auch acinöse genannt) wenn die Endkammern kuglig, sackartig sind. Beide Formen bestehen nicht ohne gewisse Uebergänge, indem die röhrenförmigen Endkammern vieler Drüsen sackartige Erweiterungen an ihren blinden Enden und ähnliche seitliche Ausbuchtungen zeigen können (auch tubulo-alveoläre Drüsen genannt).

Bei weitem die meisten Drüsen des menschlichen Körpers sind tubulär beziehungsweise tubulo-alveolär. Tubuläre Drüsen kommen in der einfachsten Form vor als *gerade unverzweigte Schläuche* z. B. in den Drüsen des Darmes (s. u. p. 121); einfache unverzweigte aber am Ende zu *einem Knäuel aufgerollte* Drüsen finden sich als Schweiss- oder Knäueldrüsen der Haut.

Andere tubuläre Einzeldrüsen zeigen *Verzweigungen* in ihrem Verlaufe namentlich gegen ihr blindes Ende hin. In geringem Grade zeigen diese Eigenschaft die Magenfundus- und Uterindrüsen, in stärkerem Masse die Pylorusdrüsen des Magens.

Andere tubuläre Einzeldrüsen bilden *starke Verzweigungen*, d. h. es gehen eine grössere Anzahl meist stark gekrümmter Tubuli in einen deutlich *differenzierten* gemeinsamen *Ausführungsgang* über, es entsteht ein sog. *Gangsystem* (s. Schema 3, 5). Hierhin gehören die Duodenaldrüsen und viele kleine Drüsen der Mundhöhle, des Pharynx, Oesophagus, der Trachea, der Bronchen, der Nasenschleimhaut, Urethra u. a.

Sehr viele und die grössten tubulären Drüsen des menschlichen Körpers sind *zusammengesetzte* Drüsen und bestehen aus mehreren Gangsystemen, d. h. in einen grossen gemeinsamen Ausführungsgang münden mehrere kleinere, von welchen jeder wiederum eine Anzahl tubulärer Endkammern aufnimmt. In diese Kategorie gehören alle mittleren und grösseren Speicheldrüsen und Schleimdrüsen, die Schilddrüse, die Milchdrüse, die Thränendrüse, die Niere, die meisten Drüsen des Genitalapparats (Prostatadrüsen, glandula bulbourethralis und vestibularis maior).

Hoden und namentlich Leber stellen zusammengesetzte tubuläre Drüsen dar, deren Tubuli constant vielfach anastomosieren. Sie werden deswegen auch *retikuläre* Drüsen genannt.

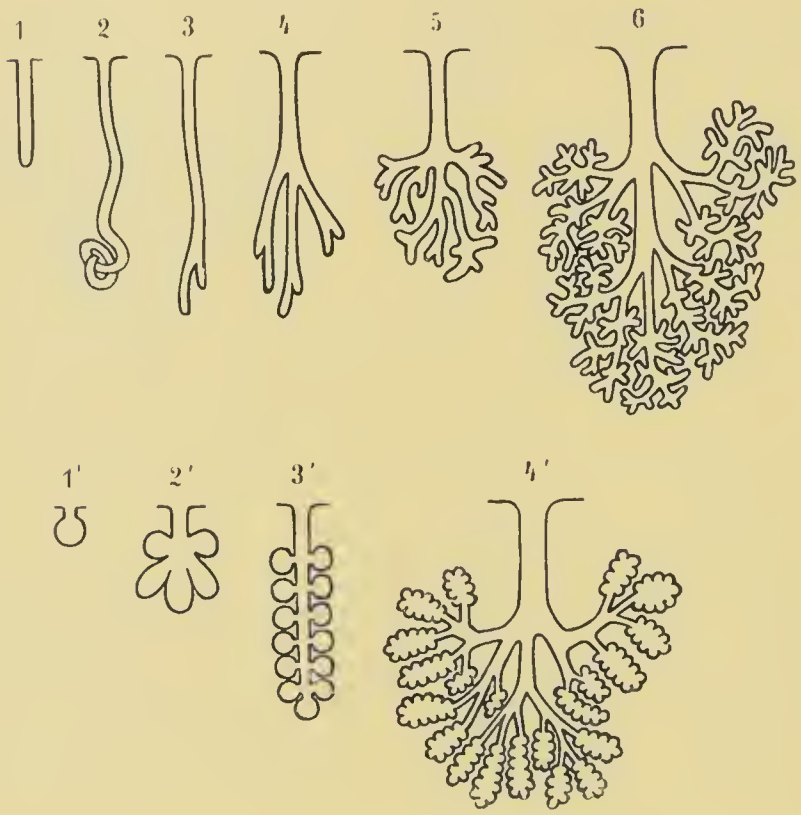

Figur 3. Schema der Drüsenformen des Menschen.

1 = gerade, unverzweigte tubuläre Einzeldrüse.
2 = unverzweigte, am Ende aufgeknäuelte, tubuläre Einzeldrüse.
3 = am Grunde gegabelte, tubuläre Einzeldrüse.
4 = mehrfach gegabelte tubuläre Einzeldrüse.
5 = vielfach gegabelte tubuläre Einzeldrüse (Gangsystem).
6 = zusammengesetzte tubuläre Drüse.
1^{1} = aveoläre Einzeldrüse, aus einem Alveolus bestehend.
2^{1} = aus mehreren Alveoli bestehende Einzeldrüse.
3^{1} = aus vielen Alveoli bestehende Einzeldrüse.
4^{1} = zusammengesetzte alveoläre Drüse.

Die *alveolären* Drüsen sind viel weniger verbreitet als die tubulären. Alveoläre Drüsen, die nur aus einer einzigen sackförmigen Endkammer bestehen, kommen beim Menschen nicht vor. Höchstens könnte man hierhin den Eierstock rechnen (s. a. u.). Dagegen sind verästelte, aus einem Gangsystem bestehende alveoläre Drüsen häufig (Talgdrüsen und Tarsaldrüsen oder Meibomsche Drüsen s. u. p. 237). Die *einzige zusammengesetzte*, d. h. aus mehreren Gangsystemen bestehende, alveoläre Drüse des menschlichen Körpers ist die Lunge.

Es giebt Drüsen ohne Ausführungsgang wie die Schilddrüse. Diese geben ihr Sekret vermutlich in die Blut- oder Lymphbahnen ab (sog. *innere Sekretion)*.

Der Eierstock entleert sein Sekret, die Eier, durch Platzen der Drüsenbläschen (deswegen auch *dehiscierende* Drüse genannt).

Die Drüsenendkammern, tubuläre wie alveoläre, bestehen ausser den Drüsenzellen auch aus einer meist strukturlosen die Drüsenzellen umgebenden Haut, der sog. *membrana propria*, die wahrscheinlich ein Verschmelzungshäutchen von Bindegewebszellen darstellt (nach anderen Sekrethäutchen des Epithels); gelegentlich enthält die membrana propria Kerne, was gegen ihre Natur als Sekrethäutchen spricht. Andere Drüsen wie die Schweissdrüsen besitzen zwischen Drüsenepithel und membrana propria eine Lage glatter Muskelfasern.

Während die Drüsenzellen das Parenchym der Drüsen darstellen, wird das interstitielle Gewebe oder Stroma von lockerem Bindegewebe gebildet, welches die Zwischenräume zwischen den Drüsenschläuchen etc. erfüllt und die Blutgefässe und Nerven der Drüse enthält.[1])

Das Stütz- oder Bindesubstanzgewebe.

Das gesamte Stützgewebe des menschlichen Körpers, welches im erwachsenen menschlichen Körper einen sehr beträchtlichen Teil desselben einnimmt, ist gemeinsamen embryonalen Ursprungs.

[1]) Ob die Nervenendigungen sich bis in oder zwischen die Drüsenzellen erstrecken, ist noch nicht mit Sicherheit festgestellt, letzteres aber sehr wahrscheinlich.

Tafel 4. *(Bindesubstanz.)*

Figur 1. **Reticuläres Bindegewebe** einer Lymphdrüse des Menschen Vergr. 280 : 1.

Das Präparat stammt von einem Hingerichteten.

Die Figur zeigt feine und gröbere Bälkchen, die anastomosieren und ein netzförmiges Gerüstwerk bilden. An den Bälkchen liegen runde oder länglich-runde Kerne.

Technik: Das Präparat ist durch Ausschütteln eines Schnittes hergestellt. Haematoxylin-Eosin.

Erklärung der Bezeichnungen:

tr — grösserer Balken.

Figur 2. Interstitielle Zellen des menschlichen Hodens mit **Krystalloïden.** Vergr. 500 : 1.

Das Präparat stammt von einem Hingerichteten.

Die Figur zeigt acht der grossen plasmareichen Bindegewebszellen, welche sich neben gewöhnlichen Bindegewebszellen als interstitielles Gewebe des Hodens finden. Vier der Zellen enthalten (ein bis drei) Krystalloïde in Längs- bezw. Querschnitt. Eine Zelle ist zweikernig.

Technik: Zenker'sche Lösung. Haematoxylin-Eosin.

Erklärung der Bezeichnungen:

kr = Krystalloïde.

X — quergetroffene Krystalloïde.

Figur 3. **Mastzellen** aus dem interstitiellen Bindegewebe der Prostata des Hundes. Vergr. 500 : 1.

Die Figur zeigt vier grosse Bindegewebszellen neben den gewöhnlichen kleinen, deren Zelleib mit färbbaren (basophilen) Granulationen erfüllt ist. (Der Kern ist infolgedessen nicht sichtbar.)

Technik: Müller'sche Flüssigkeit. Haematoxylin-Eosin.

Erklärung der Bezeichnungen:

m — Mastzellen.

bdg = Kerne gewöhnlicher Bindegewebszellen.

Figur 4. **Bindegewebszellen der Hornhaut** des Kaninchens. Vergr. 500 : 1.

Die Figur zeigt die regelmässigen grossen mit Fortsätzen anastomosierenden Bindegewebszellen der Hornhaut.

Technik: Vergoldung. Ameisensäure.

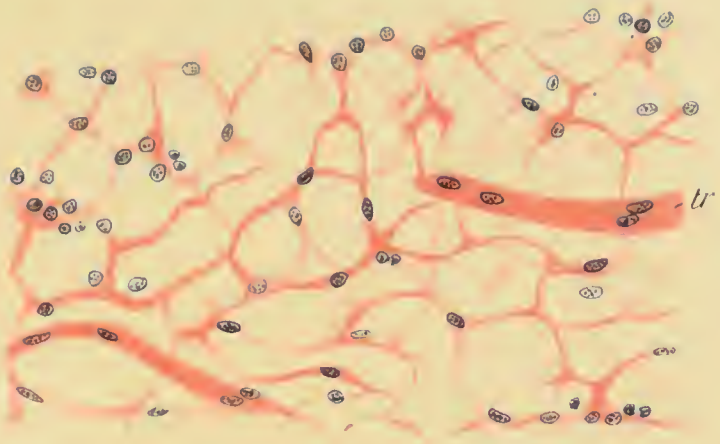

Fig. 1.

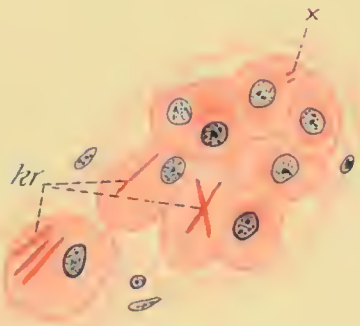

Fig. 2.

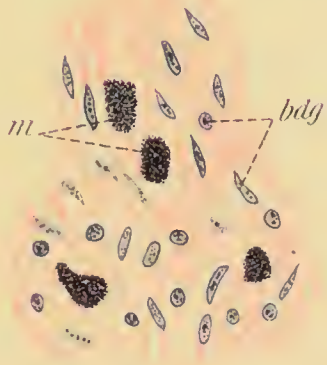

Fig. 3.

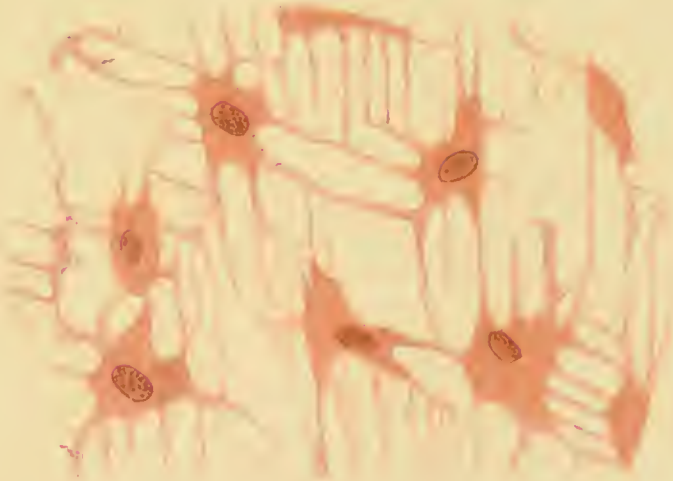

Fig. 4.

Lith. Anst. F. Reichhold, München.

Es entsteht aus dem sogenannten Mesenchym. Letzteres ist in der ersten Entwicklung des tierischen Körpers, solange derselbe lediglich aus den epithelialen drei Keimblättern besteht, noch nicht vorhanden. Es entsteht erst sekundär durch eine Art Abspaltung (Abtrennung einzelner Zellen in gewissen Abschnitten) aus dem mittleren Keimblatt oder Mesoderm, welches dann in einen epithelialen Anteil zerfällt und in einen bindegewebigen, das Mesenchym. Dasselbe ist anfangs von ganz gleichartigen Zellen, den embryonalen Bindegewebszellen gebildet. Später treten jedoch mannigfache Differenzierungen auf, welche eine grosse Anzahl von Unterabteilungen des Bindesubstanzgewebes bedingen.

Das Bindesubstanzgewebe ist im Gegensatz zum Epithelgewebe dadurch ausgezeichnet, dass die sekundären Elementarbestandteile, wie Grundsubstanzen und Fasern hervortreten, die Zellen dagegen gerade in den meisten Arten des Bindesubstanzgewebes zurücktreten.

Die Elemente der verschiedenen Arten der Bindesubstanz sind: 1. *Zellen,* Bindegewebszellen oder nach alter Bezeichnung Bindegewebskörperchen nebst ihren Abarten. 2. *Fasern* oder Fibrillen. Diese zerfallen in Bindegewebsfasern und elastische Fasern. 3. *Grundsubstanzen.*

Die **Zellen** des Bindesubstanzgewebes sind sehr verschiedenartig in den verschiedenen Unterabteilungen desselben, obwohl alle von *einer* embryologischen Stammform ausgehen. Dieser am nächsten stehen die Zellen des *gallertigen Bindegewebes* (s. u. p. 33), welche deutlich mit Ausläufern zusammenhängen. Meist sind die Bindegewebszellen platte Gebilde mit mehreren oder vielen protoplasmatischen Fortsätzen, häufig sternförmig, aber auch von polygonaler Form. Die Ausläufer benachbarter Zellen anastomosieren vielfach miteinander, so z. B. in den ausserordentlich grossen, regelmässig gestalteten Bindegewebszellen der *Hornhaut.* In den meisten Abarten des Bindesubstanzgewebes liegen die Zellen in relativ grossen Abständen von einander, indem viel Grundsubstanz oder faserige Gebilde sie trennen.

Während die meisten Bindegewebezellen platte, wenig voluminöse Zellen darstellen, giebt es einige Abarten, die sich durch Grösse und Plasmareichtum auszeichnen; hierhin gehören die sog. *interstitiellen*

Zellen des *Hodens* und Eierstocks, die *Plasmazellen* und *Mastzellen* des gewöhnlichen Bindegewebes, von denen letztere eigentümlich färbbare Körnchen führen (s. u. p. 47).

Weitgehende Abweichungen von der durchschnittlichen Form der Bindegewebszellen findet man im Knorpel (s. dies. p. 34), im adenoiden Bindegewebe und im Fettgewebe. Die Zellen des letzteren, auch Lymphocyten genannt, sind runde Bindegewebezellen mit meist grossem runden Kern. Sie sind gewissen Zellen des Blutes, den sog. Leucocyten (s. u. Blut p. 44) verwandt. Die Zellen des Fettgewebes bestehen zum grossen Teil aus einem grossen Fettropfen, so dass Protoplasma und Kern der Zelle sich plattgedrückt an der Peripherie des Fettropfens finden.

Eine besondere Art bindegewebiger Zellen sind die *Endothelzellen* (s. auch u. pag. 108). Dieselben sind platt, epithelähnlich angeordnet und gleichen in vieler Beziehung dem gewöhnlichen einschichtigen Plattenepithel, von dem sie aber genetisch verschieden sind. Kittsubstanz verbindet die häufig sehr regelmässig angeordneten Zellen, welche in einfacher Lage die Oberfläche der Innenräume des Blutgefässsystems, ferner gelegentlich andere spaltförmige Bindegewebsräume (wie Schleimbeutel, Gelenkhöhlen, vordere Augenkammer) auskleiden.[1])

Die Zellen des Bindegewebes können mancherlei Einschlüsse führen; wie Fett, Pigment, Krystalloide.

Die **fasrigen Elemente** des Bindesubstanzgewebes zerfallen in zwei morphologisch wie chemisch verschiedene Elemente: 1. Die *Bindegewebsfasern* oder *Fibrillen*. 2. Die *elastischen Fasern*.

Erstere sind feine unter 1 μ starke fasrige Bildungen, welche beim Kochen Leim geben (collagenes Bindegewebe). Sie liegen nie einzeln sondern stets zu feineren oder gröberen Bündeln durch Kittsubstanz vereint. Kali-

[1]) Besonders an dem sehr regelmässigen und epithelähnlichen Endothel der vorderen Augenkammer lässt sich entwicklungsgeschichtlich der bindegewebige (mesenchymatöse) Ursprung der Zellen leicht nachweisen.

lauge löst sie auf, Essigsäure lässt sie stark quellen, so dass sie unter dem Mikroskop »verschwinden«.

Die *elastischen* Fasern kommen in sehr verschiedener Dicke vor; die feinsten sind kaum stärker als Bindegewebsfasern, die stärksten haben die Dicke von mittleren selbst stärkeren Bindegewebsbündeln. Sie unterscheiden sich optisch wie chemisch leicht von den Bindegewebsfasern. Sie sind stark lichtbrechend und resistent gegen Alkalien und Säuren. Auch die dicksten elastischen Fasern sind nicht in Fibrillen zu zerlegen. Sie geben beim Kochen keinen Leim, sondern Elastin. Sie bilden gelegentlich Fasernetze, deren Maschen so eng werden können, dass *elastische Platten* entstehen, welche nur noch kleine Löcher besitzen, sog. *gefensterte Membranen*. (Fig. 4.)

Was die Herkunft der faserigen Elemente betrifft, so nehmen die einen an, dass die Fasern Ausscheidungs-, gleichsam Erstarrungsprodukte der Grundsubstanz[1]) sind. Für diese Anschauung sprechen nur wenige Befunde. Nach der anderen Auffassung, die durch vielfache direkte Beobachtungen gestützt wird, entstehen die faserigen Bildungen der Bindesubstanz (auch die elastischen) aus den (Bindegewebs-) Zellen selbst und zwar in deren Protoplasma und werden erst später selbständig.

Figur 4. Elastische Platte aus der arteria basilaris des Menschen. Vergr. 420 : 1.

Die **Grundsubstanzen** der Bindesubstanz (nach einigen Autoren würden auch die Fasern Grundsubstanz darstellen) sind sehr verschiedenartige; bald flüssig oder fast flüssig (wie beim Blut und lockeren Bindegewebe), erreicht die Grundsubstanz beim Knorpel und Knochen besondere Härte (s. diese Gewebe p. 34 u. 69) Nur selten wie bei manchen Knorpelarten treten in der Grund-

[1]) In der Grundsubstanz der hyalinen Knorpel kommen faserige Bildungen der Grundsubstanz vor, welche aber chemisch mit der Grundsubstanz selbst identisch sind und auch aus dieser ihren Ursprung nehmen.

substanz faserige (chemisch mit der Grundsubstanz identische) Strukturen auf, sonst ist die Grundsubstanz vollständig homogen.

Je nach dem Verhalten der Zellen oder der Intercellularsubstanzen unterscheidet man folgende Gruppen und *Arten* des Bindesubstanzgewebes:

1. Gruppe: Ausgezeichnet durch das Verhalten der Fasern.

1. Unterabteilung. Einfaches fibrilläres Bindegewebe.
2. „ Elastisches Gewebe.

2. Gruppe: Ausgezeichnet durch das Verhalten der Grundsubstanzen.

1. Unterabteilung. Gallertiges Bindegewebe.
2. „ Knorpelgewebe.
3. „ Knochengewebe.
4. „ Zahnbeingewebe.

3. Gruppe: Ausgezeichnet durch das Verhalten der Zellen.

1. Unterabteilung. Fettgewebe.
2. „ Pigmentiertes Bindegewebe.
3. „ Retikuläres und adenoides Bindegewebe.
4. „ Anhangsweise: Blut (und Knochenmarksgewebe).

Das **einfache fibrilläre Bindegewebe** zerfällt in zwei nicht scharf getrennte Arten, in

a) lockeres Bindegewebe.
b) geformtes Bindegewebe.

Dem Baue nach sind beide Formen fast völlig gleich Der Unterschied beruht, nur in der Art der Anordnung der charakteristischen Elemente der Bindegewebsfasern oder -fibrillen.

Sie finden sich im lockeren Bindegewebe, in verschieden starken Bündeln von leicht welligem Verlauf. Ausser den Bindegewebsbündeln enthält das lockere Bindegewebe stets elastische Fasern in wechselnder Menge und Stärke, die durch ihren Unterschied im Lichtbrechungsvermögen und in ihrem chemischen

Verhalten (s. o. p. 29) leicht von den Bindegewebsbündeln zu unterscheiden sind.

Figur 5. Lockeres intermuskuläres Bindegewebe des Menschen. Vergr. 140 : 1.

Die Figur zeigt die Bündel der Bindegewebsfasern, dazwischen elastische Fasern und eine Bindegewebszelle.

Erklärung der Bezeichnungen:

bd = Bindegewebsbündel.
ef = elastische Fasern.
k = Kern einer Bindegewebszelle.

Zellen finden sich im gewöhnlichen lockeren Bindegewebe des menschlichen Körpers nur sehr spärlich und sie treten gegenüber den fasrigen Elementen fast ganz zurück. Es sind meist platte Elemente, die den Bindegewebsbündeln aufliegen oder sie ringförmig umgeben (umspinnende »Fasern«). Sie liegen fast stets in grösseren Abständen von einander (sog. fixe Bindegewebszellen).

Daneben kommen als zellige Elemente des lockeren Bindegewebes vor:

1. *Leucocyten* (s. u. p. 44), die gelegentlich fast in allen Teilen des menschlichen Körpers selbst im Epithel sich finden.

2. *Plasma-* und *Mastzellen*, grosse protoplasmareiche Bindegewebszellen (s. ob. p. 28). Mitunter finden sie sich reichlich, mitunter aber nur ganz vereinzelt oder garnicht.

Die *Grundsubstanz* des lockeren Bindegewebes ist wenig bekannt; sie ist wahrscheinlich nahezu flüssig.

Das lockere Bindegewebe ist fast im ganzen Körper verbreitet, selten jedoch rein, sondern meist mit Fettgewebe untermischt als intermuskuläres, subcutanes, submucöses, adventitielles Gewebe.

Das *feste oder geformte Bindegewebe* unterscheidet sich vom lockeren im wesentlichen dadurch, dass die Bindegewebsbündel keinen regellosen Verlauf haben, sondern sei es parallel, sei es netzförmig angeordnet sind. Die Menge der Grundsubstanz ist sehr gering, im Sehnengewebe z. B. höchstens als Kittsubstanz nachweisbar, ebenso sind meist relativ wenige (Sehne) elastische Fasern vorhanden (jedoch hat z. B. das feste Bindegewebe der Cutis viel elastische Fasern).

Die *Zellen* des geformten Bindegewebes sind im allgemeinen etwas reichlicher vorhanden als im lockeren und vor allem regelmässiger verteilt, wie namentlich in der Sehne. Zwischen geformtem und ungeformtem Bindegewebe giebt es mannigfache Uebergänge im Körper. Auch kommt letzteres in Gestalt von Stützgewebe für das erstere in Organen des Bindegewebes vor z. B. in der Sehne (s. u. p. 81).

Das feste oder geformte Bindegewebe findet sich mit parallelfasrigem Verlaufe in den Sehnen, Fascien, fibrösen Häuten (auch in der Cornea), mit netzförmiger Durchflechtung der Fasern und mehr unregelmässigem Verlaufe (häufig ohne scharfe Grenze in andere Bindegewebsformen übergehend) im Peritoneum (grosses Netz), in der Cutis der äusseren Haut, der Grundschicht der Schleimhäute u. a. O.

Das **elastische Gewebe** (vom gewöhnlichen fasrigen Bindegewebe häufig nicht geschieden bezw. in dieses

ohne Grenze übergehend) ist ausgezeichnet durch das Vorhandensein zahlreicher meist sehr starker elastischer Fasern von fast genau parallelem Verlauf. Das typische elastische Gewebe findet sich im Nackenband namentlich grosser Vierfüssler, wie des Rindes, wo starke häufig anastomosierende Fasern innerhalb eines Stützgerüstes von lockerem Bindegewebe sich finden.

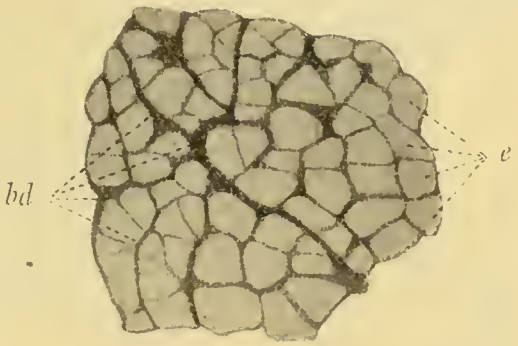

Fig. 6. Stück eines Querschnittes des Nackenbandes des Ochsen. Vergr. 420 : 1.

Erklärung der Bezeichnungen:
bd — lockeres Bindegewebe.
e — elastische Fasern.

Ferner findet sich fast rein elastisches Gewebe in den Schleimhäuten des Respirationstractus namentlich des Kehlkopfes (membrana elastica), der Luftröhre, der Bronchen und der Lunge (Alveolarwand); ferner im Gefässsystem, wo neben Fasern besonders auch elastische Platten (s. ob. p. 29) vorkommen.

Die erste Unterabteilung der zweiten Gruppe der Bindesubstanzen, das **gallertige Bindegewebe**, kommt eigentlich nicht beim Erwachsenen vor, wenn auch manches sehr lockere faserarme Bindegewebe mit gallertiger oder (fast) flüssiger Beschaffenheit seiner Grundsubstanz, wie das Gewebe in der Umgebung der häutigen Bogengänge, dem eigentlichen Gallertgewebe nahesteht. Beim Neugeborenen findet sich typisches Gallertgewebe im *Nabelstrang*. Es ist nur eine geringe Modifikation des embryonalen Bindegewebes und ist von allen Arten der Bindesubstanz diejenige, welche der ursprünglich gemeinsamen Form aller am nächsten steht. Die Grundsubstanz hat eine gallertige Beschaffenheit, das Gewebe ist zellreich, die Zellen anastomosieren deutlich mit ihren Ausläufern. Fasern spielen auch im ausgebildeten

Figur 7. Gallertiges Bindegewebe aus einem Querschnitt des Nabelstrangs des Neugeborenen. Vergr. 280 : 1.

Erklärung der Bezeichnungen:

F = Fasern.

Z = Zellen mit feinen Fettkörnchen im Protoplasma.

Figur 8. Teil eines Durchschnittes eines menschlichen Rippenknorpels. Vergr. 250 : 1.

Die Figur zeigt das typische Bild eines Hyalinknorpels mit Knorpelkapseln, welche zum Teil zwei und mehr Zellen enthalten. Im Protoplasma zum Teil auch den Kernen der Zellen finden sich Fetttropfen.

Erklärung der Bezeichnungen:

f = Fetttropfen.

K = Kerne der Knorpelzellen.

kk = Knorpelkapseln.

Z = Knorpelzellen.

Gallertgewebe (im embryonalen Bindegewebe fehlen dieselben anfangs noch ganz) keine grosse Rolle, sind aber in mässiger Zahl vorhanden. Sehr häufig kommt das Gallertgewebe in pathologischen Bildungen vor.

Die zweite Unterabteilung der zweiten Gruppe der Bindesubstanzen, das **Knorpelgewebe** unterscheidet sich von allen anderen Arten von Bindesubstanz durch das Verhalten seiner Grundsubstanz, die hart aber noch schneidbar (unverkalkt) ist und beim Kochen *Chondrin* giebt.[1])

Von den mannigfachen Knorpelarten, die im Tierreiche vorkommen, giebt es im menschlichen Körper nur 3 Formen: 1. den Hyalinknorpel, 2. den elastischen Knorpel (Netzknorpel), 3. den Bindegewebsknorpel (Faserknorpel).

Der *hyaline Knorpel* ist von weissbläulicher opaker Färbung. Er besitzt eine vollständig homogene[2]) durch-

[1]) Als Knorpel im weiteren Sinne werden auch Gewebe bezeichnet, die Knorpelkonsistenz haben, aber rein bindegewebig sind (Tarsalknorpel etc.) oder selbst die (embryonale) Chorda dorsalis, die genetisch ein ganz anderes Gebilde ist.

[2]) Die Grundsubstanz ist namentlich im höheren Alter durch eigentümliche streifige oder fasrige Bildungen ausgezeichnet, die aber ebenfalls Chondrin geben, wie die Knorpelgrundsubstanz (s. a. ob. p. 29). Ferner findet gelegentlich (s. u. Knochenentwicklung p. 74) eine Verkalkung der Knorpelgrundsubstanz statt, die auch sonst als Alterserscheinung auftritt.

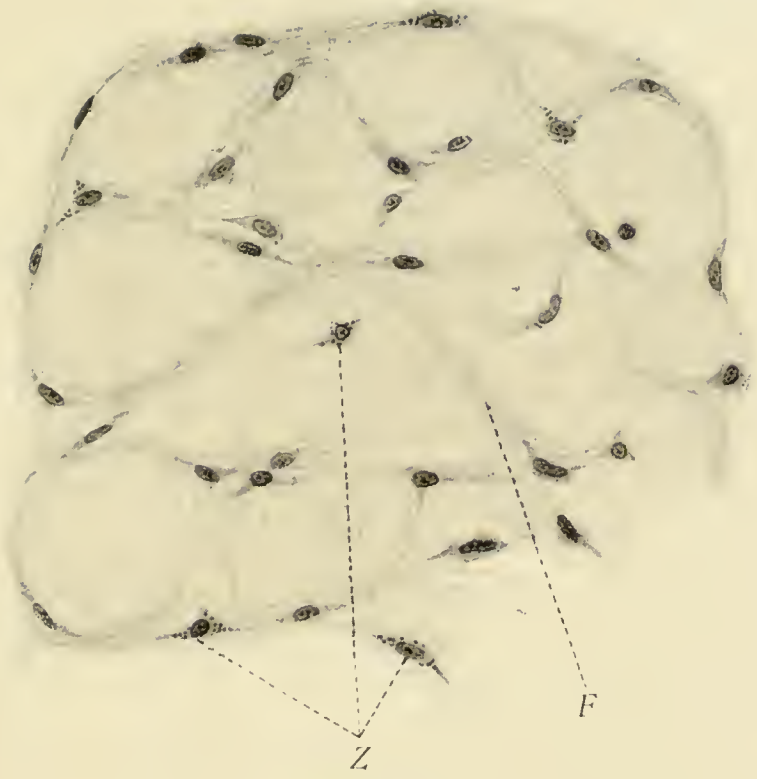

Figur 7

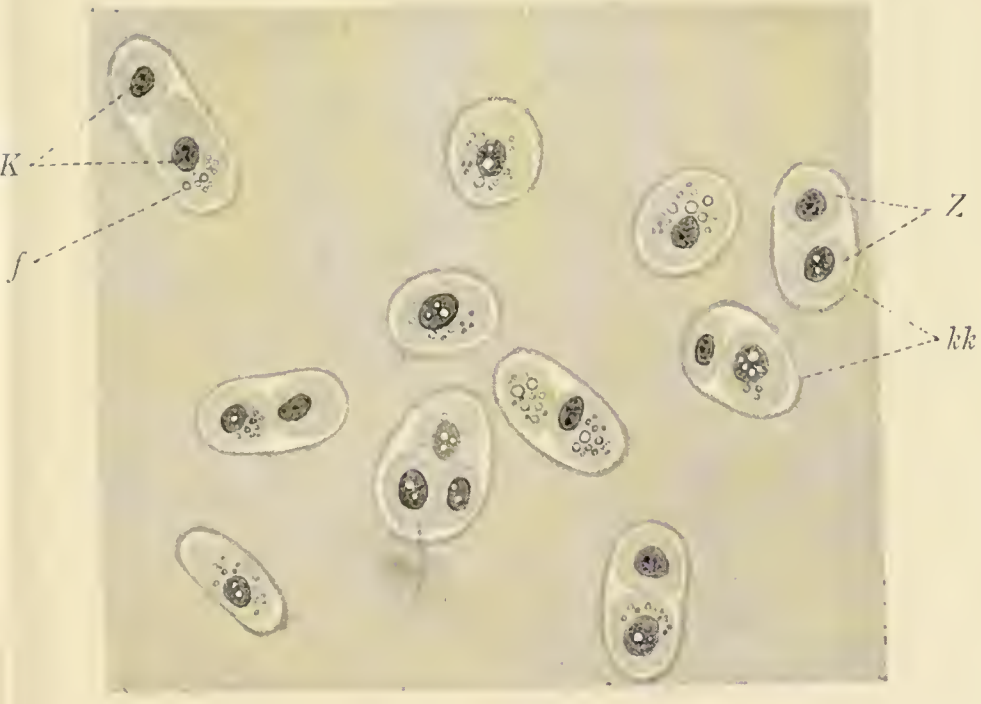

Figur 8

sichtige oder durchscheinende chondringebende Grundsubstanz, in welcher in relativ grossen Abständen in *Knorpelhöhlen* die *Knorpelzellen* gelegen sind.

Jede Knorpelhöhle ist in der Regel (d. h. bei den meisten Hyalinknorpelarten) von einer meist schmalen Lage durch stärkere Lichtbrechung ausgezeichneter Grundsubstanz umgeben, der *Knorpelkapsel*.

In den Knorpelhöhlen liegen die Knorpelzellen, runde oder meist länglichrunde Bindegewebszellen ohne Ausläufer[1]) in Ein-, Zwei- oder auch gelegentlich Mehrzahl beieinander.

Der junge insbesondere embryonale Knorpel ist arm an Grundsubstanz und reich an Zellen. Die Zellen teilen sich (mitotisch), es entsteht um jede Tochterzelle eine neue Kapsel beziehungsweise eine Brücke hyaliner Grundsubstanz, so dass jede neue Zelle auch in eine neue Höhle zu liegen kommt. Im ausgebildeten Knorpel scheint der letztere Vorgang nicht so regelmässig zu erfolgen; daher kommt es, dass sich in den meisten Hyalinknorpeln Knorpelhöhlen mit mehr als einer Zelle finden. Zwei benachbarte gegeneinander abgeplattete Zellen sind sehr häufig; gelegentlich, wie im Rippenknorpel, kommen lange Knorpelhöhlen vor, in denen ganze Reihen von Zellen liegen. Dass die Teilung der Zellen einer Knorpelhöhle durch Amitose erfolgt, ist nicht nur nicht bewiesen, sondern sogar sehr unwahrscheinlich.

Der Hyalinknorpel findet sich im menschlichen Körper sehr verbreitet als Gelenkknorpel, Rippenknorpel, Nasenknorpel, Knorpel des Kehlkopfes (Ausnahmen s. u. p. 201), der Luftröhre und der grösseren Bronchen.

Der Hyalinknorpel geht an verschiedenen Stellen ohne Grenze und häufig ganz allmählich in die zweite Knorpelart, den *elastischen Knorpel* über. Letzterer kommt jedoch auch selbständig vor. Er ist dadurch charakterisiert, dass feine und feinste elastische Fasern

[1]) Bei niederen Tieren giebt es auch Knorpelarten, deren Zellen durch Ausläufer zusammenhängen (s. u. Ernährung des Knorpels).

Figur 9. Teil eines Querschnittes des elastischen Knorpels des äusseren Ohres des Menschen. Vergr. 280 : 1. Die Figur zeigt das typische Bild des elastischen Knorpels.

Erklärung der Bezeichnungen:
ef — elastische Fasern.
K — Kerne der Knorpelzellen.
kk — Knorpelkapseln.

Figur 10. Stück eines Durchschnittes einer Zwischenwirbelscheibe des Menschen. Vergr. 260 : 1.

Erklärung der Bezeichnungen:
K — Kern der Knorpelzelle.
kk — Knorpelkapsel.
kk$_1$ — Knorpelkapsel mit Kalkkörnchen.
Z — Knorpelzelle.

in der Grundsubstanz sich finden, welche um die Knorpelhöhlen meist dichte *Netze* bilden. Wo der elastische Knorpel rein vorkommt, ohne dass er in Hyalinknorpel übergeht, wie in den Knorpeln der Ohrmuschel, des Kehldeckels, sind die Netze elastischer Fasern im Bereiche des ganzen Knorpels ungemein dicht, so dass sie den Raum der Grundsubstanz fast ganz erfüllen. Wo allmähliche Uebergänge beider Knorpelarten vorkommen, wie an der Spitze des Stimmfortsatzes der Giessbeckenknorpels und zumeist in den Knorpeln der kleineren Bronchen treten zunächst in der hyalinen Grundsubstanz wenige vereinzelte feinste, elastische Fasern auf, welche allmählich reichlicher und dichter werden und schliesslich, Netze bildend, denselben Charakter erreichen wie im reinen elastischen Knorpel.

Der sogenannte *Bindegewebsknorpel* ist dadurch ausgezeichnet, dass sich Bindegewebsbündel in einer sehr spärlichen Grundsubstanz finden, neben welcher in deutlichen Knorpelhöhlen Knorpelzellen liegen. Die Knorpelnatur dieser Knorpelform ist zweifelhaft, zumal sie beim Kochen nicht Chondrin giebt. Auch die Angaben über das Vorkommen dieser Knorpelart, an deren Stelle auch einfaches fasriges Bindegewebe treten zu können scheint, sind sehr wechselnde. Jedenfalls ist das Vorkommen des Bindegewebsknorpels beim

Figur 9

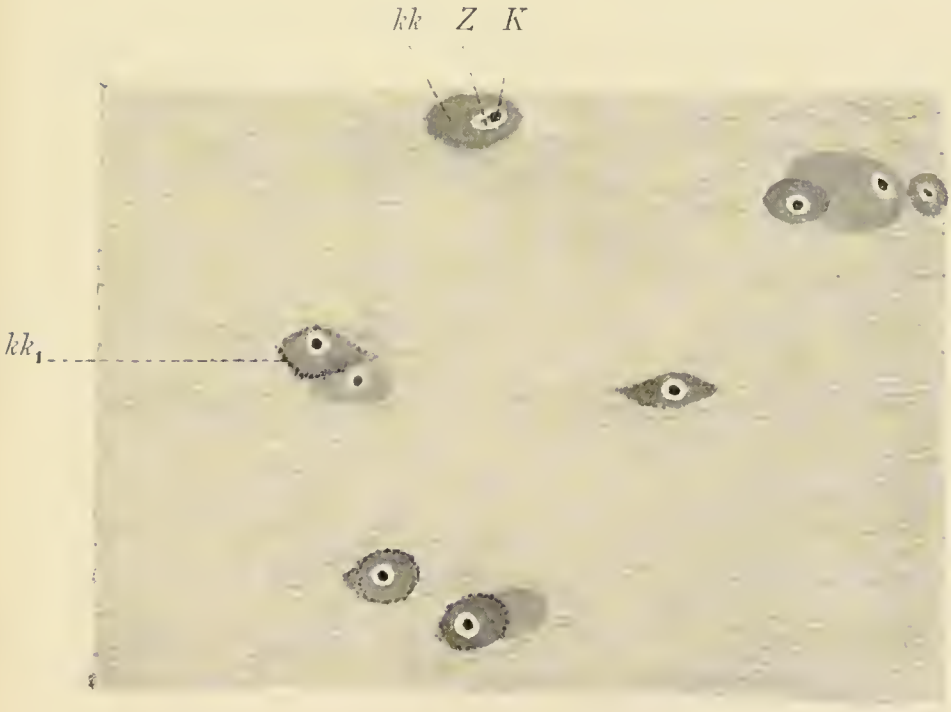

Figur 10

Menschen auf die fibrocartilagines intervertebrales und gewisse disci interarticulares beschränkt.

Das Knorpelgewebe ist mit dem Zahnbeingewebe die einzige Bindesubstanzart, welche keine Blut- und Lymphgefässe enthält, wahrscheinlich auch keine Nerven. Ob die hyaline Knorpelgrundsubstanz feine, den Saftverkehr vermittelnde Kanälchen enthält, ist zweifelhaft. Jedenfalls scheint die Ernährung des Knorpels, welche von dem die Knorpel umhüllenden festen Bindegewebsüberzug, dem Perichondrium ausgeht, Schwierigkeiten zu machen, so dass grössere Knorpel fast stets durch Eintreten von Blutgefässen vom Perichondrium aus sich in Knochengewebe umzuwandeln beginnen (grosse Kehlkopfknorpel).

Knochengewebe s. u. Knochen p. 69.

Zahnbeingewebe s. u. Zähne p. 124.

Wir kommen zur 3. Gruppe der Bindesubstanzen, ausgezeichnet durch das Verhalten der Zellen.

In erster Linie kommt hier das **Fettgewebe** in Betracht, welches im ausgebildeten Zustand aus Ansammlungen von *Fettzellen* besteht. Die Fettzellen bilden hier, von Bündeln lockeren Bindegewebes begrenzt, Anhäufungen, Fetträubchen genannt.

Die ausgebildeten Fettzellen sind kuglig, besitzen eine deutliche Membran und bestehen im wesentlichen aus einem grossen kugligen Fettropfen, welcher die Reste des Protoplasma und den Kern gegen die Membran drängt, so dass ersteres nur einen ganz feinen Saum darstellt. Der (platte) Kern der Fettzellen enthält gewöhnlich einen hellen Fleck (Vacuole? Fettropfen?). In toten (erkalteten) Fettzellen krystallisieren häufig Fettsäurekrystalle in Nadelform aus.

Das Fettgewebe ist sehr reich an Blutgefässen, welche in Gestalt von Kapillaren zwischen den einzelnen Fettzellen ein dichtes Netz bilden.

Das Fettgewebe findet sich fast stets in Begleitung des lockeren Bindegewebes, so dass bald das eine, bald das andere Gewebe überwiegt. Es kommt als subcutanes Gewebe mit lockerem Bindegewebe gemischt, ferner fast überall als interstitielles Gewebe vor.

Das Fettgewebe kann sich bis zu einem gewissen Grade aus gewöhnlichem Bindegewebe bilden, indem Bindegewebszellen zunächst kleine Fettropfen bilden oder aufnehmen, welche bald grösser werden und schliesslich in der typischen Weise die ganze Zelle erfüllen. Umgekehrt kann Fettgewebe sich wieder zu gewöhnlichem Bindegewebe zurückbilden (atrophisch werden), indem die Fetttropfen kleiner werden oder schliesslich ganz verschwinden. Allerdings ist das atrophisch gewordene Fettgewebe noch nicht ohne weiteres gewöhnliches fasriges Bindegewebe.

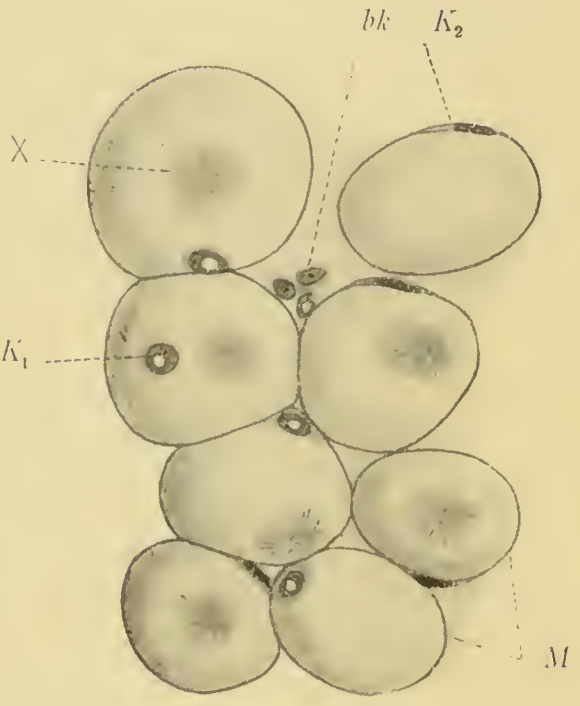

Figur 11. Fettgewebe aus der Augenhöhle des Menschen. Vergr. 280 : 1. Die Figur zeigt Fettgewebszellen mit Fettsäurenadeln. Die Kerne enthalten Vacuolen (Lochkerne).

Erklärung der Bezeichnungen:
bK = Kern einer Bindegewebszelle.
K_1 = Fettzellkerne von der Fläche gesehen.
K_2 = Fettzellkerne von der Seite gesehen.
M = Fettzellmembran.
X = Krystalle.

Das **pigmentierte** Bindegewebe (siehe Tafel 6 Fig. 1) findet sich im menschlichen Körper nur spärlich (bei niederen Tieren kommt es in ausgedehntem Masse vor, bei manchen existiert nur pigmentiertes Binde-

gewebe); man trifft es gut und konstant ausgebildet nur im Auge in der Chorioidea und Iris. Das wesentliche dieser Bindegewebsart ist, dass — relativ reichlich vorhandene — Bindegewebszellen feine, verschieden gefärbte (gelbe, braune, schwarze) Pigmentkörnchen enthalten, die meist den ganzen Zelleib erfüllen; zugleich ist das Gewebe faserarm. Das Vorhandensein von Pigment im Bindegewebe ist stets an den Zelleib gebunden. Auch wenn sonst gelegentlich im Bindegewebe der Haut und an anderen Orten Pigment vorkommt, ist der Träger dieses stets eine Zelle. Somit ist das pigmentierte Bindegewebe beim Menschen nicht scharf vom gewöhnlichen Bindegewebe geschieden. Das pigmentierte Bindegewebe ist relativ zellreich; meist erscheint es in lockerer Form, dem gewöhnlichen lockeren Bindegewebe ähnlich, aber viel ärmer an Fasern, die selten stärkere Bündel bilden.

Das **lymphoïde (adenoide)** Bindegewebe (siehe Tafel 4 Fig. 1) ist eine im menschlichen Körper sehr verbreitete Gewebsform. Es findet sich in kompakter Form in allen Lymphdrüsen (Lymphknoten), der Thymusdrüse, der Milz, allen kleineren lymphatischen Bildungen des Verdauungstractus und anderer Schleimhauttractus, in diffuser Form in vielen Schleimhäuten, z. B. des Uterus, des Darmes etc., im roten Knochenmark (s. u. p. 47). Das lymphoïde Gewebe besteht eigentlich aus zwei Bindegewebsformen, die zusammen auch Organe (Lymphdrüsen, Thymus, Milz) bilden: aus einem feinen bindegewebigen, teils zelligen, teils fasrigen Stützwerk, dem *retikulären* Bindegewebe, und einer lediglich von runden Zellen gebildeten Füllmasse.

Die Elemente der letzteren gehören in die Kategorie der *Leucocyten* oder farblosen Blutzellen (s. u. p. 44). Es sind runde oder rundliche Elemente mit grossen runden Kernen, die auch wohl *Lymphocyten* genannt werden. Sie können, soweit wir wissen, in typische farblose Blutkörperchen sich umwandeln, kommen aber auch in derselben Gestalt wie im lymphoiden Gewebe im strömenden Blute vor. Im Knochenmark (s. u. p. 47) und gelegentlich auch in der Milz finden sich ausserdem noch andere Zellformen.

Das retikuläre Bindegewebe wird gelegentlich namentlich bei niederen Tieren und kleineren Säugetieren, stellenweise wohl auch beim Menschen von anastomosierenden sternförmigen Bindegewebszellen gebildet. Bei den höheren Tieren, namentlich bei grösseren Säugetieren dagegen besteht das Reticulum zum allergrössten Teil (streckenweise vielleicht sogar ausschliesslich) aus feineren und gröberen sich verästelnden oder anastomosierenden Bindegewebsbälkchen, denen platte Zellen aufliegen.

Bis auf das Knorpelgewebe, Zahnbeingewebe und das Bindegewebe der Hornhaut, enthalten alle Bindesubstanzformen. *Blutgefässe,* jedoch meist nur sehr spärliche. *Nerven* enthält auch die Hornhaut. Frei von Nerven scheinen nur Knorpelgewebe, Knochengewebe und das Zahnbeingewebe zu sein.

Lymphgefässe als solche enthält das Bindesubstanzgewebe selten, wohl aber die als Wurzeln des Lymphgefässsystems zu betrachtenden *Saftlücken* und *Saftkanäle.* Letztere sind im Knochen (zwischen Zellen und Wand der Knochenhöhlen gelegen) und in der Hornhaut (ebenfalls pericellulär zwischen den Zellen und der Grundsubstanz) am deutlichsten zu beobachten. In manchen Bindesubstanzarten scheint der Gewebssaft in der Grundsubstanz selbst zu zirkulieren, so im Knorpel.

Anhangsweise soll hier das **Blut** und die den Elementen des Blutes verwandten **Elemente des Knochenmarks** besprochen werden.

Das Blut wird zwar von den meisten Autoren nicht als Gewebe angesehen, lässt sich aber dennoch als ein solches mit flüssiger Intercellularsubstanz definieren. Obwohl im erwachsenen Körper das Blut wegen des Mangels einer regelmässigen Anordnung seiner Elemente nicht typisch als Gewebe erscheint, so ist es seiner Entwicklung nach von den Geweben der Bindesubstanz kaum zu trennen.

Das Blut setzt sich zusammen aus einer Blutflüssigkeit, dem *Blutplasma* (Intercellularsubstanz)[1]) und aus geformten Bestandteilen, die *Blutkörperchen* oder Blutzellen und die *Blutplättchen.*

[1]) Die Blutflüssigkeit entsteht embryologisch thatsächlich als Intercellularsubstanz.

Da das Blutplasma völlig homogen ist, entzieht es sich der *mikroskopischen* Analyse.

Figur 12. Blut in frischem Zustande ohne Zusatzflüssigkeit. Vergr. 850 : 1.

Die Figur zeigt rote und farblose Blutkörperchen und Blutplättchen.

Erklärung der Bezeichnungen:

e_1 — rote Blutzelle von der Fläche gesehen.
e_2 — rote Blutzellen von der Kante gesehen (Geldrollen).
e_3 — rote Blutzellen teils von der Seite gesehen.
e_4 — kuglige rote Blutzellen.
l — Leucocyten.
p — Blutplättchen.

Die *Blutkörperchen* zerfallen in zwei grosse scharf geschiedene Gruppen; der farbigen Blutkörperchen oder Erythrocyten und die farblosen (weissen) oder Leucocyten.

Die **farbigen** oder **roten Blutkörperchen** sehen unter dem Mikroskop gelblich aus; erst in dickerer Schicht

tritt die rote Färbung hervor. Beim Menschen und den meisten Säugetieren sind es kreisrunde platte Scheiben, die jederseits in der Mitte der breiten Fläche eine Delle haben, also bikonkav sind. Sie besitzen wenigstens im erwachsenen Zustande keinen Kern, sind also *kernlose* Zellen. Die Grösse der roten Blutzellen des Menschen beträgt im grössten Durchmesser 7,5 μ, im kleinsten 1,6 μ.

Was den Bau der roten Blutkörperchen betrifft, so haben dieselben höchstwahrscheinlich eine Membran. Innerhalb derselben findet sich ein feines Protoplasmagerüst (Stroma), dessen Maschen mit Blutfarbstoff, Haemoglobin, erfüllt sind.

Neben den scheibenförmigen kommen gelegentlich auch kuglige rote Blutkörperchen vor, sehr selten finden sich auch kernhaltige noch nicht ausgebildete rote Blutkörperchen (meist nur nach grösseren Blutverlusten) im strömenden Blut.

Die (gewöhnlichen, scheibenförmigen) roten Blutzellen des Menschen haben die Neigung sich, wenn sie in grösserer Menge und dickerer Schicht in Präparat vorhanden sind, gegeneinander zu legen und sog. *Geldrollen* zu bilden. Sie sind gegen Reagentien namentlich auch gegen Verdunstung sehr empfindlich. Letztere erzeugt eine stärkere Konzentrierung der Kochsalzlösung des Blutes und dadurch bedingte Wasserentziehung des Blutkörperchen. Die Folge sind Schrumpfungen der Membran; es entsteht die sog. *Stechapfelform* des Blutkörperchens. Wasser, namentlich destilliertes, Aether, Alkohol, Chloroform und vieles andere zieht den Blutfarbstoff, das Haemoglobin, aus den Blutkörperchen aus, so dass dieselben unter dem Mikroskop nur noch schwach sichtbar sind.

Nur die Blutkörperchen der Säugetiere haben runde Form und sind kernlos (ausgenommen sind hiervon wiederum die Tylopoden [Kamel, Lama u. a.], deren Blutkörperchenform sich an die der übrigen Wirbeltiere anlehnt. Die Blutkörperchen der Tylopoden sind aber ebenfalls kernlos). Die roten Blutkörperchen aller anderen Wirbeltiere sind kernhaltige bikonvexe Scheiben von eliptischer Form. Die Konvexität wird durch den länglichrunden Kern erzeugt.

Die grössten Blutkörperchen haben die Amphibien, namentlich einige Arten geschwärzter Amphibien aus der Gruppe der Perennibranchiaten. Die kleinsten Blutkörperchen haben einige Säugetiere (siehe Figur 13).

Figur 13. Photographie der Welcker'schen Blutkörperchen-Modelle, die Blutkörperchen 1500 : 1 darstellend. Die Zahlen hinter den Namen geben die Grösse der roten Blutzellen an.

1 = Proteus 58 : 35 μ.
2 = Frosch 22,3 : 15,7 μ.
3 = Eidechse 15,79 : 9,9 μ.
4 = Schleie 12,8 : 10,2 μ.
5 = Buchfink 12,4 : 7.5 μ.
6 = Lama 8 : 4 μ.
7 = Mensch 7,2 : 7,8 μ.
8 = Siebenschläfer 6,2 μ.
9 = Ziege 5,4 μ.
10 = Moschustier 2,5 μ.

Es ist forensisch wichtig, Form und Grösse der Blutkörperchen zu kennen. In der Grösse stehen den menschlichen Blutkörperchen am nächsten die mancher Haussäugetiere. Es ist daher unmöglich aus der Grösse der Blutkörperchen eine Entscheidung zu fällen, ob Menschenblut oder z. B. Hundeblut vorliegt.

Das aus den Blutkörperchen ausgelaugte *Haemoglobin* krystallisiert in bestimmter, bei den verschiedenen Tieren verschiedener Krystallform (beim Menschen in rhombischen Prismen) aus; doch ist es nur möglich aus frischem Blute die Krystalle zu gewinnen und auch da macht es Schwierigkeiten.

Gelegentlich kommen in alten Blutergüssen meist nur pathologischer Weise *Haematoidinkrystalle* vor, das ein Umbildungsprodukt des Haemoglobins darstellt.

Leicht lassen sich auch aus den ältesten Spuren von Blut jeder Tiergattung, die haemoglobinhaltige Blutzellen besitzt, *Krystalle* von *salzsaurem Haematin (Haemin)* herstellen, welches in langen, nadelähnlichen rhombischen Krystallen von dunkelbrauner Farbe erscheint.

Die Möglichkeit der Darstellung von Häminkrystallen beweist nur, dass Blut vorliegt, nicht dass das Blut vom Menschen stammt. Auch aus Frosch- und Fischblut z. B. kann man dieselben Häminkrystalle darstellen wie aus Menschenblut.

Figur 14. Haeminkrystalle aus eingetrocknetem menschlichen Blute dargestellt.
Vergr. 700 : 1.

Die **farblosen** (weissen) **Blutkörperchen oder Leucocyten** bilden eine grosse Gruppe von Zellen bindegewebiger Abkunft, die nicht bloss im Blute vorkommen, sondern auch als Lymphocyten in der Lymphe sich finden, ferner den Hauptbestandteil des lymphoiden Bindegewebes bilden (s. oben p. 39), vereinzelt in fast jeder Bindesubstanzart sich finden und selbst zwischen den Epithelzellen nicht fehlen.

Sowohl im Blute kommen sehr verschiedenartig gestaltete Leucocyten vor, als auch in den lymphatischen Organen. Die Unterschiede betreffen sowohl die Form wie Grösse des Kernes als auch Verhältnis der Menge des Protoplasma zum Kern.

Im allgemeinen haben die grosskernigen Leucocyten (*Lymphocyten*) eine geringe Menge Protoplasma, die kleinkernigen dagegen relativ viel Protoplasma. Die Leucocyten sind membranlose weiche klebrige Zellen, die im Ruhezustand (s. ob. p. 1) Kugelform besitzen. Sie sind stets kernhaltig und finden sich in wechselnder Zahl im strömenden Blut (Verhältnis zu den farbigen etwa wie 1 : 300 : 500).

Aeusserst mannigfach und verschieden ist die *Kernform* der Leucocyten. Es kommen kleine runde oder grosse rundliche, häufig auch unregelmässig geformte Kerne neben eigentümlich lappigen (scheinbar mehrfachen) Kernen vor, deren einzelne Lappen nur durch feine oft sehr feine Verbindungsfäden zusammenhängen. Daneben finden sich, seltener im Blute als im Knochenmark, ringförmige Kerne, aus denen durch Sprengung des Ringes die gelappten Formen hervorgehen. Die Ringkerne wiederum gehen aus gewöhnlichen runden Kernen hervor und man beobachtet namentlich im Knochenmark alle Stadien vom Kern mit einem feinen Loch (Lochkern) bis zum weiten Ring.

Grosse Unterschiede bestehen auch bei den Kernen der Leucocyten in Bezug auf den Chromatingehalt; neben sehr chromatinreichen mit Kernfarbstoffen sehr dunkel sich färbenden Kernen kommen ganz blasse vor.

Die Grösse der Leucocyten schwankt sehr; die kleinsten sind kaum grösser als rote Blutkörperchen, selten sogar kleiner, die grössten haben den doppelten Durchmesser der Erythrocyten und selbst mehr. Im Mittel sind die menschlichen Leucocyten 8—10 μ gross.

Das Protoplasma der Leucocyten erscheint bald sehr durchsichtig und hell, bald dunkel und deutlich gekörnt.

Mit gewissen Anilinfarbstoffen lassen sich die im Protoplasma der Leucocyten vorkommenden *Granulationen* färben. Nach diesem Färbungsvermögen werden die Leucocyten in verschiedene Unterabteilungen geteilt: 1. Solche, die sich mit sauren Anilinfarbstoffen (wie Eosin) färben, oxyphile oder eosinophile genannt. 2. Basophile, deren Granulationen sich mit basischen Anilinfarbstoffen färben. 3. Neutrophile, bei denen durch Anwendung sog. neutraler Farbgemische eine Färbung der Granulationen erzeugt wird.

Tafel 5. *(Blut.)*

Figur 1—21. **Blutkörperchen** des menschlichen Blutes. Vergr. 700 : 1.

Das Präparat stammt vom Blute des Verfassers.

Die Figur zeigt die verschiedenen Formen der Erythrocyten und Leucocyten.

Technik: Trockenpräparat. Aether-Alkohol. Haematoxylin-Eosin; bei 1, 3 und 4 Ehrlichs Triacidlösung.

Figur 6—12 Erythrocyten.
Figur 9 kernhaltiges rotes Blutkörperchen.
Figur 1—5 und *13—21* Leucocyten.
Figur 1 Lymphocyt, klein, wenig Protoplasma, grosser Kern.
Figur 2 u. *3* Polynucleäre Leucocyten mit neutrophilen Granulationen.
Figur 4, 5, 14, 16, 18 gewöhnliche polynucleäre Leucocyten.
Figur 15, 19, 21 verschieden grosse Leucocyten mit acido- (eosino-) philen Granulationen.
Figur 13, 20 und *17* unregelmässige Formen.

Figur 22—31. Elemente des **Knochenmarks** der Maus. Vergr. 700 : 1.

Das Präparat stammt aus dem Femur einer erwachsenen Maus.

Die Figur zeigt eine der grossen Riesenzellen des Knochenmarkes, gewöhnliche und kernhaltige rote Blutkörperchen, verschiedenartige, den Leucocyten zuzurechnende Markzellen, darunter eosinophile und Mitosen.

Technik wie oben.

Figur 22 mehrkernige Riesenzelle.
Figur 23—28 Markzellen.
Figur 23 Markzelle mit Lochkern (geht durch das Kernstadium von *25* in das von 24 d. h. gewöhnliches polynucleäres über).
Figur 25 u. *26* acidophile Zellen.
Figur 27 u. *28* Mitosen.
Figur 29 gewöhnlicher Erythrocyt,
Figur 30 u. *31* kernhaltige Erythrocyten.

Die stärksten und deutlichsten Granulationen sind die oxyphilen, die schon mit mässig starken Vergrösserungen zu erkennen sind. Sie finden sich nicht oder nur selten in den Leucocyten mit polymorphen (gelappten) Kernen, sondern mehr in Leucocyten mit unbestimmter Kernform, häufig in den ganz grossen mit grossen blassen Kernen. Im Blute finden sich relativ wenig Leucocyten mit oxyphilen Granulationen; sehr häufig sind dieselben im Knochenmark, ferner im diffus lymphatischen Gewebe des Darmes, in der Milz, in Lymphdrüsen.

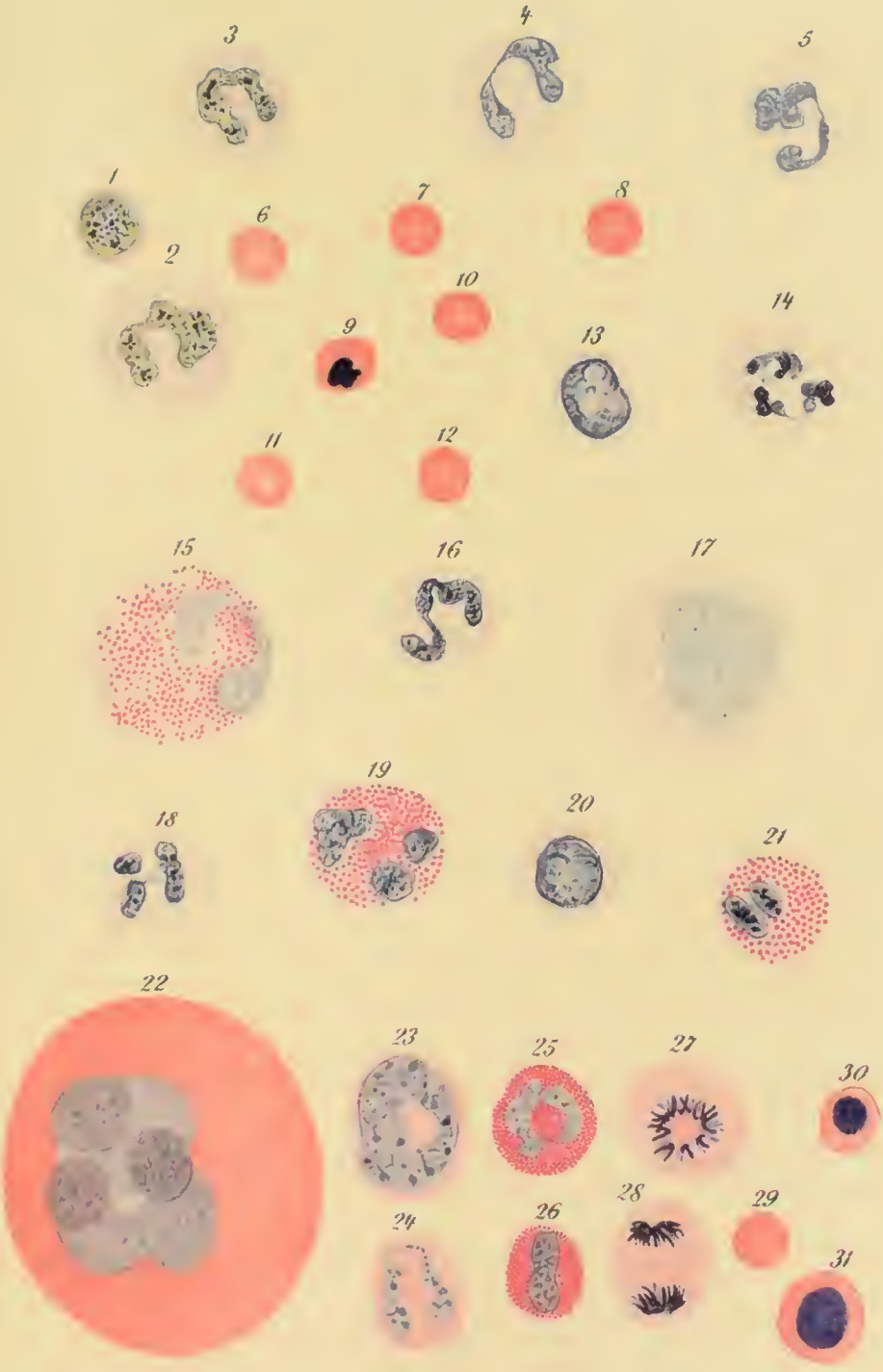

Lith. Anst. F. Reichhold, München

Die basophilen Granulationen kommen in zwei Grössen vor: erstlich als starke den oxyphilen an Grösse wenig nachgebende Körnelungen. Dieselben finden sich in den sog. Mastzellen (s. ob. p. 28) und kommen im strömenden Blute nur pathologischerweise vor; zweitens als sehr feine, nur mit hohen Vergrösserungen sichtbare Körnchen, die sich auch in den Leucocyten des strömenden Blutes nachweisen lassen.

Die neutrophilen Granulationen sind in den Leucocyten des Blutes nicht selten. Sie sind erheblich kleiner als die oxyphilen und mit den gewöhnlichen starken Trockenlinsen der Mikroskope noch eben erkennbar. Sie finden sich in einem gewissen (wechselnden) Prozentsatz der gewöhnlichen, sog. polynucleären Leucocyten (mit polymorphen Kernen).[1])

Drei Viertel aller Leucocyten des menschlichen Blutes sind solche mit *polymorphen* Kernen und relativ starkem Protoplasmaleib; die anderen Formen (einkernige Lymphocyten, grosse protoplasmareiche Leucocyten mit grossen blassen Kernen etc.) machen nur ein Viertel der Gesamtmasse aus.

Bei den Leucocyten mit polymorphen Kernen findet sich im Zentrum der lappigen Kernmasse ein bei vielen Tieren unschwer nachweisbares *Centrosoma*, von dem aus schon im Ruhezustand der Zelle feine Strahlen ausgehen.

Die **Blutplättchen** sind konstante Bestandteile des menschlichen Blutes, über deren Natur und Bedeutung noch nichts Bestimmtes bekannt ist.[2]) Sie erscheinen als kleine farblose Scheiben von runder oder rundlicher Form, die sehr vergänglich sind. Sie haben nur ein Drittel bis ein Viertel der Grösse der farbigen Blutkörperchen.

Die Elemente des sog. **roten Knochenmarks** sind denen des Blutes sehr ähnlich. Man findet (in einem Gerüst retikulären Bindegewebes) Leucocyten verschiedener Form namentlich viele eosinophile, ferner viele mit Loch- und Ringkernen. Ausserdem aber finden sich im Knochen-

[1]) Ausserdem giebt es noch sog. amphopile Granulationen, d. h. solche, die sich sowohl mit sauren wie basischen Anilinfarbstoffen färben.

[2]) Nach neueren Untersuchungen sollen die Blutplättchen oder, wie sie wegen ihrer Beziehung zur Blutgerinnung auch genannt werden, *Trombocyten* kernhaltige Zellen sein, welche bei der Blutgerinnung zerfallen.

mark noch sog. *Riesenzellen,* sehr grosse kuglige plasmareiche Zellen mit mehreren, häufig vielen Kernen. Die Kerne liegen vielfach in einer Gruppe oder Haufen, gelegentlich auch in Halbmondform zusammen. Der Durchmesser der Zellen beträgt bis zu 100 μ. Sie finden sich zerstreut zwischen den gewöhnlichen Knochenmarkzellen.

Ferner findet man konstant im roten Knochenmark ausser den ausgebildeten roten Blutzellen in Bildung begriffene, noch *kernhaltige rote Blutkörperchen.* Das Knochenmark ist nämlich der Sitz der *Blutbildung.* Im Gewebe desselben bilden sich neue rote Blutzellen, deren Jugendstadien ebenso wie auch bei der embryonalen Blutentwicklung kernhaltig sind. Sie gelangen in die Venen des Knochenmarks, nachdem sie ihren Kern verloren haben. Was den Verlust des Kernes der roten Blutkörperchen betrifft, so wird derselbe nach der einen Auffassung ausgestossen, nach der anderen verfällt er im Blutkörperchen der Auflösung.[1])

Das Muskelgewebe.

Das *Muskelgewebe* zerfällt anatomisch sowohl wie physiologisch in zwei grosse Unterabteilungen: erstlich das Gewebe der quergestreiften (willkürlichen) Muskulatur, zweitens das Gewebe der (unwillkürlichen) glatten Muskulatur.

Dem Baue nach bei weitem einfacher ist das Gewebe der **glatten Muskulatur.** Ihre Elemente sind einfache, einkernige, langgestreckte, spindelförmige Zellen, die durchaus den Charakter der gewöhnlichen Zelle bewahren.

Ihre Grösse und insbesondere Länge wechselt nicht unerheblich (zwischen ca. 50 und 250 μ). Die glatten Muskelzellen sind aber trotz erheblicher Länge schmal; die schmalsten an der dicksten Stelle nur 5 μ breit; längere Fasern sind allerdings breiter.

[1]) Wahrscheinlich kommt beides vor, das eine embryonal, das andere postembryonal.

Sehr grosse und starke glatte Muskelfasern findet man in der Muskulatur des Samenleiters, noch grössere, solche, die weit über die gewöhnlichen Masse hinausgehen, in der Muskulatur des schwangeren Uterus.

Die glatte Muskelzelle oder -Faser hat typisch spindelförmige Gestalt. In der Mitte an der Stelle der stärksten Anschwellung trägt sie den länglichen Kern, der die Gestalt eines (kurzen) Stabes mit abgerundeten Ecken hat. Die beiden Enden der glatten Muskelfaser laufen stark zugespitzt aus.

Das Protoplasma der glatten Muskelfasern färbt sich mit sauren Anilinfarbstoffen wie Eosin etc. ziemlich intensiv, wodurch sich häufig auf den ersten Blick (cf. Tab. 58, Figur 2) glatte Muskulatur leicht vom umgebenden Bindegewebe abgrenzen lässt. Grössere Fasern haben einen deutlichen streifigen (fibrillären) Charakter des Protoplasma, der besonders auf dem Querschnitt der Faser hervortritt.

Figur 15. Isolierte glatte Muskelfaser aus dem Darme des Frosches, in der Mitte der Kern. Vergr. 320 : 1.

Die glatten Muskelfasern können in grösseren kompakten Massen mit regelmässiger Anordnung auftreten und bilden dann sog. *glatte Muskulatur*. Aus glatter Muskulatur besteht fast die gesamte Eingeweidemuskulatur (Magen, Darm, Harnblase, Uterus etc.). Glatte Muskelfasern kommen jedoch auch zerstreut vor in kleinen Bündeln ja selbst einzelnen Fasern (Magenschleimhaut, Darmzotten), ferner bilden sie gelegentlich typische Netze wie in der Harnblase (siehe Taf. 58 Fig. 2).

Wo glatte Muskulatur in grösserer Menge vorkommt, erhält dieselbe eigene bindegewebige Hüllen,

welche mit Septen zwischen die einzelnen Gruppen von Fasern eindringen. Dieses Bindegewebe ist zugleich der Träger der reichlichen Blut- und Lymphgefässe. Blutkapillaren finden sich zwischen den einzelnen Muskelfasern. Die glatte Muskulatur wird fast ausschliesslich von marklosen sympathischen Nervenfasern versorgt.

Die glatte Muskulatur ist im menschlichen Körper sehr verbreitet, besonders im ganzen Darmkanal von der Mitte des Oesophagus an bis zum After, in der Gallenblase und den grösseren Gallengängen, in vielen anderen Drüsenausführungsgängen, in den ableitenden Harnwegen, den ableitenden männlichen und weiblichen Geschlechtswegen, im Blut- und Lymphgefässsystem, im Auge, in den Respirationswegen, in der äusseren Haut und gelegentlich zerstreut auch an anderen Orten.

Die Elemente der **quergestreiften Muskulatur** sind im Gegensatz zu denen der glatten Muskulatur keine einfachen Zellen sondern Zellsyncytien oder -plasmodien, vielkernige Zellkonglomerate ohne Zellgrenzen.

Entwicklungsgeschichtlich entstehen auch die quergestreiften Muskelfasern aus einer einzigen Zelle (des Myotoms der Urwirbel).

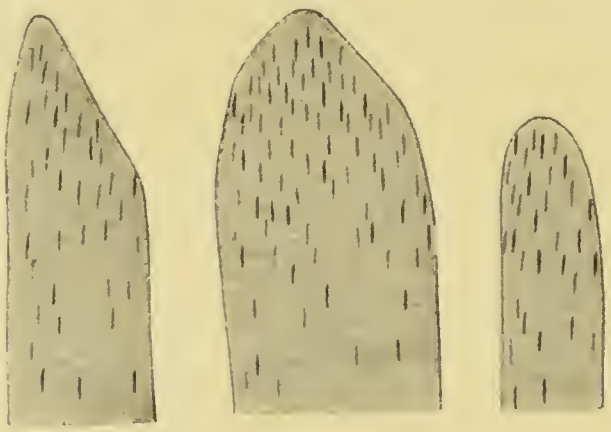

Figur 16. Enden dreier isolierter quergestreifter Muskelfasern des Frosches. Links intermuskuläres, rechts Sehnenenden. Vergr. 100 : 1.

Es findet dann auf dem Wege der Mitose eine Vermehrung der Kerne statt, ohne dass Teilungen des Protoplasma sich zeigen. Gleichzeitig erfolgt unter Ausbildung der kontraktilen Fibrillen eine meist sehr erhebliche Verlängerung der Zelle.

Die quergestreiften Muskelfasern sind meist genau cylindrische Fäden mit kuppenförmigen oder abgeschrägten Enden von oft beträchtlicher Länge (bis zu 12 cm und mehr in langen parallelfasrigen Muskeln). Die Dicke der Fasern wechselt zwischen ca. 10 und 100 μ. Jede Muskelfaser hat zwei freie Enden; diese können entweder, wie bei kurzen Muskeln, von Sehne zu Sehne laufen oder es beginnt die Faser mit ihrem einen Ende an der Sehne und endet frei im Muskel oder, wie das bei sehr langen Muskeln der Fall ist, die Muskelfaser erreicht die Sehne überhaupt nicht und hat zwei intermuskuläre Enden.

Die *Sehnenenden* der Muskelfasern sind meist kuppenartig zugespitzt und durch Anhäufung von Kernen (s. u. p. 54) ausgezeichnet. Die *intermuskulären* Enden sind stark abgeschrägt; die abgeschrägten Enden der aneinandergrenzenden Muskelfasern sind durch Kittsubstanz verbunden.



Figur 17. Längsschnitt einer (dünnen) Muskelfaser des Menschen (Augenmuskel). Vergr. 450 : 1.

Erklärung der Bezeichnungen:

ai = anisotrope Substanz.
i = isotrope Substanz.
k = Kerne.
s = Sarkolemm.

Was den feineren Bau der quergestreiften Muskelfaser betrifft, so wird jede Faser von einer derben homogenen leicht isolierbaren Membran umschlossen, dem Sarcolemma; dasselbe stellt die Zellmembran der quergestreiften Muskelfaser dar. Innerhalb des Sarcolemmschlauches enthält die quergestreifte Muskelfaser drei Substanzen, das Sarcoplasma, die quergestreiften Fibrillen, die Kerne.

Der funktionell wesentlichste Bestandteil sind die *quergestreiften Fibrillen,* welche der gesamten Muskelfaser die Querstreifung mitteilen. Häufig bewirken auch die Fibrillen eine deutliche Langstreifung der Muskelfaser (namentlich bei niederen Wirbeltieren).

Die Fibrillen sind feine in der Längsrichtung der Fasern angeordnete und die ganze Länge der Faser ein-



Figur 18. Teil einer frischen, isolierten, quergestreiften Muskelfaser des Menschen. Vergr. 550 : 1

Die Figur zeigt sehr deutlich die Querstreifung. Man erkennt in der Mitte der anisotropen Scheibe die isotrope Mittelscheibe, in der Mitte der isotropen Substanz die anisotrope Zwischenscheibe.

Erklärung der Bezeichnungen:

ai = anisotrope Substanz.
i = isotrope Substanz.
nsch = isotrope Mittelscheibe.
asch = anisotrope Zwischenscheibe.

nehmende faserförmige Bildungen, die unter dem Mikroskop sich aus abwechselnd dunkel und hell erscheinenden Streifen zusammengesetzt zeigen. Die dunkel erscheinenden Streifen bestehen aus doppeltbrechender (anisotroper) Substanz, die hellen, aus einfachbrechender (isotroper). Die feinere Untersuchung der Querstreifung (der Fibrillen sowohl wie der ganzen Muskelfaser) ergiebt, dass in der Mitte der isotropen Substanz eine feine anisotrope Zwischenscheibe sich findet, und ähnlich in der Mitte der anisotropen Substanz eine isotrope Mittelscheibe. Die Fibrillen sind fest miteinander ver-

Fig. 19.

Fig. 20.

Figur 19. Teil einer in Muskelfibrillen zerfallenden quergestreiften Muskelfaser einer Salamanderlarve. Vergr. 700 : 1.

Figur 20. Querschnitt einer sarkoplasmareichen menschlichen Muskelfaser. Vergr. 780 : 1.

Die Figur zeigt die Anordnung der Muskelsäulchen.

Erklärung der Bezeichnungen:

k = Kern der Muskelfaser.
ms = Muskelsäulchen.
s = Sarcoplasma.

klebt und lassen sich erst nach Anwendung geeigneter Methoden erkennen.

Die Fibrillen sind in der Muskelfaser nicht regellos angeordnet, sondern zu Gruppen vereint, den sog. *Muskelsäulchen*. Die einzelnen Muskelsäulchen werden durch das *Sarcoplasma* getrennt, den Resten des ursprünglichen Zellprotoplasma, das sich nicht in fibrilläre Substanz umgewandelt hat. Das Sarcoplasma findet sich bald in grösserer, bald in geringerer Menge in der Muskelfaser, so dass die Abgrenzung der Muskelsäulchen bald deutlicher, bald weniger deutlich ist. Gelegentlich enthält es Körnchen (meist Fett- oder Pigmentkörnchen) sog. interstitielle Körnchen.

Die Verteilung der Sarcoplasma und die Anordnung der Muskelsäulchen erkennt man am besten auf dem Muskelquerschnitt. Das Sarcoplasma bewirkt auf einem solchen eine Einteilung in einzelne unregelmässig begrenzte und verschieden grosse Felder, die sog. *Cohnheimsche Felderung*.

Man unterscheidet nach der Menge des Sarcoplasma zwei Arten von Muskelfasern, sog. trübe Fasern (nach ihrem Aussehen unter dem Mikroskop so benannt), d. h. sarcoplasmareiche, und helle d. h. sarcoplasmaarme Fasern. Im allgemeinen finden sich die trüben Fasern in wechselnder aber meist geringer Zahl zwischen den hellen zerstreut; bei manchen Tieren (z. B. dem Kaninchen) bestehen jedoch einige Muskeln ganz aus der einen, andere ganz aus der anderen Faserart. Bei manchen Muskelfasern ist die Menge des Sarcoplasma so gering, dass die Unterscheidung der einzelnen Muskelsäulchen Schwierigkeiten macht.

Ausser zwischen den Muskelsäulchen finden sich Protoplasmaanhäufungen in der menschlichen Muskelfaser um die Kerne herum.

Die *Kerne* der quergestreiften Muskelfaser sind stets in Vielzahl vorhanden (mit Ausnahme der Herzmuskulatur s. u.). Lange Fasern haben hunderte von Kernen. Alle Kerne liegen in den menschlichen[1]) Muskelfasern an der Peripherie, unmittelbar unter dem Sar-

[1]) Ausgenommen hiervon sind die Herzmuskelfasern und die kleinen Muskelfasern der Muskelspindeln (s. u. p. 80).

colemm, in einer geringen Anhäufung von Sarcoplasma. Sie haben längliche (lang-elliptische) Gestalt und liegen in einer Art spiraliger Anordnung auf der Muskelfaser.

Gelegentlich kommen *verzweigte* quergestreifte Muskelfasern vor. Namentlich die oberflächlichen Muskelfasern der *Zunge* zeigen bei ihrer Insertion an die Schleimhaut diese Eigentümlichkeit. Die Muskelfaser verästelt sich hier. Jeder Ast zeigt genau denselben Bau, wie die Stammfaser. In der Froschzunge sind diese Verästelungen sehr reichliche und vielfache.

Die quergestreifte Muskulatur ist die Hauptmuskulatur des menschlichen Körpers; sie bildet die gesamte Skelettmuskulatur, die grösseren Hautmuskeln, die äusseren Augenmuskeln, die Muskeln des Mittelohres, einen Teil der Eingeweidemuskulatur (Zunge, Pharynx, Teil des Oesophagus, Kehlkopf), die Muskeln des Dammes, der Genitalien und die Schliessmuskulatur des Afters.

Eine besondere Stellung, auch entwicklungsgeschichtlich und physiologisch, nimmt die *Herzmuskulatur* ein, die, obwohl quergestreift, doch dem Willen nicht unterworfen ist.

In mancher Beziehung, namentlich auch der Entwicklung nach, nähert sich die Herzmuskulatur der glatten Muskulatur; sie entwickelt sich nämlich nicht wie die quergestreifte Muskulatur aus dem Myotom der Urwirbel, sondern aus dem Pericard, ähnlich wie die glatte Darmmuskulatur (indirekt) aus dem Peritoneum. Bei manchen niederen Wirbeltieren, wie z. B. beim Frosch, nehmen die Herzmuskelfasern eine deutliche Mittelstellung zwischen glatten und quergestreiften Fasern ein, nähern sich sogar mehr den glatten. Auch sonst finden sich gelegentlich bei einer Klasse von Wirbeltieren quergestreifte Muskeln da, wo sonst glatte vorkommen, z. B. in der Iris des Auges.

Die kurzen Herzmuskelfasern sind noch zeitlebens einfache, meist einkernige (selten zweikernige) Zellen, deren Kerne nicht an der Peripherie, sondern im Innern (meist im Zentrum) der Fasern liegen. Ferner entbehren die Herzmuskelfasern des Sarcolemma und sind viel sarcoplasmareicher als die gewöhnlichen Skelettmuskelfasern. Schliesslich besitzen die Herzmuskelzellen schräge, meist kurze Anastomosen, so dass die Herzmuskulatur

Tafel 6. *(Muskelgewebe.)*

Figur 1. Pigmentierte Bindegewebszellen der Iris des Menschen. Vergr. 420 : 1.

Das Präparat stammt von einem Hingerichteten.

Die Figur zeigt verschiedenartig gestaltete Bindegewebszellen, deren Protoplasma mit gelbbraunen und braunen Pigmentkörnchen erfüllt ist.

Technik: Chromsäurelösung 2 %. Haematoxylin-Eosin.

Erklärung der Bezeichnungen:

k = Kerne.

Figur 2. Verzweigte quergestreifte Muskelfasern der menschlichen Zunge. Vergr. 220 : 1.

Das Präparat stammt von einem Hingerichteten.

Die Figur zeigt mehrere der Länge nach getroffene Zungenmuskelfasern, welche bei ihrer Insertion an der fascia linguae sich gabeln.

Technik: Müller'sche Flüssigkeit. Haematoxylin-Eosin.

Erklärung der Bezeichnungen:

r = Verästelungen.
k = Kerne, zum Teil von der Fläche gesehen.

Figur 3. Teil eines Längsschnittes durch den menschlichen Herzmuskel. Vergr. 280 : 1.

Das Präparat stammt von einem Hingerichteten.

Die Figur zeigt eine Anzahl Herzmuskelfasern mit ihren Anastomosen im Längsschnitt; zwischen ihnen intermuskuläres Bindegewebe (Perimysium).

Technik: Zenker'sche Lösung. Haematoxylin-Eosin.

Erklärung der Bezeichnungen für Figur 2 und 3:

gr — Grenzlinien[1]).
k = Kerne.
pm — Perimysium internum.
X — Anastomosen.

Figur 4. Herzmuskelfasern des Menschen im Querschnitt.

Die Figur zeigt verschieden starke Herzmuskelfasern mit axial gelegenem Kernen und radiär gestellten Muskelsäulchen.

Bezeichnungen, Technik wie Figur 3.

[1]) Dieselben sind im Maschinendruck zu kräftig ausgefallen.



Fig.1.

Fig.3.

Fig.2.

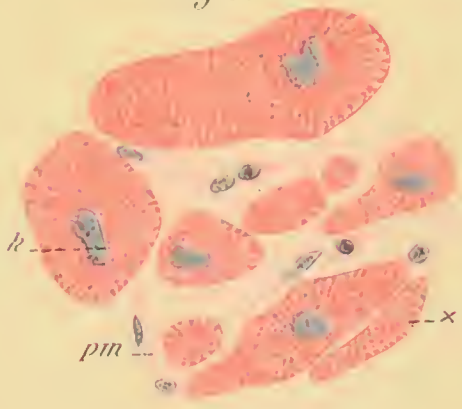

Fig.4.

Lith. Anst F. Reichhold, München.

eigentlich eine Art von Muskelgeflecht darstellt.[1]) Mit den gewöhnlichen quergestreiften Muskelfasern gemeinsam haben die Herzmuskelfasern die Querstreifung und den Aufbau aus (quergestreiften) Fibrillen.

Das Sarcoplasma der Herzmuskelzellen ist erstlich axial um den Kern der Zelle herum angeordnet, ferner bildet es gewöhnlich sehr deutliche Scheidewände, die radiär vom Kern zur Peripherie ziehen. Auf diese Weise entstehen keine Muskelsäulchen wie bei der quergestreiften Skelettmuskulatur, sondern *Fibrillenblätter*.

Das Nervengewebe.

Das *Nervengewebe* ist, ähnlich wie das Muskelgewebe, ein auch physiologisch sehr deutlich spezifiziertes Gewebe des Körpers. Gewöhnlich teilt man seine Elemente in drei Hauptgruppen ein:

1. Nervenzellen (auch Ganglienzellen genannt).
2. Nervenfasern.
3. Nervenstützgewebe oder Neuroglia.

Richtiger ist es Nr. 1 und 2 zusammenzufassen in eine einzige Gruppe, denn die Nervenzellen und Nervenfasern gehören nicht nur der Entwicklung nach, sondern zeitlebens zusammen.

Demnach würde man also eigentlich nur zwei verschiedene Elemente im Nervengewebe zu berücksichtigen haben. Beide, sowohl das eigentlich nervöse wie das Stützgewebe, sind gleicher, nämlich ectodermaler Abkunft, ja sie entstehen aus ursprünglich ganz gleichartigen Zellen, obwohl das Nervenstützgewebe im ausgebildeten Zustand in vieler Beziehung dem Bindegewebe ähnelt. Die Nervenfasern erscheinen entwicklungsgeschichtlich

[1]) Wir sind hier der gewöhnlichen Darstellungsweise gefolgt. Es kann jedoch nach ziemlich übereinstimmenden Untersuchungen der neuesten Zeit keinem Zweifel unterliegen, dass verschiedenes in unserer bisherigen Anschauung vom Bau der Herzmuskulatur nicht den Thatsachen entspricht. Vor allem ist es sehr zweifelhaft ob die »Grenzlinien« Zellgrenzen darstellen, da erstlich die *Fibrillen* durch dieselben *hindurchlaufen*, zweitens dieselben auch kurze *kernlose* Stücke abgrenzen. Nur eine genaue entwicklungsgeschichtliche Untersuchung kann über die Histogenese und damit die Histologie der Herzmuskulatur Licht bringen.

mit ihrem Hauptbestandteil, dem sog. Axencylinder, nur als Fortsätze der Ganglienzellen auch wenn sie, beziehungsweise ihre Endausbreitung räumlich sehr weit von der zugehörigen Nervenzelle entfernt liegt. Namentlich in ihrem Verlaufe ausserhalb des Zentralnervensystems erhalten die Axencylinder dann eine Reihe von sog. Scheiden, wodurch sie zur »Nervenfaser« werden.

Nervenzelle und Axencylinderfortsatz oder Neurit, also der Hauptbestandteil der Nervenfaser, bilden demgemäss eine Einheit, das sog. *Neuron* oder *Neurodendron*. Zu einem Neurodendron gehört also 1. die Nervenzelle (mit ihren Dendriten (s. u. p. 59), 2. der Neurit (mit seinen Collateralen), 3. die Endausbreitung des Neuriten oder der Nervenfaser.[1])

Es empfiehlt sich, bei der Besprechung die alte Einteilung beizubehalten und die Nervenfasern von den Nervenzellen gesondert abzuhandeln.

Nervenzellen kommen im Zentralnervensystem vor, besonders in der grauen Substanz desselben, in gewissen Sinnesorganen (Netzhaut des Auges, Riechschleimhaut), in den Geflechten und namentlich den Ganglien des cerebrospinalen und sympathischen Nervensystems.

Die *Form* der Ganglienzellen ist eine sehr verschiedene; oft besitzen sie sehr eigenartige Gestalt, wie namentlich in einigen Abschnitten des Zentralnervensystems, besonders dem Kleinhirn. Einige charakteristische Formen sind ausschliesslich auf ganz bestimmte Stellen des Nervensystems beschränkt. Neben der reinkugligen Form einiger Zellen der peripherischen Ganglien finden sich viele Arten polygonaler Zellen mit mannigfach gestalteten Ausläufern.

Die Ganglienzellen sind im allgemeinen grosse protoplasmareiche Zellen. Sie gehören zu den grössten Zellen des Körpers. Nur wenige Arten von Ganglienzellen sind

[1]) Man nimmt heute zumeist noch an, dass jedes Neuron selbständig ist, d. h. dass keiner seiner Teile mit Teilen eines anderen in direkter Verbindung steht. Es sollen also mehrere Neura nur durch Kontakt miteinander in Beziehung treten können. Wie weit diese Lehre richtig ist, ist noch zweifelhaft; in der strengen Fassung kann sie bereits jetzt nicht mehr aufrecht erhalten werden, nachdem Anastomosen (von Ganglienzellen ebenso wie) von Endausbreitungen zweifellos nachgewiesen worden sind.

klein und besitzen wenig Protoplasma. Alle Ganglienzellen bestehen aus Protoplasma und einem sehr typischen Kern. Eine Zellmembran existiert (wahrscheinlich) nicht.

Der *Kern* der Ganglienzellen ist (fast) ausnahmslos kreisrund. Er ist chromatinarm, zeigt namentlich sehr wenig und sehr wenig deutliche chromatische Fäden, wodurch er ein helles bläschenförmiges Aussehen erhält. Fast immer hat der Kern der Ganglienzellen ein sehr grosses deutliches Kernkörperchen.

Das *Protoplasma* der Ganglienzellen hat einen ungemein komplizierten Bau, der durchaus noch nicht völlig erforscht ist. Dasselbe besitzt häufig zahlreiche Fortsätze oder Ausläufer. Jede Ganglienzelle hat wenigstens einen Fortsatz, den Axencylinderfortsatz oder *Neuriten,* der oft ziemlich unvermittelt oder vermittels eines sog. Einpflanzungskegels aus der Zelle entspringt. Derselbe geht meist nach Abgabe einiger Collateralen unmittelbar in eine (meist markhaltige) Nervenfaser über. Gelegentlich verzweigt sich jedoch der Neurit bald nach Verlassen der Zelle sofort in seine Endausbreitung ohne erst eine typische oder gar längere Nervenfaser zu bilden. (Solche Zellen werden auch *Golgische Zellen* oder Ganglienzellen des zweiten Typus genannt im Gegensatz zu den gewöhnlichen.) Die meisten Ganglienzellen dagegen haben ausser dem sich zunächst nicht weiter verästelnden Neuriten eine Anzahl von sog. *Dendriten,* die, namentlich die stärkeren, direkte Fortsetzungen des Protoplasma sind und auch alle Besonderheiten des Ganglienzellprotoplasma aufweisen. Die Dendriten verästeln sich stets, meist bilden sie ein ausgedehntes kaum bis an seine Enden zu verfolgendes Astwerk. Wir erwähnen hier nur zwei funktionell wichtige Bestandteile des Ganglienzellkörpers; erstlich die Fibrillen desselben, *Neurofibrillen* genannt. Dieselben bilden im Körper der Ganglienzelle ein Netz und erstrecken sich auch in die Fortsätze der Zelle, und zwar nicht bloss den Nervenfortsatz, sondern auch in die Dendriten. Sie bilden die eigentlich leitenden Teile der Nervenfasern.

Zweitens finden sich im Zellkörper wohl aller

Tafel 7. *(Nervenzellen.)*

Figur 1. Zwei isolierte **multipolare Ganglienzellen** aus dem **Rückenmark** des Menschen. Vergr. 160 : 1.

Die Figur zeigt zwei isolierte Ganglienzellen des Rückenmarks mit stark verästelten Dendriten; (die Neuriten [X] sind abgerissen).

Technik: Isolation in dünner Chromsäurelösung. Carmin.

Figur 2. Zwei **multipolare Ganglienzellen** aus der Lendenanschwellung des Rückenmarks eines Kindes mit Tigroidschollen. Vergr. 480 : 1.

Das Präparat stammt von einem totgeborenen Kind.

Die Figur zeigt den Körper und die Wurzeln der Dendriten zweier Ganglienzellen. Das Protoplasma dieser enthält zahlreiche intensiv gefärbte unregelmässig gestaltete Körner (Tigroidschollen).

Technik: Alkohol absolutus. Methylenblau nach Nissl.

Erklärung der Bezeichnungen:

D — Dendrit.
K — Kern.
t — Tigroid.

Figur 3—5. Drei Zellen aus einem **Spinalganglion** des Menschen. Vergr. 420 : 1.

Das Präparat stammt von einem Hingerichteten.

Die Figur zeigt drei verschieden grosse kuglige Zellen mit ihren kernhaltigen Hüllen. Die eine Zelle enthält gelbbräunliches Pigment.

Technik: Zencker'sche Lösung. Haematoxylin-Eosin.

Erklärung der Bezeichnungen:

bH — bindegewebige Hülle.
p — Pigment.

Ganglienzellen, besonders deutlich in dem der grösseren, eigentümliche leicht färbbare Körper von verschiedener Gestalt, die sog. *Nisslschen* Körper oder *Tigroïdschollen*. Es sind unregelmässig polygonale oft längliche selbst spindelförmige ziemlich grosse Bildungen, die leicht mit mittelstarken Vergrösserungen zu erkennen sind. Sie kommen in den verschiedenen Ganglienzellen in wechselnder Zahl und Grösse vor und scheinen Veränderungen

Fig. 1.

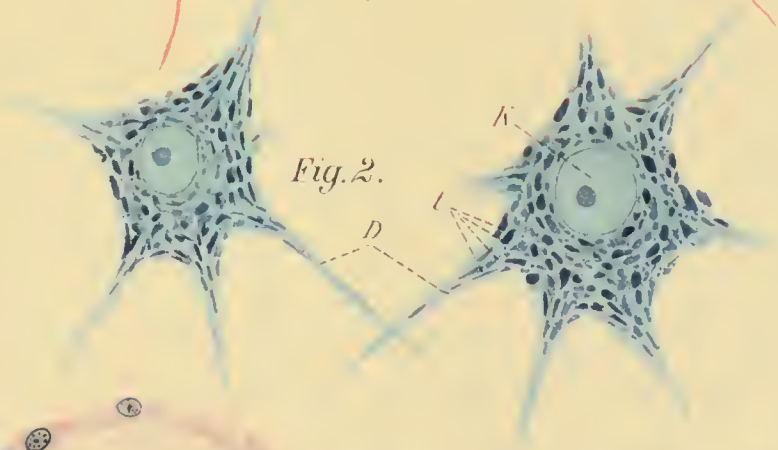

Fig. 2.

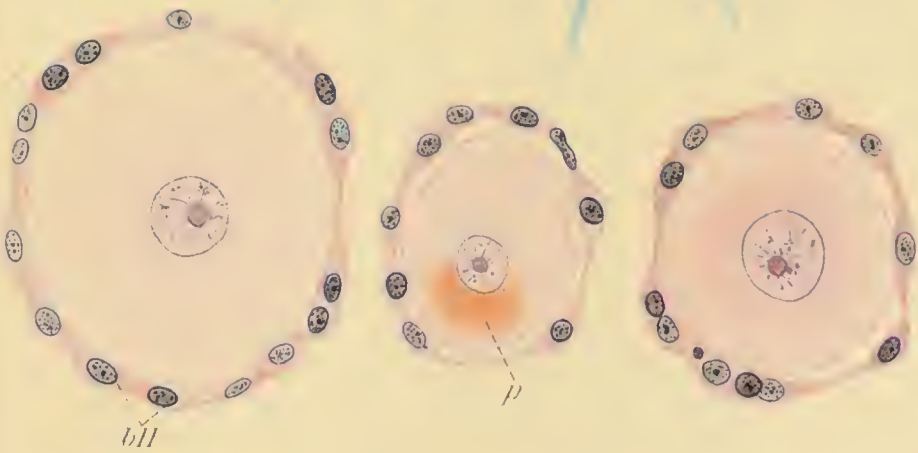

Fig. 3 Fig. 4. Fig. 5.

Lith. Anst. F. Reichhold, München.

bei Erkrankungen vielleicht auch bei der Funktion unterworfen zu sein.[1])

Die *Nissl*-Körper liegen ausser im Zelleib auch in den (stärkeren) Dendriten. Sonst zeigt das Protoplasma der Ganglienzellen im wesentlichen denselben Bau wie das Protoplasma aller Zellen.

Grössere Ganglienzellen, namentlich die riesigen mit blossem Auge leicht sichtbaren Ganglienzellen niederer Tiere (wie mancher Fische) enthalten eigentümliche Kanäle im Protoplasma. In den Riesennervenzellen mancher Fische finden sich echte Blutkapillaren; bei anderen scheinen die Kanäle, die viel kleiner und enger sind, Lymphwege oder Saftbahnen zu sein. (Hierhin gehören die sog. Holmgreenschen Kanäle und der apparato reticulare von Golgi.)

Die Hauptformen der Nervenzellen sind folgende (näheres im Kapitel Zentralnervensystem p. 83):

1. *Kuglige Ganglienzellen ohne Dendriten mit Einem Neuriten* (sog. *unipolare* Zellen; der Neurit teilt sich jedoch bald nach Verlassen der Zelle Tförmig, so dass die Zellen eigentlich bipolare sind). Diese Zellform findet sich hauptsächlich in den peripherischen Ganglien des Zentralnervensystems (Spinalganglien).

2. *Kuglige* oder fast kuglige Zellen *ohne Dendriten mit zwei* von entgegengesetzten Enden der Zelle entspringenden *Neuriten* (sog. *bipolare Zellen*). Sie finden sich in der Netzhaut (innere Körner oder Ganglienzellen) und in den Ganglien des n. acusticus.

3. *Kuglige* oder fast kuglige Zellen mit *einem Neuriten* und mehreren aber kurzen und schwachen nur mit Hilfe besonderer Methoden nachweisbaren Dendriten, *multipolare*[2]) Zellen. Diese Zellen sehen den unter 1 erwähnten sehr ähnlich. Sie finden sich als Hauptbestandteile der sympathischen Ganglien.

4. *Grosse* unregelmässig geformte *polygonale* bis

[1]) Nach Ansicht einiger Autoren sollen die Nissl-Körper sich nicht in der lebenden Ganglienzelle finden, sondern erst postmortal entstehen. Da sie jedoch in frischen Präparaten des Centralnervensystems schon zu erkennen sind, ist das sehr unwahrscheinlich.

[2]) Die gebräuchliche Bezeichnung unipolar, bipolar, multipolar ist eine sehr wenig gute. Bei unipolar und bipolar bezieht man sich auf den Nervenfortsatz, bei multipolar auf die Dendriten.

kurz spindelförmige *multipolare Ganglienzellen* mit *einem Neuriten* und mehreren nach allen beliebigen Richtungen der Zelle hin entwickelten Dendriten. Hierhin gehören die multipolaren Zellen des Rückenmarks, der medulla oblongata, des sog. zentralen Höhlengraus und anderer Stellen des Gehirns.

5. *Multipolare Ganglienzellen* von *regelmässiger* Form mit Dendriten, die in bestimmter für die Zellform charakteristischer Weise vom Zelleib entspringen, und einem Neuriten. Die Hauptrepräsentanten dieser Gruppe sind die Pyramidenzellen der Grosshirnrinde, die Purkinjeschen Zellen der Kleinhirnrinde.

6. *Kleine multipolare* Ganglienzellen mit *verschiedenartig gestalteten Dendriten,* wie gewisse Zellen der sog. Körner- und Molecularschicht der Kleinhirnrinde, einige Zellformen des Grosshirns u. a.

7. Die oben bereits erwähnten durch das gänzlich *abweichende Verhalten ihres Neuriten* ausgezeichneten *multipolaren Golgischen* Zellen.

b. Nervenfasern.

Der Hauptbestandteil aller Nervenfasern ist der Neurit der Nervenzelle, welcher den sog. Axencylinder der Nervenfaser bildet. Jede Nervenfaser muss demnach einen Axencylinder haben. Einige Nervenfasern bestehen aus *nackten Axencylindern* (Fasern des Olfactorius).

Der *Axencylinder* hat eine deutlich fibrilläre Struktur (Neurofibrillen) und erscheint in Gestalt eines mehr oder wenigen starken Cylinders (oder auch Bandes) im Zentrum jeder Nervenfaser in ununterbrochenem Verlaufe innerhalb der ganzen Länge der letzteren. Die Neurofibrillen sind durch eine Art Kittsubstanz (?), das sog. *Neuroplasma,* verbunden.

Zu diesem eigentlich leitenden Bestandteil der Nervenfaser können sich eine Reihe von Hüllen gesellen, nämlich 1. die Markscheide, 2. die Schwannsche Scheide oder das Neurilemm. Die Abstammung der ersteren ist zweifelhaft, die letztere ist sicher bindegewebiger Natur.

Die meisten cerebrospinalen Nervenfasern, also bei weitem die meisten Nervenfasern des Körpers, besitzen Markscheide und Neurilemm ausserhalb ihres Verlaufes im zentralen Nervensystem, innerhalb desselben nur die Markscheide. Man nennt diese Nervenfasern *markhaltige,* auch — nach ihrem Aussehen im frischen Zustande benannt — dunkelrandige oder doppeltkonturierte Fasern. Sie sind von sehr wechselnder Dicke (zwischen 1 und 20 μ).

Ihnen gegenüber stehen die *marklosen* Fasern (auch blasse oder Remak'sche Fasern genannt), welche nur aus Axen-

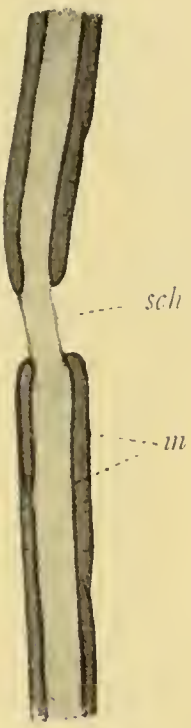

Fig. 21.

Fig. 22.

Figur 21. Stück einer markhaltigen Nervenfaser des Menschen. Vergr. 375 : 1. Die Figur zeigt eine Ranvier'sche Einschnürung der Markscheide; ferner sind Lantermann'sche Einkerbungen zu erkennen.

Erklärung der Bezeichnungen:
m = Markscheide.
sch = Ranvier'sche Einschnürung.

Figur 22. Stück einer markhaltigen Nervenfaser des Menschen. Kern und Axencylinder mit Karmin gefärbt. Vergr. 375 : 1.

Erklärung der Bezeichnungen:
a — Axencylinder.
k — Kern.
m — Markscheide.
n — Neurilemm (Schwann'sche Scheide).

cylinder und Neurilemm bestehen. Letzteres ist bei den marklosen Fasern besonders zart. Sie kommen hauptsächlich im Sympathicus, weniger im Bereiche des Zentralnervensystems vor.

Was den Bau der einzelnen Scheiden betrifft, so zeigt die *Markscheide* ein eigentümliches Verhalten, nämlich Unterbrechungen in regelmässigen Abständen. Dieselben erscheinen in Gestalt von Ringen sogenannten *Ranvierschen* Schnürringen oder *Einschnürungen*. An der Stelle der Einschnürungen besteht auch die markhaltige Nervenfaser nur aus Axencylinder und Neurilemm, indem letzteres sich bis auf den hier eine bikonische Anschwellung tragenden Axencylinder einsenkt.

Ranviersche Einschnürungen finden sich in regelmässigen Abständen von wechselnder Länge bei den verschiedenen Fasern, im allgemeinen in grösseren Abständen bei dicken, in kleineren bei dünnen Fasern. Ferner finden sich stets Einschnürungen an der Stelle der Teilung einer Nervenfaser.

Das zwischen zwei Einschnürungen gelegene Stück einer Nervenfaser nennt man ein *intraannuläres Segment*. Die Segmente messen bis 1 mm bei dicken Fasern, bei dünnen nur 0,1 mm und weniger.

Das *Nervenmark* oder *Myelin*, der Bestandteil der Markscheide der markhaltigen Nervenfasern, ist eine stark lichtbrechende dem Fette ähnliche Substanz, die sich ähnlich wie dieses durch Ueberosmiumsäure schwärzt. Sie ist gegen Reagentien sehr empfindlich und zeigt leicht Veränderungen (Gerinnungserscheinungen) beim Absterben der Nervenfasern, sog. Myelinformationen[1]). Auch die doppelte Kontur durch (Retraktion des gerinnenden Markes) tritt erst postmortal auf. Wahrscheinlich ist das Mark im lebenden Zustande ganz homogen und auch die sog. Schmitt-Lantermannschen Einkerbungen der Markscheide, die namentlich nach Osmiumbehand-

[1]) Es treten dann namentlich an den abgerissenen Enden der Fasern Tropfen etc. von geronnenem Mark aus.

lung der Nervenfasern sichtbar sind, dürften Kunstprodukte sein.[1])

Die *Schwannsche* Scheide (Neurilemm) ist eine feine strukturlose Haut bindegewebiger Herkunft, welche spärlich längliche Kerne innerhalb einer ganzen Menge von Protoplasma enthält. Die Kerne finden sich an der Innenfläche des Neurilemms und auf jedes intraannuläre Segment fällt nur *ein* Kern. Die Kerne der Segmente alternieren in ihrer Lage.

Die marklosen Nervenfasern mit Ausnahme der des Olfactorius, welche nicht eigene Schwannsche Scheiden besitzen sondern bündelweise besondere bindegewebige Scheiden erhalten, bestehen nur aus dem Axencylinder und dem Neurilemm, das besonders fein und zart ist, Ihr Bau ist also der gleiche wie der der markhaltigen Faser, nur fehlt die Markscheide (s. a. u. Taf. 17, Fig. 2).

c) Die Neuroglia.

Die *Neuroglia* oder das Nervenstützgewebe findet sich nur im zentralen Nervensystem[2]). Ueber das Wesen ihres Baues herrscht noch nicht in allen Teilen völlige Klarheit, wohl wegen der Einseitigkeit der angewandten Untersuchungsmethoden, die z. T. sehr verschiedene Resultate ergeben. Die Untersuchung der Neuroglia wird erschwert durch den Umstand, dass sie nur an sehr wenigen Stellen in reiner Form auftritt, meist in innigem Geflecht mit Nervenzellen und Fasern.

Nach der einen Untersuchungsmethode (Silberbichromatbehandlung von Golgi) erscheinen alle Neurogliaelemente lediglich als *Zellen mit Ausläufern*, die mit Hilfe ihrer Fortsätze das Gerüstwerk des Zentralnerven-

[1]) Fast mit jeder Konservierungsmethode erhält das Nervenmark ein anderes Aussehen im mikroskopischen Präparate. Gewisse Teile der Markscheide sind, wenigstens nach Anwendung einiger Konservierungsmittel, färbbar und halten manche Farbstoffe lange fest. Darauf beruht die *Weigertsche* Markscheidenfärbung.

[2]) Der Umstand, dass z. B. auch der n. opticus Neuroglia enthält, widerspricht dem nicht, denn der opticus ist kein peripherischer Nerv, sondern ein Hirnteil.

Figur 23. Teil eines Querschnittes durch ein nach der Golgi'schen Methode behandelten Rückenmarkes eines neugeborenen Kindes. Vergr. 120 : 1.

Die Figur umfasst die Gegend zwischen Centralkanal und Grund der fissura mediana anterior und zeigt das Verhalten der Ependymzellen und ihrer Fortsätze sowie zwei Astrocyten.

Erklärung der Bezeichnungen:

A = Astrocyt (Langstrahler).
ep = Ependym, einzelne Zellen mit Ausläufern geschwärzt.
fma = Grund der fissura mediana anterior.

Figur 24. Zwei Kurzstrahler aus der grauen Substanz der Grosshirnrinde des Menschen. Golgi's Silbermethode. Vergr. 250 : 1.

Die Figur zeigt zwei typische Gliazellen vom Typus der Kurzstrahler, wie solche mit Hilfe der Golgi'schen Methode erscheinen.

Erklärung der Bezeichnungen:

C = Capillare.

Figur 25. Zwei Langstrahler aus einem Schnitt durch die medulla oblongata eines neugeborenen Kindes. Vergr. 110 : 1.

---

systems bilden. Nach den Ergebnissen einer anderen Untersuchungsweise (Weigertsche Neurogliafärbung) und auch mit Hilfe weiterer Methoden dagegen lassen sich selbständige fasrige Bildungen[1]) der Neuroglia darstellen, welche teils in den peripherischen Teilen der Zellen liegen, somit also leicht Ausläufer vortäuschen können, teils aber auch als selbständige, von den Zellen unabhängige Fasern vorzukommen scheinen.

Wahrscheinlich werden ursprünglich alle Neurogliafasern in den Zellen gebildet, können aber später von den Zellen unabhängig werden.

Wir gehen hier zunächst von der Darstellung der Neuroglia aus, wie dieselbe nach der Präparation mit der Golgischen Methode erscheint.

Wir können im wesentlichen zwei verschiedene zellige Elemente der Neuroglia unterscheiden: erstlich

[1]) Diese Fasern sind natürlich von Bindegewebsfasern, insbesondere durch ihr chemisches Verhalten, grundverschieden.

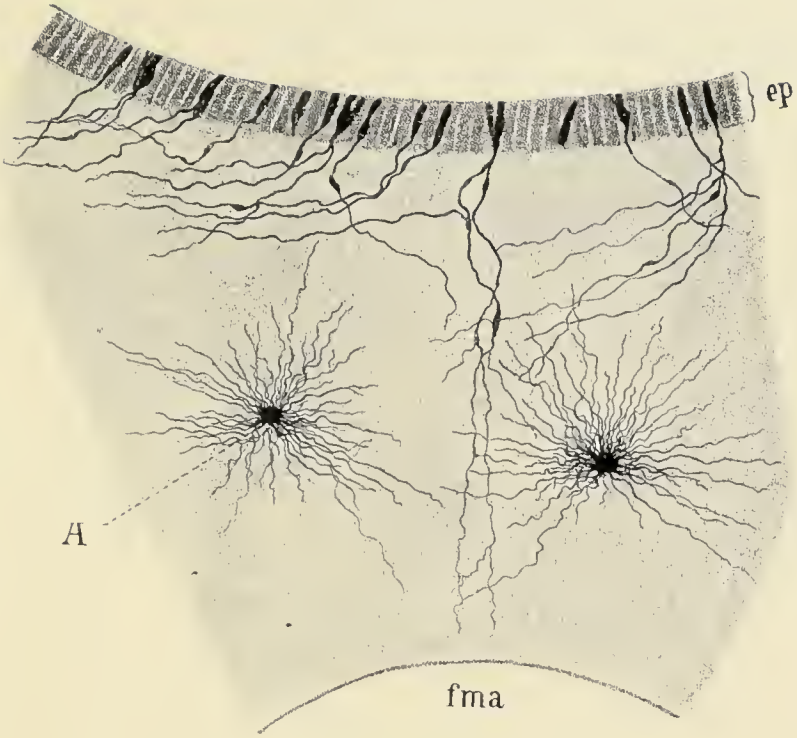

Figur 23

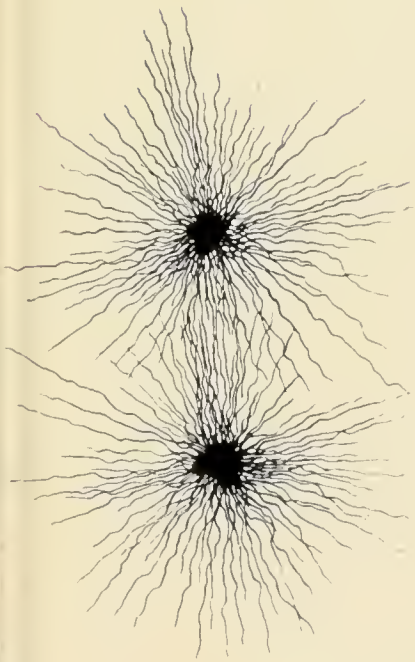

Figur 25

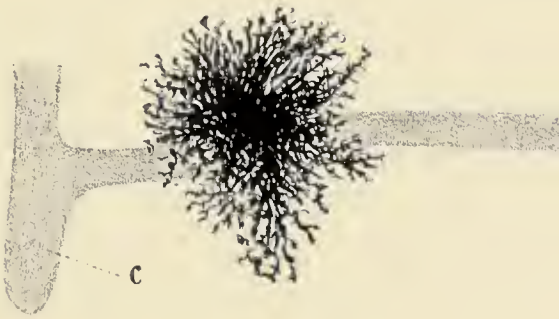



Figur 24

die sog. *Ependymzellen*, kubische bis cylindrische epithelartige Zellen, welche die Höhlen des Zentralnervensystems auskleiden, zweitens sternförmige Zellen, die sog. *Spinnenzellen* oder *Astrocyten*.

Die *Ependymzellen* haben unter allen Elementen des Zentralnervensystems ihren ursprünglichen embryonalen Charakter am längsten bewahrt[1]) und gleichen namentlich im Rückenmark bei Anwendung gewöhnlicher Färbemethoden einfachen Cylinderzellen. Mit Hilfe der *Golgischen* Methode erkennt man, dass jede Ependymzelle in einen langen Fortsatz ausläuft, der sich mehrfach teilt und im embryonalen Zustand bis an die Oberfläche des Rückenmarks z. B. reicht. Am deutlichsten ist dieser Charakter der Ependymzellen zeitlebens am Rückenmark, und die Ausläufer der Zellen reichen dann noch bis an den Grund der fissura mediana und an das septum posterius.

Die *Spinnenzellen* oder *Astrocyten* der Neuroglia sind ausgezeichnet durch zahlreiche feine, entweder verzweigte oder unverzweigte Fortsätze (nach der Weigertschen Methode erscheinen diese als mehr oder weniger selbstständige Fasern), die ihnen oft Spinnengestalt geben.

Die Astrocyten finden sich nicht wie die Ependymzellen auf gewisse Stellen des Zentralnervensystems beschränkt, sondern allenthalben innerhalb der grauen wie weissen Substanz des Zentralnervensystems (auch im Sehnerven p. 234).

Ihrer Entwicklung nach gehen sie teils aus Ependymzellen hervor (mit Verlagerung in die Peripherie), teils aus anderen noch indifferenten Zellen des embryonalen Zentralnervensystems, sog. Spongioblasten.

Man unterscheidet die Astrocyten in *Kurzstrahler* d. h. solche mit wenigen kurzen sich verzweigenden Fortsätzen, und in *Langstrahler* d. h. solche mit vielen feinen langen, wenig oder gar nicht verästelten Ausläufern.

---

[1]) Sie sind überhaupt die am wenigsten differenzierten Elemente des (embryonalen) Zentralnervensystems.

Erstere kommen nur in der grauen Substanz vor, letztere auch in der weissen.[1]) Ihre Ausläufer passen sich in Verlauf und Anordnung der Umgebung an. Ihre langen Ausläufer (Fasern) bilden oft ein dichtes Flechtwerk.

Viele Kurzstrahler haben Beziehungen zu den Gefässen (Kapillaren) des Zentralnervensystems, an welche sie mit einem ziemlich starken Fortsatz gleichsam inserieren.

Gewisse Anhäufungen von Neurogliazellen oder Fasern (Ausläufern) bilden die sog. gelatinösen Substanzen, die gelatinäre Rinde des Rückenmarks und Zentralnervensystems überhaupt.

[1]) Beide Gruppen von Astrocyten sind nicht ganz scharf getrennt. Alle Gliazellen liegen ursprünglich in der (späteren) grauen Substanz; sie gelangen erst sekundär in die weisse.

B. Die mikroskopische Anatomie der Organe.

I. Die Organe des Skelettsystems.

Zu den Organen des Skelettsystems gehören im wesentlichen die Knochen, ferner die gelenkigen und Bandverbindungen derselben.

Die *Knochen* bestehen im lebenden Zustande nicht nur aus der Knochensubstanz, sondern auch aus Weichteilen. Die Bestandteile eines Knochens sind:

1. Die Knochensubstanz
   a) die kompakte, b) die spongiöse.
2. Die Knochenhaut oder das Periost.
3. Das Knochenmark a) rotes, b) gelbes.
4. Der Gelenkknorpel.
5. Die Blutgefässe und Nerven.

Die Hauptmasse des Gesamtknochens bildet die *Knochensubstanz*. Dieselbe besteht aus Knochengewebe, das in bestimmter Weise angeordnet ist.

Das **Knochengewebe** gehört zu den Bindesubstanzgeweben und zwar zu jener Gruppe, welche sich durch besonderes Verhalten ihrer Grundsubstanz auszeichnet. Die *Grundsubstanz* des Knochengewebes ist hart und verdankt diese Eigenschaft der Einlagerung von Kalksalzen (phosphorsaurer Kalk, kohlensaurer Kalk und etwas Fluorcalcium).

Die Kalksalze sind in einer mit optischen Hilfsmitteln nicht erkennbaren Weise (vielleicht molecular) in der Knochengrundsubstanz verteilt.[1]) Wahrschein

[1]) Daher kommt es, dass der macerierte oder sogar geglühte, d. h. aller organischen Bestandteile beraubte Knochen dieselbe Form und Grösse hat wie der entkalkte, d h. der Kalksalze beraubte. Man kann infolgedessen auch den Bau des Knochengewebes am Knochenschliff des macerierten Knochen untersuchen (Abguss der Strukturen).

lich sind auch die leimgebenden Fibrillen, welche sich in der Knochengrundsubstanz finden, verkalkt.

Ferner finden sich im Knochengewebe *Zellen*, Knochenzellen oder nach der alten Bezeichnung auch Knochenkörperchen genannt. Dieselben liegen in Höhlungen der Knochengrundsubstanz, den sog. *Knochenhöhlen*. Letztere untersucht man am leichtesten am Knochenschliff. Die Knochenhöhlen sind alsdann lufthaltig und erscheinen unter dem Mikroskope schwarz (bei durchfallendem Licht; weiss im auffallenden Licht, weil das Licht von den Knochenhöhlenwänden reflektiert wird).

Es sind längliche platte Lücken, von denen feine Kanälchen ausgehen, die *Knochenkanälchen*. Die Knochenkanälchen benachbarter Knochenhöhlen anastomosieren miteinander.

In den Knochenhöhlen des lebenden Knochens liegen die *Knochenzellen*, welche sich in Bezug auf ihre Gestalt der Form der Knochenhöhlen anpassen. Ebenso entsenden sie in die Knochenkanälchen Ausläufer, die wahrscheinlich nur eine Strecke weit in die Kanälchen hineinragen.[1])

Für gewöhnlich finden sich die Knochenzellen und -Höhlen nicht regellos angeordnet (das ist nur bei ganz schwachen Lagen von Knochensubstanz wie im Zahncement der Fall), sondern stehen in bestimmter Beziehung zum lamellösen Aufbau der Knochensubstanz.

Kompakte wie spongiöse Knochensubstanz bestehen aus *Lamellen*. Während dieselben jedoch in letzterer keine regelmässige Anordnung aufweisen, kommt es in der kompakten Knochensubstanz zu einer sehr typischen Anordnung der Lamellen, welche im wesentlichen durch die *Blutgefässe* des Knochens bedingt wird. Die letzteren verlaufen in Kanälen, welche man — wenigstens die der mittleren und kleinen — *Haversche* Kanäle nennt. Die Hauptmasse der kompakten

[1]) Es ist das sehr schwer zu entscheiden. Anfangs bei der Entwicklung finden unzweifelhafte Anastomosen benachbarter Knochenzellen statt, später wahrscheinlich nicht.

Knochensubstanz besteht nun aus Lamellen von Knochengrundsubstanz, welche konzentrisch um diese Kanäle angeordnet sind. Man nennt diese Lamellen *Haverssche Lamellen.*

An den Grenzen je zweier Lamellen liegen dann die Knochenhöhlen derart, dass die Längsaxe der Zelle oder Höhle mit der des Blutgefässkanals zusammenfällt und die Knochenkanälchen durch die Substanz der Lamelle hindurchreichen bis zur nächsten Reihe der Knochenhöhlen. Die innerste Reihe von Knochenhöhlen ist durch Knochenkanälchen mit dem Haversschen Kanal selbst verbunden, (die Höhlen sind hier — weil entsprechend dem Verlaufe der Lamellen — besonders stark gebogen namentlich wenn es sich um kleine Blutgefässkanäle handelt). Die Knochenhöhlen benachbarter Lamellen stehen gewöhnlich alternierend.

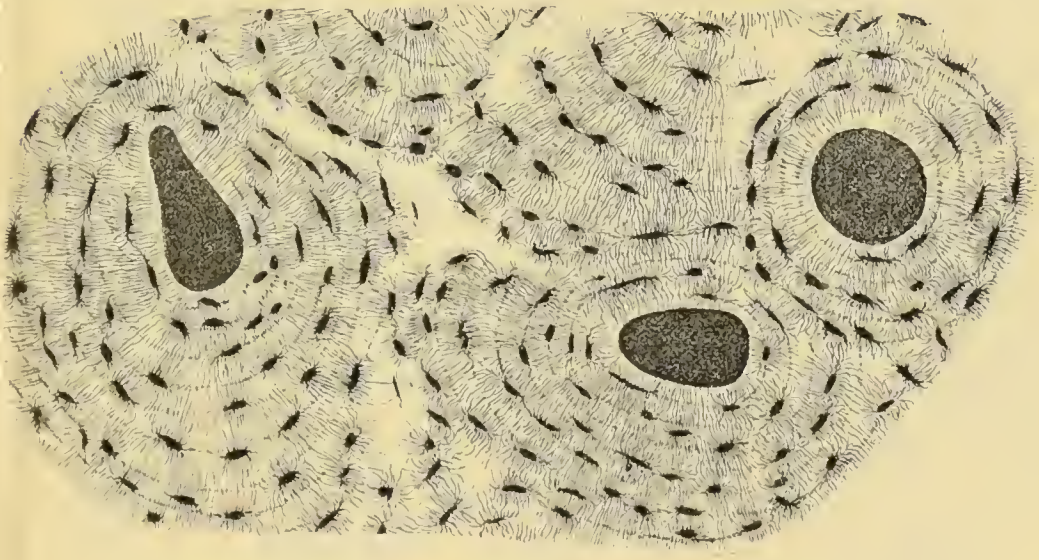

Figur 26. Teil eines Querschliffes eines Metacarpalknochens des Menschen. Vergr. 150 : 1.

Die Figur zeigt drei Haverssche Kanälchen mit zugehörigen Lamellen. Man erkennt deutlich die Knochenhöhlen und Knochenkanälchen zwischen den Lamellen.

Ausser den Haversschen Lamellen unterscheidet man noch zwei weitere Lamellensysteme: erstlich solche,

Figur 27. Teil eines Querschnitts eines entkalkten menschlichen Radius. Verer. 48 : 1.

Die Figur zeigt die sämtlichen Lamellensysteme der kompakten Knochensubstanz sowie einige Spongiosabälkchen.

Erklärung der Bezeichnungen:
agl = äussere Grundlamellen.
igl = innere Grundlamellen.
il = Interstitiallamellen.
hl = Haverssche Lamellen.
p = Periost.
sp = Spongiosa.

---

welche an der inneren oder äusseren Oberfläche diesen parallel laufen, die sog. *Grundlamellen*, und zweitens solche, welche zwischen den Haversschen Lamellen verlaufen ohne Beziehungen zu den Blutgefässlamellen häufig den Grundlamellen parallel, die *Interstitiallamellen*.[1])

Gelegentlich können einzelne der beiden Grundlamellenarten fehlen, so dass z. B. die Haversschen Lamellen direkt an das Periost stossen.

Die grösseren Blutgefässe der Knochensubstanz liegen in Kanälen, welche keine (oder keine deutlichen) konzentrischen Lamellensysteme zeigen. Man nennt diese *Volkmannsche* Kanäle. Natürlich gehen sie ohne Grenze in die von Lamellensystemen umgebenen *Haversschen* Kanäle über.

In der Nähe der Periosts zeigen namentlich die äusseren Grundlamellen häufig unverkalkte vom Periost aus durch die Lamellen quer oder schräg eindringende Bindegewebsfasern, die sog. *Sharpeyschen* Fasern.

Die *Knochenhaut* oder das *Periost* besteht aus fasrigem Bindegewebe. Es zerfällt in eine äussere fibröse blutgefässreiche aber zellarme Lage und eine innere zellreichere faser- und blutgefässarme Schicht. Die letztere enthält (nicht immer) Osteoblasten (s. u. p. 75).

Der *Gelenkknorpel* der Knochen ist gewöhnlicher Hyalinknorpel (s. o. p. 34).

[1]) Vielfach trifft man im Knochenschnitt oder -schliff angeschnittene Haverssche Lamellensysteme, welche Interstitiallamellen vortäuschen können.

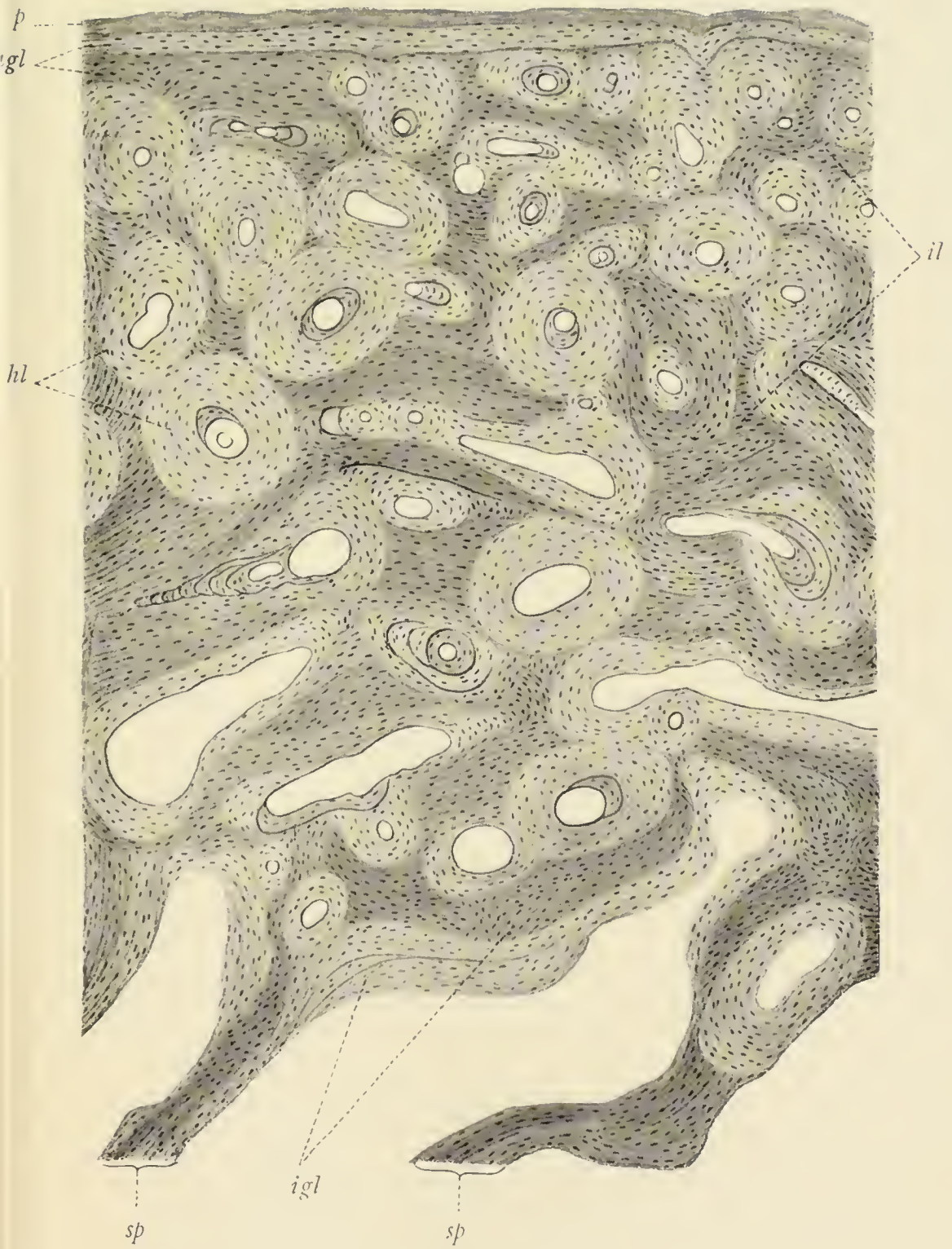

Figur 27

Die *Bänder* sind fibröse Bildungen aus straffem Bindegewebe, gelegentlich auch aus elastischen Fasern zusammengesetzt. Die Nähte oder Suturen dagegen bestehen aus einem sehr weichen Bindegewebe.

Die labra glenoidolia sind nicht knorpelig, sondern bestehen nur aus sehr straffem faserigen Bindegewebe (nach einigen Autoren sollen sie bindegewebsknorpelig sein).

Die Gelenkkapseln und Sehnenscheiden bestehen aus zwei Lagen; einem äusseren stratum fibrosum, das aus straffem Bindegewebe besteht, und einem inneren stratum synoviale, welches auf der Innenfläche ein (nicht immer kontinuierliches) Endothel (s. p. 28) trägt.

Das *Knochenmark* zerfällt in rotes und gelbes. Letzteres herrscht in den Markräumen der grossen Röhrenknochen wenigstens beim Erwachsenen vor. Es besteht lediglich aus Fettgewebe. Das rote Knochenmark ist äusserst blutgefässreich; die Kapillaren sind hier zum Teil wandungslos. Es besteht das rote Knochenmark im wesentlichen aus lymphoidem Gewebe, jedoch mit besonderer Gestaltung einzelner Elemente (s. ob. p. 47), unter denen *Riesenzellen* und *Bildungsstufen roter Blutzellen* besonders charakteristisch sind.

Die *Blutgefässe* des Knochens verlaufen teils im Periost teils durch den canalis nutritius zum Knochenmark. In der Knochensubstanz liegen die grösseren Stämme in den Volkmannschen, die kleineren in den Haverschen Kanälen. Die Lymphbahnen des Knochens beginnen mit den pericellulären Räumen der Knochenhöhlen und den Knochenkanälchen. Dann liegen sie perivasculär.

Die Nerven des Knochens finden sich hauptsächlich im Periost, ausserdem auch im Knochenmark; innerhalb des Knochens nur in Begleitung der Gefässe, nicht in der Knochensubstanz selbst.

Die Knochenentwicklung.

Die embryonalen Vorläufer des knöchernen Skeletts sind teils hyaliner Knorpel, teils gewöhnliches Bindegewebe. Demnach unterscheidet man knorpelig vorgebildete oder primäre und sekundäre oder Bindegewebsknochen.

Am kompliziertesten verläuft der Prozess der *Knochenentwicklung* bei den *knorpelig vorgebildeten Knochen,* weil hier zwei

Tafel 8. *(Knochenentwicklung.)*

Längsschnitt der beiden letzten Phalangen eines Fingers eines fünfmonatlichen menschlichen Embryo. Vergr. 15 : 1.

Das Präparat stammt von einer Frühgeburt.

Die Figur zeigt die Verteilung des Prozesses der endochondralen und perichondralen Ossification. Knochengewebe erscheint rot, Knorpel hellblau, verkalkter Knorpel dunkelblau gefärbt. Die Epiphysen sind noch vollständig knorplig.
Technik: Müller'sche Flüssigkeit mit Formol. Haematoxylin-Eosin.

Erklärung der Bezeichnungen:

eK = endochondral gebildeter Knochen mit Resten verkalkter Knorpelgrundsubstanz.
Kn = Knorpel.
M = Markraum mit Markzellen und Blutgefässen.
pK = perichondral gebildeter Knochen.

---

verschiedene Vorgänge nebeneinander verlaufen; erstlich der der *perichondralen* Ossifikation, welche vom Perichondrium des knorpeligen Skeletteils ausgeht, zweitens der der *endochondralen* Ossifikation. Letztere erfolgt an Stelle des knorpeligen Skeletteils und unter Auflösung des Knorpelgewebes.

Die beiden Prozesse sind zwar in Bezug auf die Art und Weise der Knochenbildung im Grunde genommen gleichartig; trotzdem aber ist das Resultat der Knochenbildung im mikroskopischen Bilde ein wesentlich verschiedenes bei der endochondralen und der perichondralen Ossifikation, so dass die durch perichondrale Verknöcherung entstehende Knochensubstanz von der durch endochondrale entstandenen leicht zu unterscheiden ist.

Der Zeit nach setzt die *perichondrale Verknöcherung* etwas *früher* ein als die endochondrale, d. h. es wird von seiten des Perichondriums eines Röhrenknochens z. B. in der Mitte der späteren Diaphyse eine Lage jungen Knochengewebes gebildet, während gleichzeitig an derselben Stelle der Knorpel zu verkalken beginnt.

Die *Verkalkung* des *Knorpels* geschieht in der Art, dass in seiner Grundsubstanz Kalksalze abgelagert werden, eine Vergrösserung der Knorpelhöhlen statt hat und schliesslich eine Schrumpfung der Knorpelzellen eintritt, welcher bald der Tod der Zellen folgt. An der Stelle der Knorpelverkalkung hört ein weiteres Knorpelwachstum auf.[1]) Es finden zwar nach Beginn der Verkalkung noch Zellteilungen statt, doch folgt ihnen keine Bildung neuer Knorpelhöhlen, so dass mehrere Zellen in jeder der vergrösserten Knorpelhöhlen zu liegen pflegen, bevor sie zu Grunde gehen.

---

[1]) Infolgedessen sieht einige Zeit nach Beginn des Ossifikationsvorganges der knorpelige Skeletteil an der Stelle der Verkalkungszone wie eingeschnürt aus.

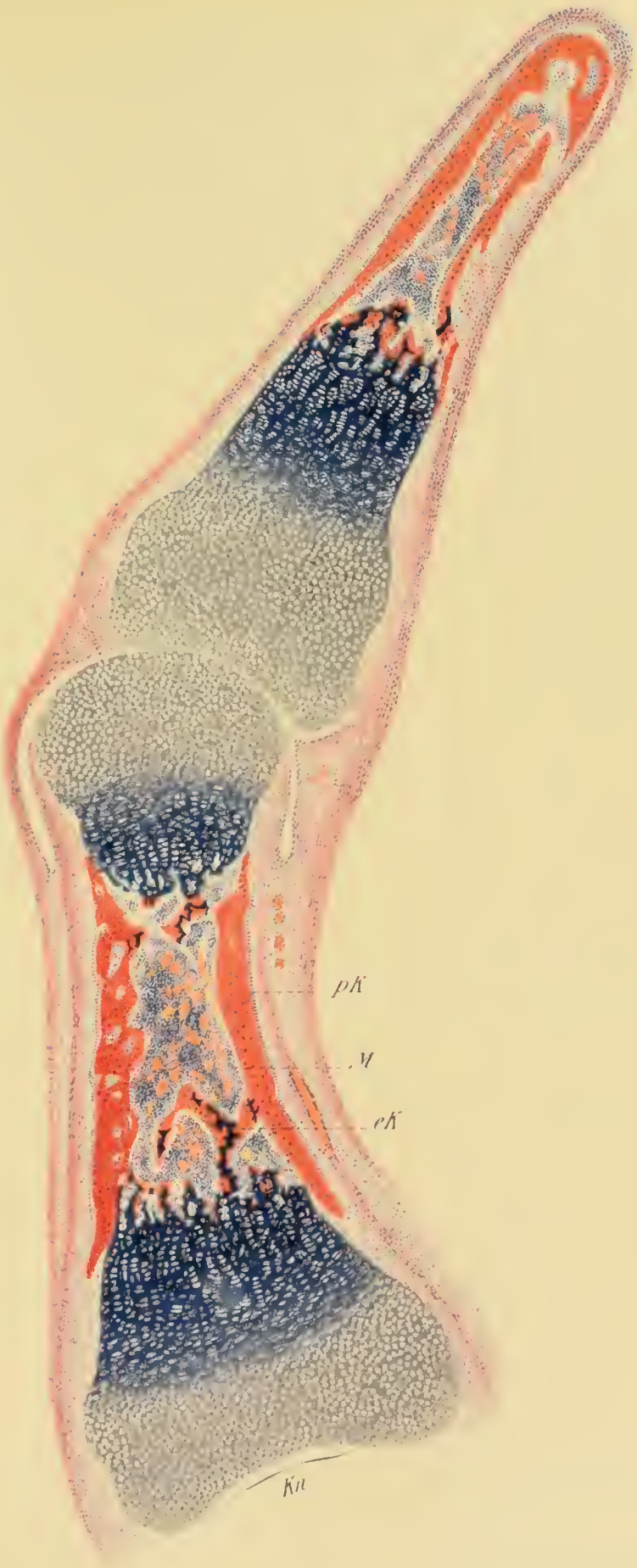

Lith. Anst F. Reichhold München

Die Bildung der *endochondralen* Verknöcherung wird nun dadurch eingeleitet, dass vom Perichondrium aus ein Blutgefäss in die verkalkte Knorpelpartie eindringt. Den Weg durch die harte Substanz bahnen dem Gefäss vielkernige Riesenzellen, *Osteoklasten* genannt, welche die Eigenschaft besitzen, verkalkte Substanzen, insbesondere auch Knochen aufzulösen (s. u. p. 79).

Die Osteoklasten brechen die (vergrösserten) Knorpelhöhlen auf, so dass sich nur Reste der Zwischenwände (aus verkalkter Knorpelgrundsubstanz bestehend)[1]) erhalten.

So entsteht ein (zunächst kleiner) *Markraum* im Knochen. An Stelle der (zu Grunde gegangenen) Knorpelzellen treten jetzt lymphoide Rundzellen, welche den Markraum erfüllen. Es sind die Zellen des späteren (roten) Knochenmarks. Zwischen ihnen finden sich zahlreiche Blutgefässe.

Um die Reste der verkalkten Knorpelgrundsubstanz, welche frei in den neugeschaffenen Markraum hineinragen, legen sich eigentümliche protoplasmareiche Zellen von länglich runder (fast niedrig-cylindrischer) Gestalt, welche, namentlich wo sie in Reihen angeordnet sind, den Eindruck eines Epithels machen, *Osteoblasten* oder Knochenbildner genannt, weil diese Zellen es sind, welche die Knochensubstanz ablagern.

Was die Herkunft der Osteoklasten, der Markzellen und Osteoblasten anlangt, so ist dieselbe noch nicht mit Sicherheit festgestellt. Sehr wahrscheinlich aber ist es, dass diese den Leucocyten des Blutes verwandten Gebilde auf dem Wege der Blutbahn und im strömenden Blute an ihren Platz gelangen (d. h. als indifferente Zellen, welche sich erst später zu ihrem definitiven Charakter ausbilden).

Durch die Thätigkeit der Osteoblasten wird um die Reste der Knorpelgrundsubstanz junges noch zellfreies *Knochengewebe (Knochengrundsubstanz)*, gebildet. Dasselbe enthält also stets im Innern, auch wenn die Bildung endochondraler Knochensubstanz weiter fortgeschritten ist, die leicht durch ihre Färbung im mikroskopischen Bilde sichtbare verkalkte Knorpelgrundsubstanz in Gestalt zackiger Linien und Leisten.

Wenn die Osteoblasten Knochensubstanz ausscheiden, ist diese zunächst zellfrei. Allmählich werden jedoch Osteoblasten von junger Knochensubstanz umschlossen; damit verlieren sie ihre knochenbildende Thätigkeit und werden zu fixen Knochenzellen. Auf diese Weise entsteht das gewöhnliche Knochengewebe. Auf dem Wege endochondraler Verknöcherung bildet sich nur spongiöse Knochensubstanz.

Aehnlich ist nun der Vorgang der *perichondralen Ossifikation*, der schon beginnt, wenn im knorpeligen Skeletteil die Verkalkung auftritt. Es findet sich um diese Zeit an der Innenfläche des Perichondriums ein weiches zellreiches Gewebe, das den Namen

[1]) Die verkalkte Knorpelgrundsubstanz färbt sich mit Haematoxylin dunkelblauviolett, während die nicht verkalkte Grundsubstanz sich hellviolett färbt.

Tafel 9. *(Knochenentwicklung.)*

Querschnitt durch einen **Vorderarmknochen** eines sechsmonatlichen menschlichen **Embryo.** Vergr. 45 : 1.

Das Präparat stammt von einer Frühgeburt.

Die Figur zeigt innerhalb des Periostringes endochondral und perichondral gebildeten Knochen. Letzterer ist auf der einen Seite sehr stark entwickelt, auf der anderen völlig resorbiert, so dass hier der endochondrale Knochen an das Periost grenzt. Der endochondral gebildete Knochen enthält Reste der verkalkten Knorpelgrundsubstanz und ist vom perichondral gebildeten durch eine (blaue) Grenzlinie der gleichen Substanz getrennt. An der Aussenfläche des endochondralen Knochens findet sich eine grössere Resorptionsfläche mit Riesenzellen in Lacunen.

Der perichondrale Knochen zeigt an seiner Aussenfläche einen fast kontinuierlichen Belag von Osteoblasten. Er bildet bereits eine kompakte Masse mit Havers'schen Kanälen.

Technik: Müller'sche Flüssigkeit. Carmin-Haematoxylin.

Erklärung der Bezeichnungen:

bg = Blutgefässe des Markes.
eK = endochondraler Knochen.
gl = Grenzlinie zwischen endochondralen und perichondralen Knochen.
Hk = Havers'sche Kanäle.
Hk$_1$ = Havers'sche Kanäle in Bildung begriffen.
M = Knochenmark.
ob = Osteoblasten.
p = Periost.
pK = perichondraler Knochen
Rz = Riesenzellen.

Tafel 10. *(Knochenentwicklung.)*

Querschnitt des **oberen Endes der Femurdiaphyse** eines sechsmonatlichen menschlichen Embryo. Vergr. 15 : 1.

Das Präparat stammt von einer Frühgeburt.

Die Figur zeigt eine grosse Masse feiner endochondraler Knochenbälkchen mit den blauen sternförmigen Figuren der verkalkten Knorpelgrundsubstanz im Inneren. Dazwischen zahlreiche Markräume mit Markzellen und Blutgefässen. Eine dünne nicht vollständige Lage perichondralen Knochens umgiebt den endochondralen, durch eine Grenzlinie verkalkter Knorpelgrundsubstanz getrennt.

Technik: Müller'sche Flüssigkeit. Carmin-Haematoxylin.

Erklärung der Bezeichnungen:

bg = Blutgefässe.
ek = endochondraler Knochen.
gl = Grenzlinie zwischen endochondralen und perichondralen Knochen.
p = Periost.
pK = perichondraler Knochen.

Lith. Anst. F. Reichhold, München.

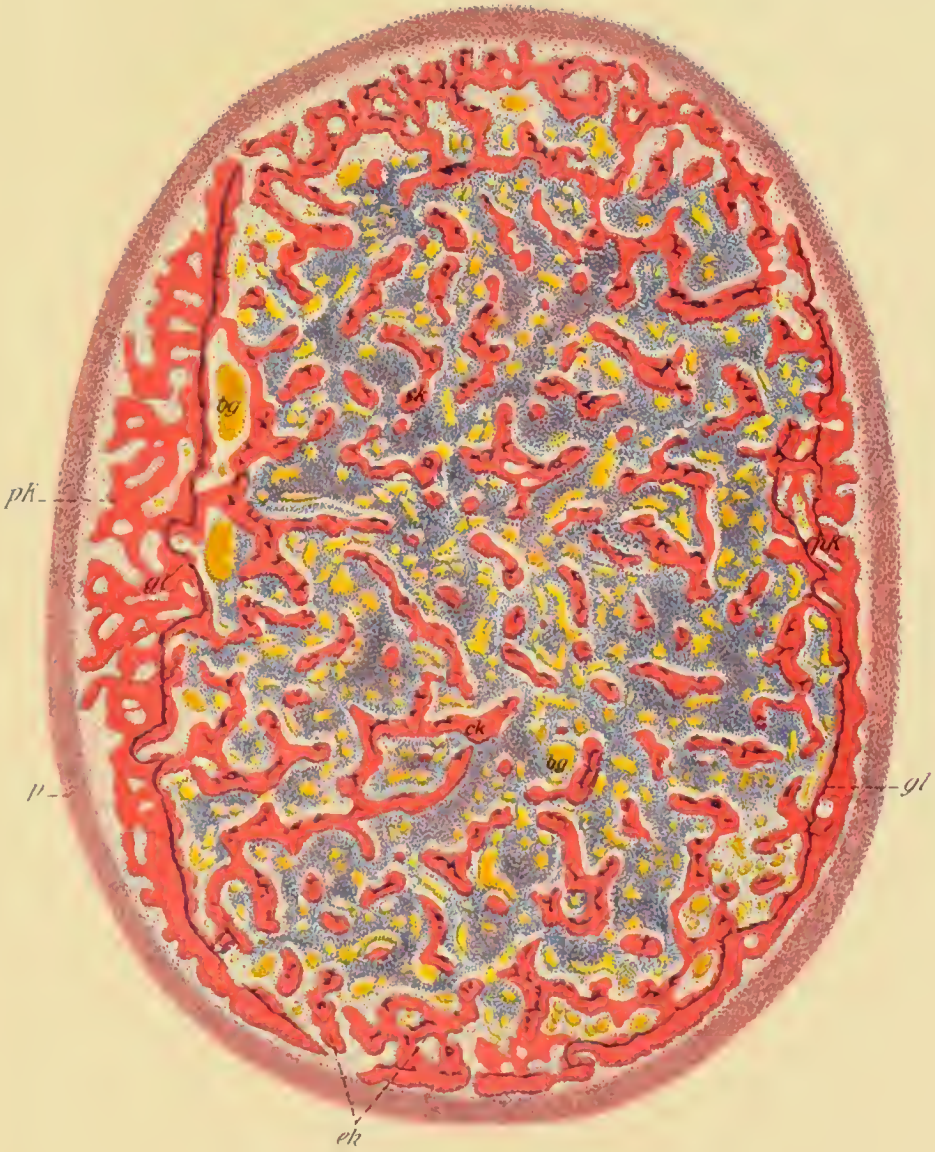
pk
gl
ck
ck
ck

osteogenes Gewebe führt. Dasselbe enthält an seiner dem Skelettteil zugekehrten Seite eine meist sehr dichte (einfache) Lage von Osteoblasten, welche gegen den hier verkalkten und eingeschnürten Diaphysenteil des späteren Knochens Knochengrundsubstanz abscheiden. Es wird also hier Knochengewebe von *aussen* apponiert.

Der perichondral erzeugte Knochen verhält sich zunächst wie der endochondrale; er ist wie dieser zunächst zellfrei, dann werden Osteoblasten eingeschlossen und so wird immer weiter Knochengewebe apponiert, auch noch zur Zeit wo die endochondrale Verknöcherung schon voll im Gange ist. Die Grenze zwischen beiden Knochenarten ist leicht zu erkennen in Gestalt einer feinen Grenzlinie verkalkter Knorpelgrundsubstanz. Der perichondrale Knochen enthält natürlich keine Reste von Knorpelgrundsubstanz, da er sich ja ausserhalb des Bereiches des knorpeligen Skeletteils anlegt.

Die perichondrale Ossifikation erzeugt die gesamte kompakte Knochensubstanz des Körpers und damit die Hauptmasse des ganzen Skeletts.[1]) Da die Knochenapposition hier nur von aussen geschieht, so zeigt der perichondrale Knochen niemals gegen die Markhöhle hin Osteoblasten.

Die Apposition neuer perichondraler Knochensubstanz geschieht nun nicht der Art, dass sie sich direkt an die früher gebildete neue Substanz einfach anlegt, und die ursprüngliche Knochenlage einfach verdickt wird; sondern es erzeugt die perichondrale Ossifikation Knochenbalken, welche konfluieren und so zunächst weiches, osteogenes Gewebe umschliessen. Die so entstandenen Höhlungen enthalten auch Blutgefässe, ferner aber an ihrer Innenfläche eine Osteoblastenlage, die fortwährend neue Knochensubstanz erzeugt und die ursprüngliche Höhlung verkleinert. Ist die Verkleinerung soweit gegangen, dass die Höhlung nur wenig mehr grösser ist als das in ihr gelegene Blutgefäss, so hört die Osteoblastenthätigkeit auf (wahrscheinlich bilden dieselben sich zu fixen Bindegewebszellen zurück) und es ist ein Haversscher Kanal gebildet. Auf diese Weise erhält der perichondral gebildete Knochen allmählich die Struktur der gewöhnlichen kompakten Knochensubstanz.

Ganz ähnlich wie der Vorgang der perichondralen Ossifikation verläuft, erfolgt die Bildung der Bindegewebsknochen. Osteoblasten legen sich um verkalkende Bindegewebsbündel; es entstehen zahlreiche zunächst vielfach anastomosierende Knochenbälkchen, welche Gefässe umschliessen, Haverssche Kanäle bilden, ganz wie bei der perichondralen Ossifikation.

Man bezeichnet den Vorgang der Ossifikation, wie wir ihn oben beschrieben haben, auch mit dem Namen des *neoplastischen*

---

[1]) Anfangs — bis zur Zeit der Geburt — wird relativ viel endochondraler Knochen gebildet. Später wird derselbe jedoch grösstenteils wieder resorbiert (erstes und zweites Lebensjahr) und durch perichondralen ersetzt, so dass selbst ein guter Teil der spongiösen Knochensubstanz später aus perichondral gebildetem Knochengewebe besteht.

Tafel 11. *(Knochenentwicklung.)*

Figur 1. Teil eines **Längsschnittes eines Metacarpalknochens** eines fünfmonatlichen **Embryo.**

Vergr. 50 : 1.

Das Präparat stammt von einer Frühgeburt.

Die Figur stellt die Grenze der endochondralen Verknöcherung eines embryonalen Metacarpalknochens dar und zeigt die Veränderungen, welche der Knorpel vor seiner Auflösung erfährt. Aussen am Perichondrium liegt eine Lage perichondralen Knochens. Technik: Müller'sche Flüssigkeit mit Formol. Haematoxylin-Eosin.

Erklärung der Bezeichnungen:

eK = endochondral gebildeter Knochen.
Kn = Knorpel.
Kn$_1$ = Zone der Reihenstellung der Knorpelzellen.
Kn$_2$ = Zone der vergrösserten Knorpelhöhlen und Verkalkung der Grundsubstanz.
KnR = Reste der verkalkten Knorpelgrundsubstanz.
M = Mark.
pK = perichondral gebildeter Knochen.
Rz = Rienzellen (Osteoklasten).

Figur 2—6. Vorgänge der **Knochenbildung und -Resorption** am Unterkiefer eines siebenmonatlichen menschlichen Embryo. Vergr. 420 : 1.

Technik: Müller'sche Flüssigkeit mit Formol. Haematoxylin-Eosin.

Figur 2. Riesenzelle im Ruhestand im Bindegewebe.

Figur 3. Junges Knochenbälkchen in Bildung begriffen. Osteoblasten werden von Knochensubstanz umschlossen und dadurch zu Knochenzellen.

Figur 4. Zwei Riesenzellen in Thätigkeit an einem (fast resorbierten) nur noch kleinen Stückchen Knochensubstanz.

Figur 5. Drei Riesenzellen am Rande eines grösseren Knochenstückes. Die eine Zelle liegt in einer Lacune, die zweite vom Knochen etwas entfernt, die dritte resorbiert eine frei hervorragende Knochenspitze.

Figur 6. Riesenzelle in einer Lacune. Die Kerne der Zelle liegen in der von der Resorptionsfläche abgewandten Seite.

Erklärung der Bezeichnungen für Figur 2—6:

c = Capillare.
Kns = Knochensubstanz.
knz = Knochenzellen.
obl = Osteoblasten.
obl$_1$ = Osteoblasten im Begriffe zu Knochenzellen zu werden.

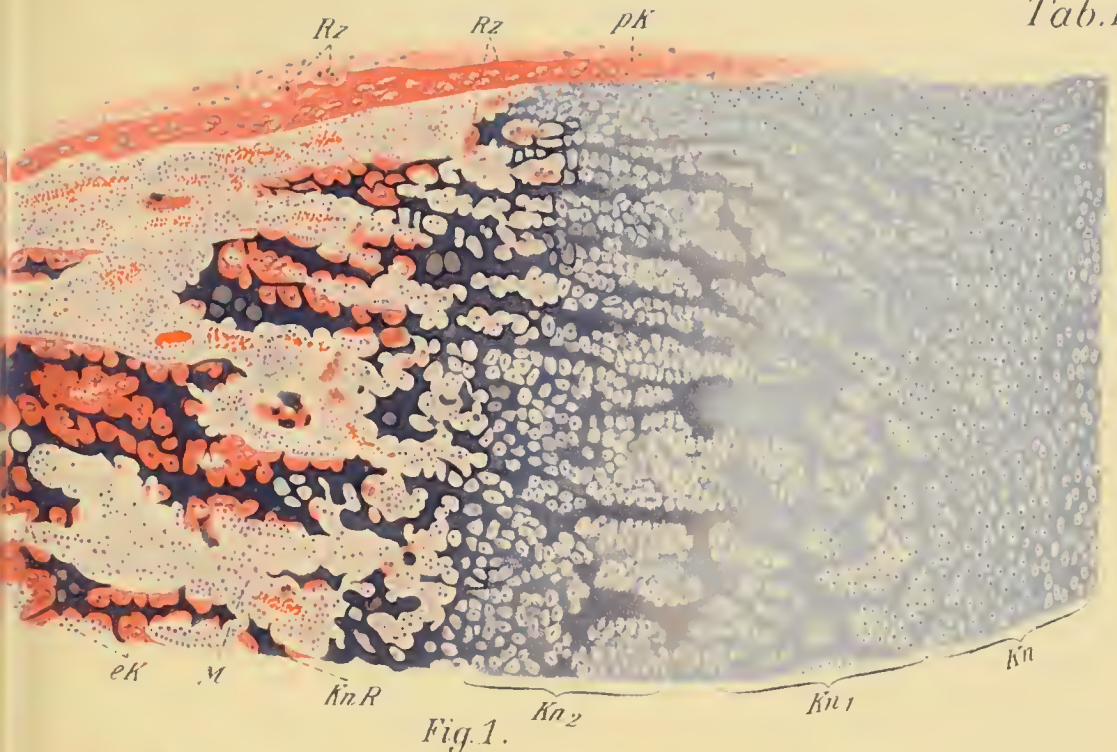

Fig. 1.

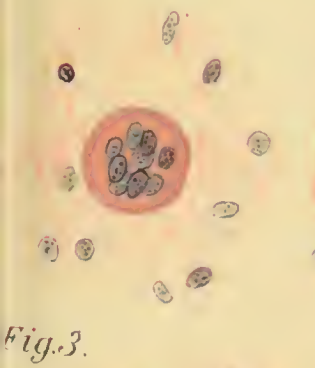

Fig. 3.

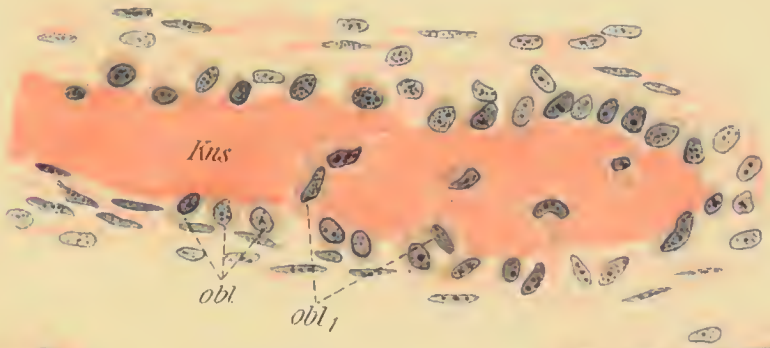

Fig. 2.

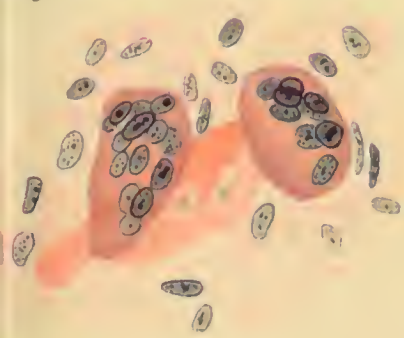

Fig. 4.

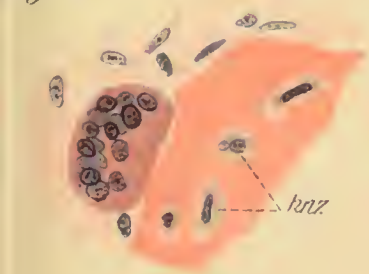

Fig. 6.

Fig. 5.

Typus, im Gegensatz zu einer im menschlichen Körper nur ganz vereinzelt auftretenden Bildungsweise von Knochen durch direkte Umwandlung (also ohne vorherige Auflösung von Knorpel) *metaplastischer* Typ genannt. In einiger Ausdehnung findet sich dieser Prozess nur bei der Verknöcherung des Gelenkfortsatzes des Unterkiefers. Es scheint, dass sich hier Knorpelzellen direkt in Knochenzellen umbilden.

Gleichzeitig mit der Bildung oder Anlagerung, der Apposition, von Knochengewebe, findet der Vorgang der *Knochenauflösung,* der *Resorption,* statt, denn beim weiteren Wachstum der Knochen kommt z. B. dahin später Markraum zu liegen, wo vorher Knochensubstanz war etc. Die Auflösung bereits gebildeter Knochensubstanz besorgt nun eine eigentümliche Zellform, *Riesenzellen* oder *Osteoklasten* genannt. Es sind das grosse, im Ruhezustand kuglige mehr- bis vielkernige Zellen, wie sie sich in ähnlicher Weise auch im Knochenmark finden.

Die Osteoklasten legen sich der aufzulösenden Knochensubstanz derart an, dass sie sich der Form der Oberfläche anschmiegen — so umgreifen sie z. B. oft direkt einzelne zu resorbierende Knochenspitzen. Einige Zeit nach der Anlagerung sieht man alsdann eine Grube im Knochen, welche genau der Form des Osteoblasten entspricht *(Howshipsche Lacunen).* Wo grössere Resorptionen stattfinden, liegen die Osteoklasten oft dicht nebeneinander und können so Grube neben Grube bildend und die trennenden Knochenbrücken resorbierend, grosse Flächen bereits gebildeten Knochens auflösen. Nicht bloss während der ganzen Zeit des Knochenwachstums, sondern auch bis in das spätere Leben hinein, finden sich hier und dort Knochenresorptionsstellen.

II. Die Organe des Muskelsystems.

Zu den Organen des Muskelsystems gehören hauptsächlich die Muskeln, Sehnen und Fascien.

Die **Muskeln** bestehen aus einer Summe quergestreifter Muskelfasern, welche durch Bindegewebszüge in einzelne Abteilungen geteilt werden. Das äussere stärker entwickelte Bindegewebe nennt man *Perimysium externum.* Es sendet Bindegewebszüge ins Innere des Muskels, die unregelmässige Abstände einhalten und verschieden grosse Muskelbündel abgrenzen (Perimysium internum). Die feinsten Ausläufer des letzteren umgeben schliesslich jede einzelne Muskelfaser. Das Perimysium ist ziemlich reich an elastischen Fasern.

An den Knotenpunkten des Perimysiums liegen

Tafel 12. *(Muskel.)*

Figur 1. Teil eines Querschnittes des **M. Omohyoideus** des Menschen. Vergr. 40 : 1.

Das Präparat stammt von einer männlichen Leiche ($2^1/_2$ h. p. m. konserviert).

Die Figur zeigt die Anordnung der Muskelbündel, des Perimysiums, der Gefässe, Nerven und Muskelspindeln (die gebogene Linie rechts ist die freie Oberfläche des Muskels).

Technik: Zenker'sche Flüssigkeit. Haematoxylin-Eosin.

Erklärung der Bezeichnungen:

a = Arterien.
bg = Blutgefässe (Venen).
msp = Muskelspindeln.
n = Nerven.
pme = Perimysium externum
pmi = Perimysium internum.

Figur 2. Querschnitt einer **Muskelspindel** aus dem M. Omohyoideus des Menschen.

Die Figur giebt das Bild einer querdurchschnittenen Muskelspindel mit den benachbarten Muskelfaserquerschnitten. Die Spindel aus bindewebiger Hülle, dünnen Muskelfasern und Nerven zusammengesetzt, liegt im Perimysium internum. Feine Züge des letzteren dringen zwischen die einzelnen Muskelfasern der Umgebung der Spindel ein.

Technik etc. wie Figur 1.

Erklärung der Bezeichnungen:

bdg = bindegewebige Hülle der Muskelspindel.
M = Muskelfasern der Spindel mit axialen Kernen.
m = quergestreifte Muskelfaser im Querschnitt.
n = Nervenfasern.
pm = Perimysium der einzelnen Muskelfasern.

---

die grösseren Blutgefässe und Nervenstämme des Muskels, und gewöhnlich Muskelspindeln [1]).

Die *Muskelspindeln* sind lange spindelförmige Gebilde, die in der Längsrichtung des Muskels angeordnet sind und gewöhnlich im Perimysium getrennt von den

[1]) Nicht alle Muskeln des Körpers haben Muskelspindeln. Sie fehlen den Gesichts- und Augenmuskeln und einer Reihe anderer kleinerer Muskeln.

Fig. 2.

Fig. 1.

Lith. Anst F. Reichhold, München.

übrigen Muskelbündeln liegen. Sie enthalten innerhalb feiner konzentrisch angeordneter Bindegewebshüllen einige meist sehr feine Muskelfasern, die mancherlei Besonderheiten gegenüber den gewöhnlichen Muskelfasern zeigen, insbesondere zentral gelegene Kerne und starke Kernanhäufungen in der Mitte des Verlaufes der Fasern.

Die dünnen Muskelfasern der Muskelspindeln hängen nicht mit den übrigen Muskelfasern zusammen, sondern beginnen und enden frei in der vom Perimysium gelieferten Scheide. Die Muskelspindeln enthalten zahlreiche Nerven, die eigentümliche Endigungen zeigen (s. u. p. 105). Es sind sensible Organe, welche dem Muskelsinn vorstehen.

Die *Blutgefässe* der Muskeln sind sehr zahlreich. Sie verlaufen mit stärkeren Stämmen in den gröberen Zügen und Knotenpunkten des Perimysiums. Die Aeste gehen in die Muskelbündel hinein und jede einzelne Muskelfaser wird von sehr feinen Kapillaren umgeben, welche lange Maschen um die Muskelfasern bilden.

Die Nerven der Muskeln sind ebenfalls reichlich. Es sind markhaltige teils motorische teils sensible Fasern. Erstere enden an den Muskelfasern selbst. Jede Muskelfaser erhält wenigstens eine, meist aber mehrere motorische Endigungen (s. u. p. 101). Die sensiblen Fasern gehen zum Teil zu den Muskelspindeln.

Die **Sehnen** sind bindegewebige Organe, welche aus sehr regelmässigen parallelen Bindegewebsbündeln zusammengesetzt sind. Die aus geformtem Bindegewebe gebildeten, an elastischen Fasern armen Bündel, werden als *Sehnenbündel* bezeichnet (auch Sehnenbündel kleinster Ordnung oder primäre Sehnenbündel genannt). Zwischen den Sehnenbündeln liegen die sternförmigen *Sehnenzellen*, Bindegewebszellen, welche mit ihren Ausläufern die Sehnenbündel umgreifen, indem sie mit den Ausläufern von Nachbarzellen anastomosieren.

Bei kleineren Säugetieren (Ratte, Maus) sind die Sehnenzellen platte Gebilde mit vier rechtwinklig aufeinanderstehenden, breiten platten Fortsätzen (sog. Flügelsehnenzellen).

Figur 28. Querschnitt einer Sehne des Menschen. Vergr. 32 : 1.

Das Präparat stammt von einem Hingerichteten.

Die Figur giebt ein Uebersichtsbild vom Bau der Sehne.

Erklärung der Bezeichnungen für Figur 28 und 29:

bdg = Bindegewebszüge.
bg = Blutgefässe.
Sb = Sehnenbündel (grösserer Ordnung), von Bindegewebszügen begrenzt.
Sz = Sehnenzellen.

Jede Sehne besteht aus einer Summe von Sehnenbündeln, welche durch Bindegewebszüge zusammengehalten werden. Das Bindegewebe, welches auch aussen die ganze Sehne umgiebt, sendet nämlich Fortsätze ins

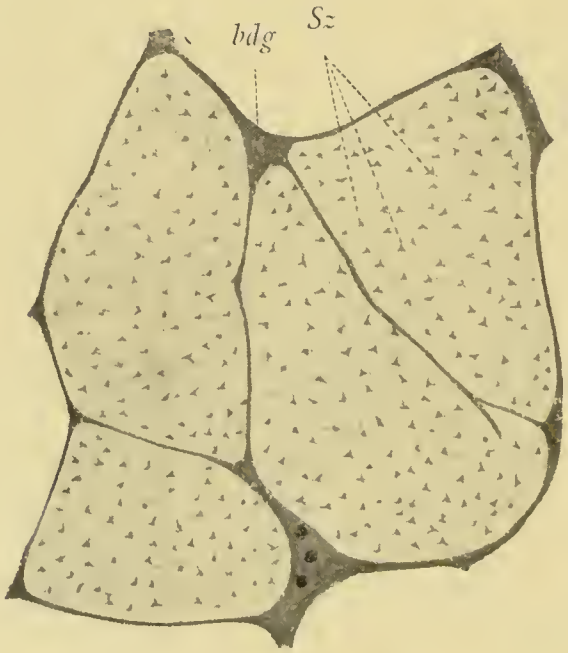

Figur 29. Teil der in Figur 28 abgebildeten Sehne bei stärkerer Vergrösserung. Vergr. 64 : 1.

Die Figur zeigt die Sehnenzellen innerhalb der Sehnenbündel grösserer Ordnung.

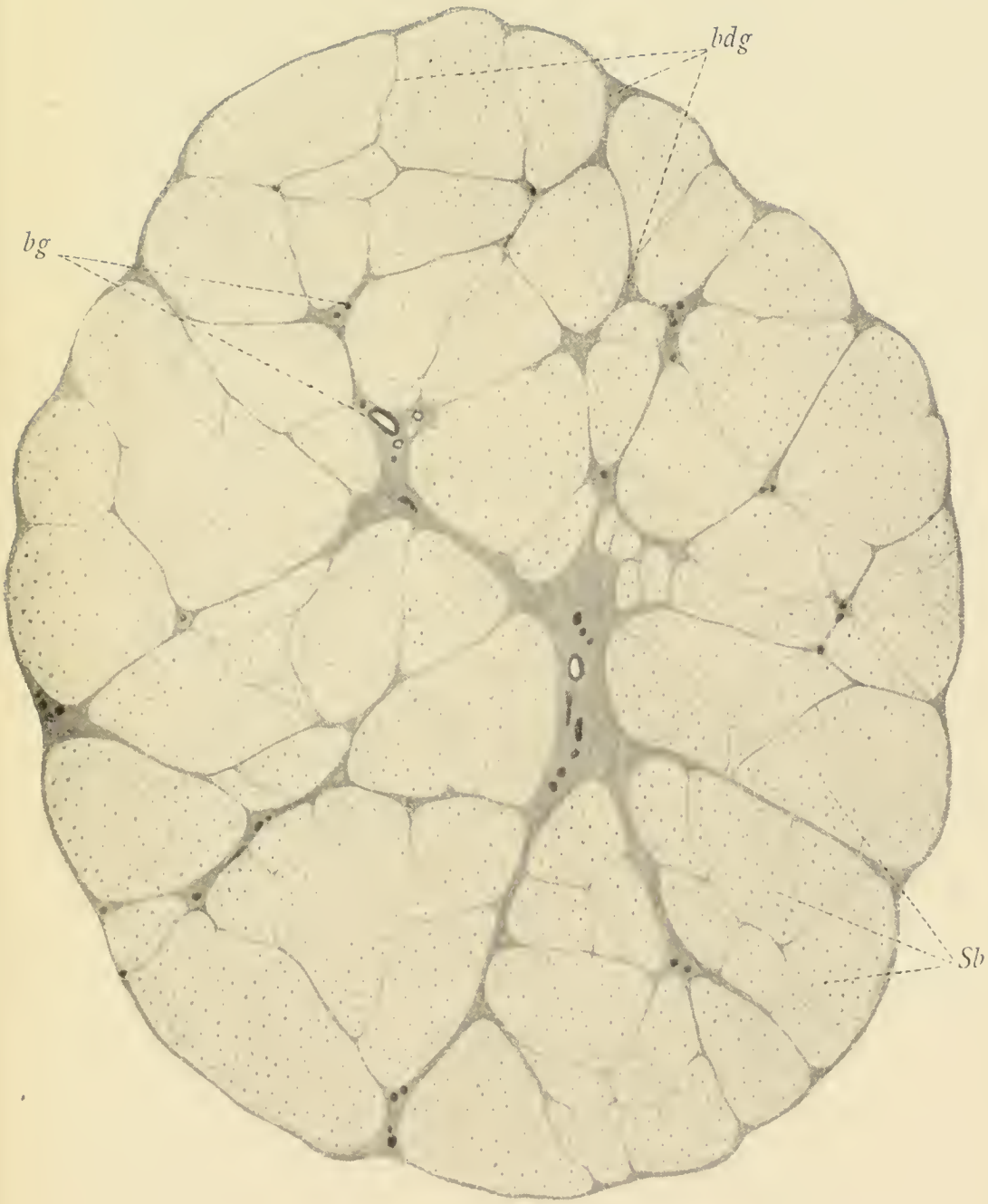

Figur 28

Innere der Sehne, welche Scheidewände bilden und durch Anastomosen unregelmässige Bündel wechselnder Grösse abtrennen (sog. *sekundäre Sehnenbündel*). Jede grössere Sehne enthält eine Anzahl sekundärer Bündel.

Die Sehnen sind sehr arm an Blutgefässen, welche in den Knotenpunkten der anastomosierenden Bindegewebszüge mit ihren grösseren Aesten sich finden. Dagegen ist die Sehne sehr reich an sensiblen Nerven, welche teils zu *Vater-Pacinischen Körperchen* (corpuscula lamellosa) gehen teils mit feinen Endigungen, teils in den sog. *Sehnenspindeln* (s. u. p. 105), an der Grenze gegen den Muskelansatz der Sehne gelegen, enden.

Ganz ähnlich wie die Sehnen sind die fibrösen Häute, Aponeurosen, Fascien etc. gebaut.

III. Organe des Nervensystems.

1. Das Zentralnervensystem.

Es ist hier nicht unsere Aufgabe, den Bau des gesamten Zentralnervensystems zu schildern, vor allem nicht den Faserverlauf innerhalb desselben. Hier soll kurz nur der Bau des Rückenmarks, der medulla oblongata, der Klein- und Grosshirnrinde beschrieben werden, soweit die Elemente des Nervensystems (siehe oben unter Nervengewebe p. 57) durch ihre Zusammenfügung am Aufbau der Organe des Zentralnervensystems beteiligt sind. In Bezug auf die Verhältnisse des Faserverlaufes, der Topographie der einzelnen Teile etc. müssen die Lehrbücher der Anatomie bezw. Speciallehrbücher der Nervenlehre eingesehen werden.[1])

Die graue Substanz des **Rückenmarks**[2]) besteht aus viel Neuroglia, Ganglienzellen und zerstreuten markhaltigen Nervenfasern; die weisse Substanz besteht aus markhaltigen Nervenfasern (ohne Schwannsche Scheide) zwischen denen sich — relativ spärlich — Neuroglia findet. Ausserdem senken sich Fortsätze der weichen

[1]) Zur Topographie des Rückenmarks und der medulla oblongata (Oliventeil) s. die Tafeln 13—15 und ihre Erklärungsblätter.

[2]) Und der medulla oblongata sowie des ganzen Hirnstammes.

Tafel 13. *(Rückenmark.)*

Querschnitt des menschlichen Rückenmarks in der Gegend der Halsanschwellung. Vergr. 8 : 1.

Das Präparat stammt von einem erwachsenen Manne und ist $2^1/_2$ post mortum konserviert worden.

Technik: Müller'sche Flüssigkeit. Carminsaures Natron.

Die Figur giebt ein topographisches Uebersichtsbild des Rückenmarks, der Verteilung von grauer Substanz und weisser Substanz, der Strangeinteilung, der pia mater.

Erklärung der Bezeichnungen:

bg = Blutgefässe.
ca = columna anterior (Vordersäule).
cma = commissura anterior.
X = Stelle des obliterierten Zentralkanals.
cp = columna posterior (Hintersäule).
fa = funniculus anterior (Vorderstrang).
fam = fissura mediana anterior.
fc = funniculus cuneatus (Keilstrang, Burdach'scher Strang).
fg = funniculus gracilis (Goll'scher Strang).
fl = funniculus lateralis (Seitenstrang).
fr = formatio reticularis.
bm = pia mater.
ra = radix anterior (vordere, ventrale oder motorische Wurzelfasern).
rp = radix posterior (hintere, dorsale oder sensible Wurzelfasern).
sg = substantia gelatinosa (Rolando)
sp = septum medianum posterius.

Rückenmarkshaut — teilweis eine Strangbildung erzeugend — in die weisse Substanz hinein. Die Nervenfasern der weissen Substanz verlaufen innerhalb der Stränge bei weitem in der Mehrzahl genau in der Längsrichtung des Rückenmarks; stärkere Bündel in transversaler Richtung stellen nur die ventralen und dorsalen Wurzelfasern dar. Der Bau der weissen Substanz des Rückenmarks ist seiner ganzen Breite nach ein sehr gleichmässiger. Die *Gliaelemente* der weissen Substanz sind im wesentlichen Langstrahler. An der Oberfläche des Rückenmarks findet sich unter der pia mater ein stärkerer Gliamantel.

Die graue Substanz des Rückenmarks ist weit komplizierter zusammengesetzt als die weisse. Ihre drei

Lith. Anst. F. Reichhold, München.

Bestandteile verhalten sich im allgemeinen folgendermassen:

Die *Ganglienzellen* des Rückenmarks sind ausnahmslos multipolar, jedoch von verschiedener Grösse. Die grössten Zellen sind die *motorischen* Nervenzellen der *Vordersäule,* welche dort gewöhnlich in mehreren Gruppen angeordnet sind. Ihr Neurit geht unmittelbar in eine der Nervenfasern der vorderen (ventralen) Wurzeln über. Der Zellkörper ist gross, die Dendriten namentlich bei ihrem Ursprung vom Zellkörper stark mit reicher Verästelung (s. ob. p. 61).

Die übrigen Nervenzellen der grauen Substanz des Rückenmarks sind kleiner, ihre Dendriten schwächer entwickelt. Da ihre Neuriten[1]) in den Strängen der weissen Substanz verlaufen, von wo sie Collateralen in die graue Substanz in verschiedener Höhe abgeben können, nennt man diese Zellen Strangzellen.[2]) Sie liegen teils in der grauen Substanz zerstreut, teils in Gruppen (*Dorsalkern* oder Clarkesche Säule an der Basis der Hintersäule, namentlich im unteren Brust- und oberen Lendenmark).

Die *Nervenfasern* der grauen Substanz zeigen ein sehr kompliziertes Verhalten. Sie durchziehen teils einzeln, teils in kleinen Gruppen, nur ausnahmsweis in kompakteren Bündeln, die ganze Substanz. Ihrem Ursprunge nach sind es teils die Anfänge der motorischen Wurzeln, welche bald nach ihrem Ursprung Markscheide erhalten, teilts dorsale Wurzelfasern, welche durch die Spitzen der Hintersäulen in die graue Substanz eintreten und in dieser durch die Substantia Rolandi und die Gegend des Dorsalkerns bis in die Vordersäule in die Nachbarschaft der grossen motorischen Ganglien-

[1]) Neuriten von Strangzellen können auch durch die graue Substanz nach den Strängen der entgegengesetzten Seite ziehen, dann nennt man die zugehörigen Zellen Kommissurenzellen.

[2]) Als Binnenzellen werden Zellen der Hintersäulen bezeichnet, welche einen nicht in Nervenfasern übergehenden, sondern sich sofort stark verästelnden Neuriten besitzen (Golgische Zellen s. ob. p. 59).

Tafel 14. *(Rückenmark.)*

Querschnitt des menschlichen **Rückenmarks** in der Höhe der Lendenanschwellung (zu $^2/_3$ dargestellt). Vergr. 15 : 1.

Das Präparat stammt von einer frischen Leiche ($2^1/_2$ Std. p. m. konserviert).

Die Figur zeigt den grössten Teil des Rückenmarkquerschnittes mit der umgebenden Pia mater. Die markhaltigen Nervenfasern sind dunkelblau, die Kerne rot gefärbt. Man übersieht das Verhalten der markhaltigen Nervenfasern in der grauen und weissen Substanz.

Technik: Müller'sche Flüssigkeit. Weigert-Pal'sche Markscheidenfärbung. Alauncarmin.

Erklärung der Bezeichnungen:

caa — commissura alba anterior.
Cc — Reste des (obliterierten) canalis centralis.
fma — fissura mediana anterior.
gl — äussere Gliahülle.
Gz — Ganglienzellen der Vordersäule.
nd — nucleus dorsalis.
pm — pia mater.
Ra — Radix anterior (vordere Wurzelfasern).
Rp — Radix posterior (hintere Wurzelfasern).
sg — substantia gelatinosa (Rolando).
smp — septum medianum posterius.

Tafel 15. *(medulla oblongata.)*

Hälfte des Querschnitts der menschlichen **medulla oblongata** in der **Olivengegend.** Vergr. 6 : 1.

Das Präparat stammt von der Leiche eines erwachsenen Mannes.

Die Figur giebt ein Uebersichtsbild vom Aufbau der medulla oblongata.

Technik: Müller'sche Flüssigkeit. Weigert-Pal'sche Markscheidenfärbung. Alauncarmin.

Erklärung der Bezeichnungen:

fae — fibrae arciformes externae.
fco — fibrae cerebelloolivares.
frh — fossa rhomboidea.
fs — fasciculus solitarius.
hy — nervus hypoglossus.
nhy — nucleus nervi hypoglossi.
no — nucleus olivaris.
nv — nucleus nervi vagi.
od — oliva dorsalis.
om — oliva medialis.
Pc — Pedunculus cerebelli.
Py — Pyramis.
sra — substantia reticularis alba.
srg — substantia reticularis grisea.
v — nervus vagus.

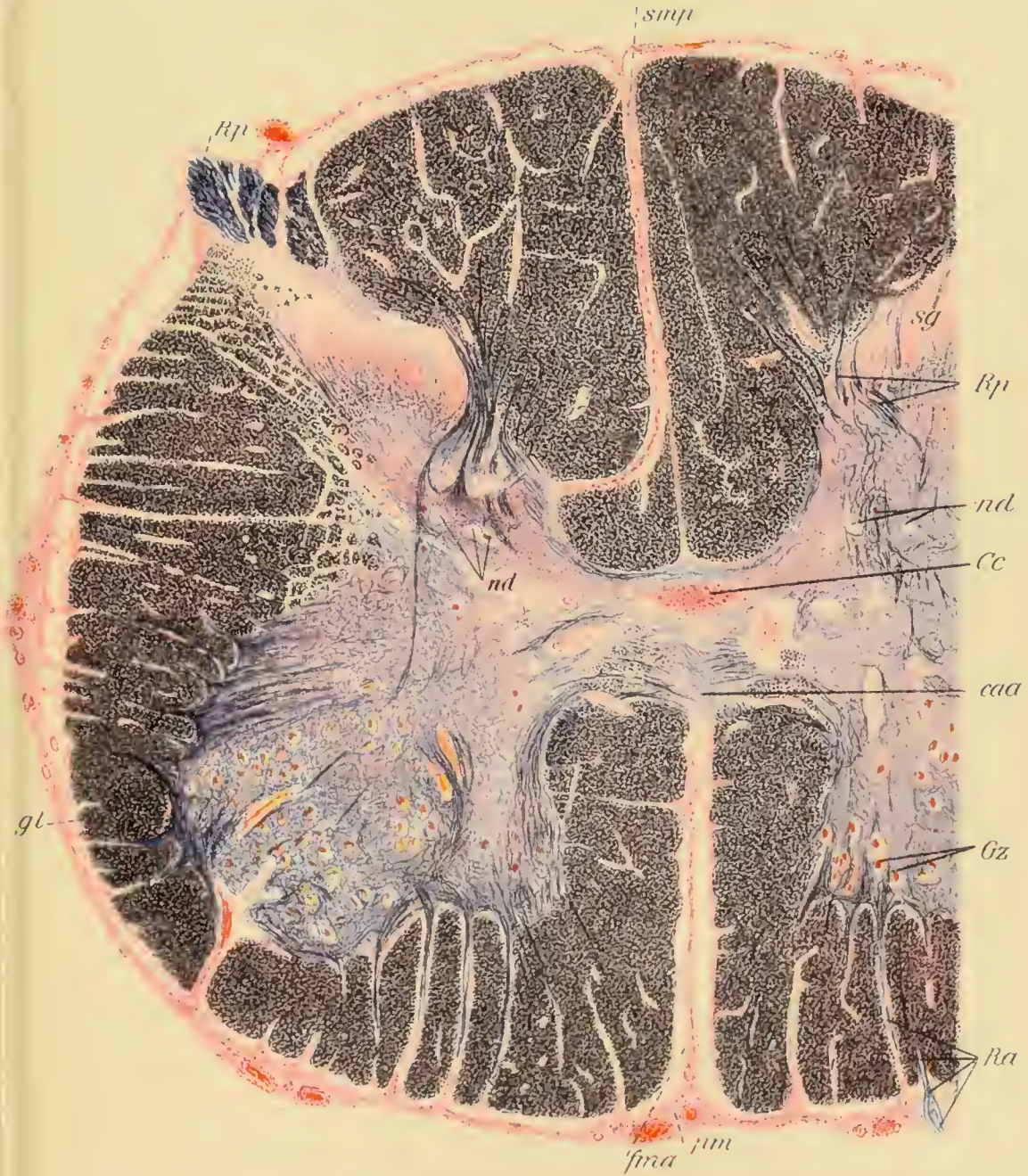

Lith. Anst. F. Reichhold, München

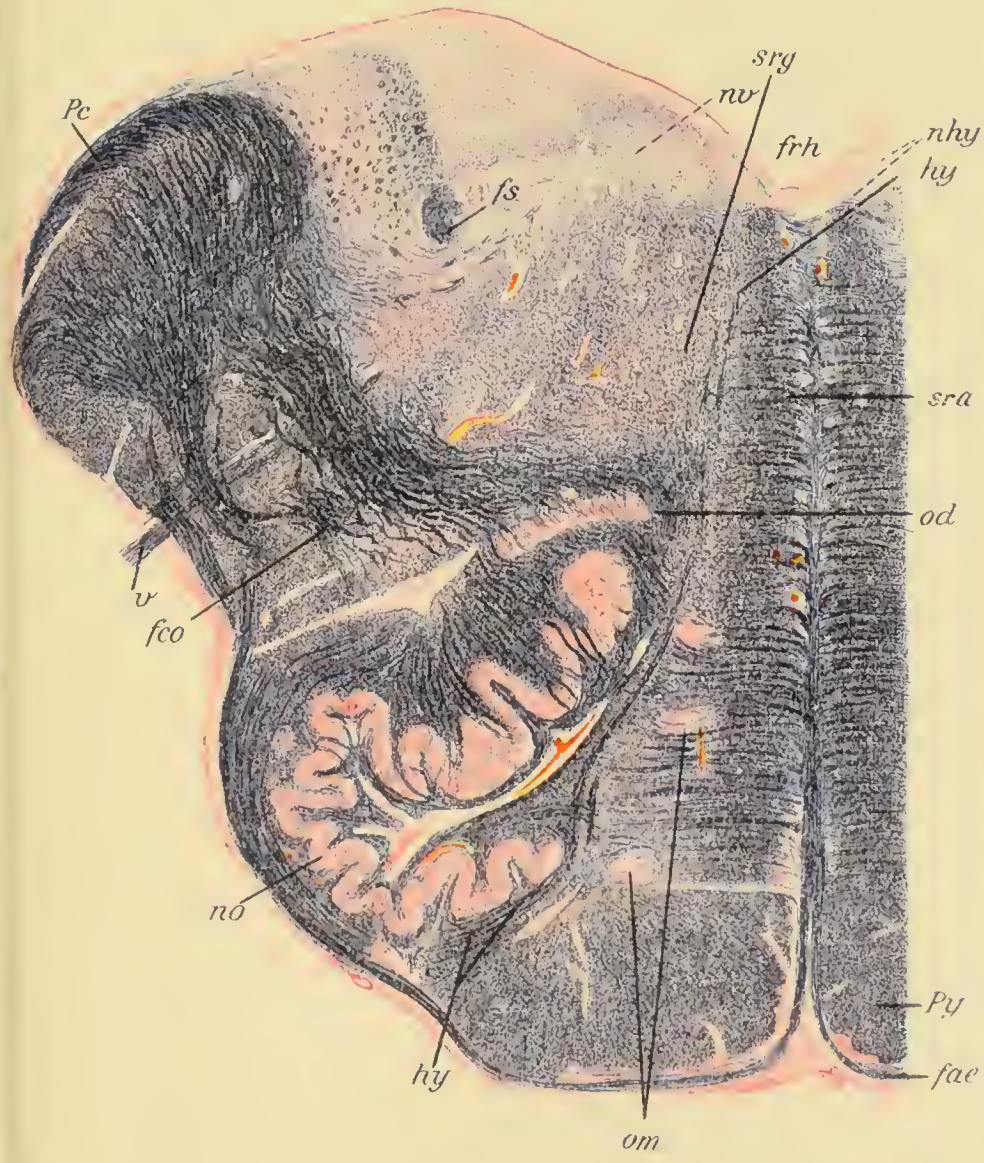

Lith. Anst F. Reichhold, München.

zellen einstrahlen (Reflexcollateralen), teils Collateralen von Strangzellen u. a. In der commissura alba kreuzen sich markhaltige Nervenfasern der entgegengesetzten Rückenmarkshälften.

Die *Neuroglia* des Rückenmarks erscheint in der grauen Substanz in den beiden Haupttypen ihrer Zellen, den Ependymzellen und Astrocyten (Kurz- und Langstrahler). Besondere Anhäufungen von Neuroglia findet man in der Umgebung des *Zentralkanals*,[1]) wo Ependymzellen und konzentrisch angeordnete Astrocyten eine von Nervenzellen völlig und von Nervenfasern fast völlig freie gliöse Masse bilden. Die substantia gelatinosa (Rolandi) dagegen enthält nicht übermässig viel Gliaelemente.

Die *Blutgefässe* des Rückenmarks treten von der pia mater aus in die nervöse Substanz; die stärksten Stämme sind die Aeste der art. spinalis anterior, welche vom Grunde der fissura mediana aus eindringen. Die weisse Substanz ist sehr arm, die graue Substanz ausserordentlich reich an Blutgefässen, namentlich Kapillaren.

Der Bau des Rückenmarks setzt sich mit geringen Modifikationen auf die direkt anstossenden Teile des Gehirns, die medulla oblongata, Brücke, Vierhügelgegend, kurz auf das zentrale Höhlengrau des Gehirns fort, das seinem Baue nach der grauen Substanz des Gehirns fast völlig entspricht.

Die **Kleinhirnrinde** zeigt einen sehr eigenartigen Bau, welcher von dem aller anderen Abschnitte des Gehirns ganz wesentlich abweicht. Um die Markflügel des Kleinhirnlebensbaums, die aus markhaltigen Nervenfasern mit Langstrahlern bestehen, legt sich die eigentliche Rinde, welche aus zwei, schon makroskopisch, durch ihre Färbung unterscheidbare Schichten zerfällt, die (innere) *Körnerschicht* (rostfarbene Schicht) und die (äussere) *graue* oder *moleculäre*[2]) Schicht.

---

[1]) Bezw. an Stelle seiner Reste, falls derselbe, wie das sehr häufig ist, obliteriet ist.

[2]) Mit dem wenig passenden Namen „moleculär" wird in der Histologie von alters her eine Struktur bezeichnet, deren Bau mit den früheren Hilfsmitteln nicht näher zu bestimmen war. Meist wird noch eine mittlere oder gangliöse Lage unterschieden.

Tafel 16. *(Kleinhirn und Herz.)*

Figur 1. Teil eines Durchschnitts des **menschlichen Kleinhirns.** Vergr. 20 : 1.

Die Figur giebt ein Uebersichtsbild des Baues des Kleinhirns. Technik: Müller'sche Flüssigkeit. Carminsaures Natron.

Erklärung der Bezeichnungen:

bg = Blutgefässe der Pia mater.
lm = lamina medullaris.
stc = stratum cinereum.
stgr = stratum granulosum.
stc = stratum cinereum.

Figur 2. Teil des Durchschnitts eines **Papillarmuskels** des menschlichen Herzens.

Das Präparat stammt von einem Hingerichteten.

Die Figur giebt ein Uebersichtsbild vom Bau der Herzwand. Vergr. 125 : 1.

Technik: Müller'sche Flüssigkeit. Haematoxylin-Eosin.

Erklärung der Bezeichnungen:

bdg = intermuskuläres Bindegewebe.
en = Endothel.
end = Endocard.
my = Myocard.

Die Kleinhirnrinde wird wie das Höhlengrau von Nervenzellen, Nervenfasern und Neuroglia gebildet.

Am einfachsten ist das Verhalten der *Nervenfasern*, welche grösstenteils markhaltig sind. Nur in der Molecularlage treten die markhaltigen Fasern zurück, da in der äussern Zone derselben alle Fasern ihr Mark verlieren. Noch in der Körnerschicht bilden die markhaltigen Fasern eine dichte, die Ganglienzellen umspinnende Lage. An der Grenze gegen die Molecularlage findet man eine stärkere Lage horizontaler Fasern, die von dort aus sich noch eine Strecke weit markhaltig in die Molecularschicht hinein erstrecken. Die markhaltigen Fasern der Kleinhirnrinde sind teils die Neuriten der Purkinjeschen Zellen (s. u. p. 89), teils Fasern vom Hirnstamm, die durch die Kleinhirnstiele eintreten und im Kleinhirn enden.

Fig. 1.

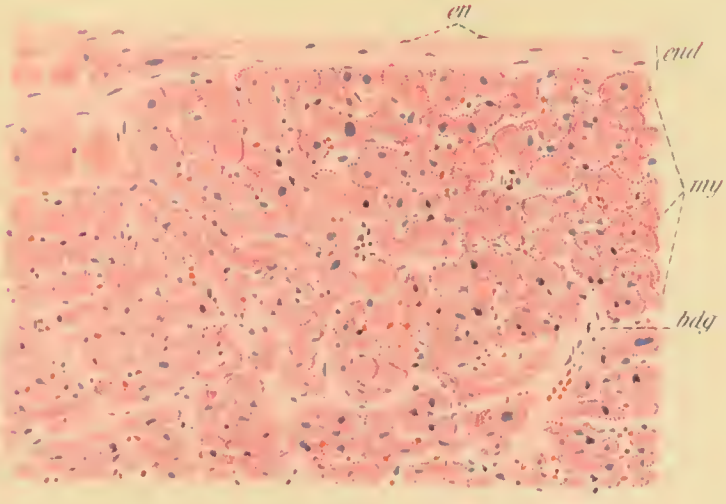

Fig. 2.

Die *Nervenzellen* der Kleinhirnrinde zeigen die denkbar grössten Mannigfaltigkeiten in Bezug auf Grösse und Gestalt. Die eigenartigste Zellform des Kleinhirns und zugleich die grösste stellen die *Purkinjeschen* Zellen

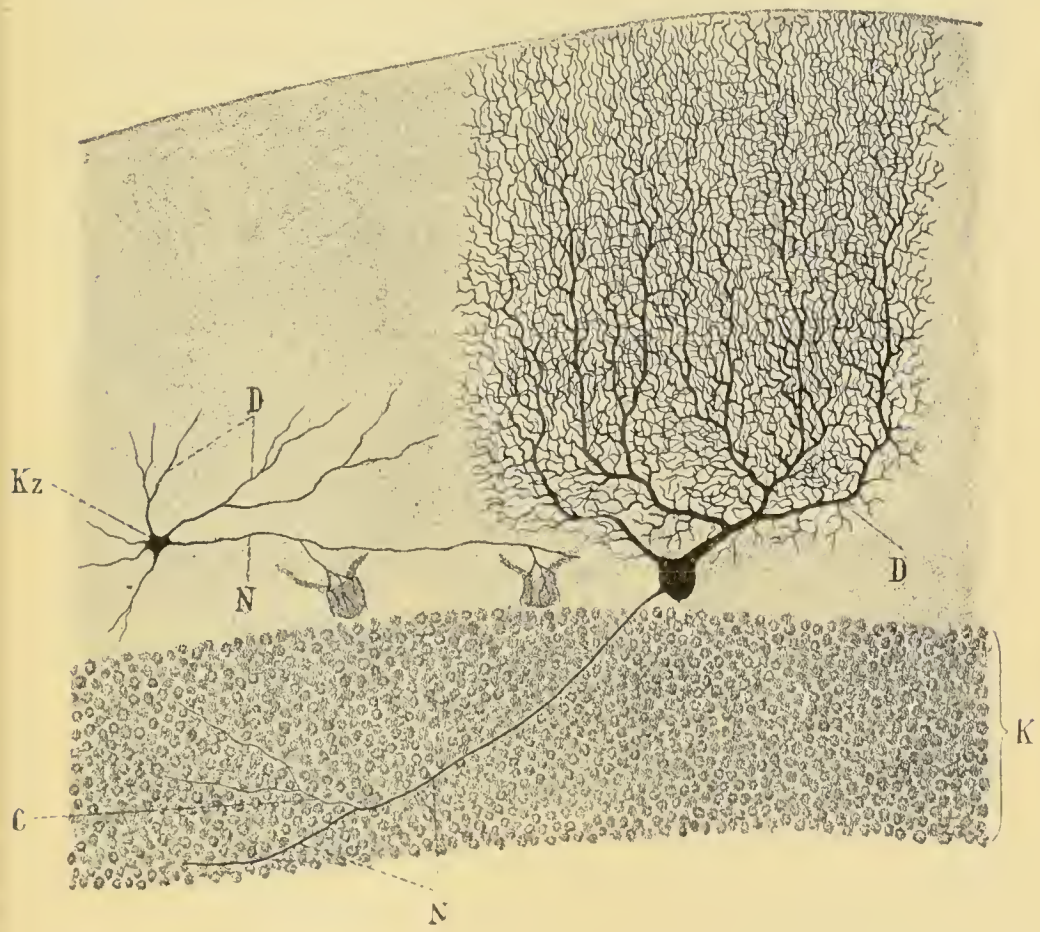

Figur 30. Teil eines Durchschnittes der nach der Golgischen Methode behandelten Kleinhirnrinde des Menschen. Vergr. 100 : 1.

Die Figur ist aus zwei Präparaten kombiniert: rechts eine Purkinje'sche Zelle, links eine Korbzelle (Nervenfortsatz der letzteren und Leiber der beiden Purkinje'schen Zellen sind etwas schematisiert).

Erklärung der Bezeichnungen:

C = Collateralen.	*K* = Körnerschicht.
D = Dendriten.	*N* = Neuriten.

dar. Sie liegen mit ihren Körpern an der Grenze der Körner und Molecularschicht (gangliöse Schicht) aber noch in letzterer selbst in stets einfacher Lage. Ihre Dendriten, meist zwei an der Zahl, verästeln sich nach Gestalt eines Spalierobststockes in äusserst feine und dichte Zweige, welche die ganze Dicke der Molecurlage durchsetzen, also bis an die Oberfläche der ganzen Rinde reichen. Die Dendriten gehen an der Oberfläche der Windungen in spitzem Winkel vom Zelleib ab, gegen die Basis derselben hin wird der Winkel allmählich stumpfer, um an der Wurzel der Windung fast nach entgegengesetzten Richtungen auszustrahlen.

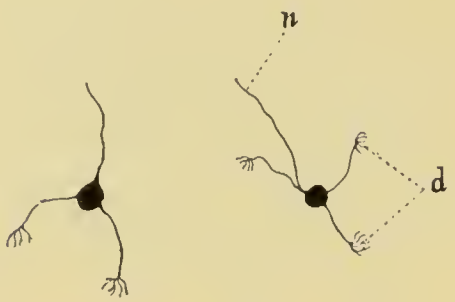

Figur 31. Zwei kleine Körnerzellen des menschlichen Kleinhirns, nach der Golgi'schen Methode behandelt. Vergr. 330 : 1.

Erklärung der Bezeichnungen:
d = Dendriten.
n = Neurit.

Die Neuriten der Purkinjeschen Zellen gehen durch die Körnerschicht, wo sie rückläufige Collateralen abgeben, als markhaltige Nervenfasern in die Marksubstanz, deren Fasern sie sich beimengen.

Ausser den Purkinjeschen Zellen und ihren Verästelungen enthält die Moleculärlage des Kleinhirns noch zwei andere Zellformen, zwischen denen es wahrscheinlich Uebergänge giebt. Sie werden als *Korbzellen* und als *kleine Rindenzellen* bezeichnet. Beide sind ziemlich kleine multipolare Ganglienzellen. Die Korbzellen haben einen langen Neuriten, der bogenförmig der Körner-Moleculargrenze parallel in der Höhe des Abgangs der Dendriten vom Zellkörper entlangzieht und die Leiber der Purkinjeschen Zellen mit ihren Endbäumchen korbartig umspinnt.

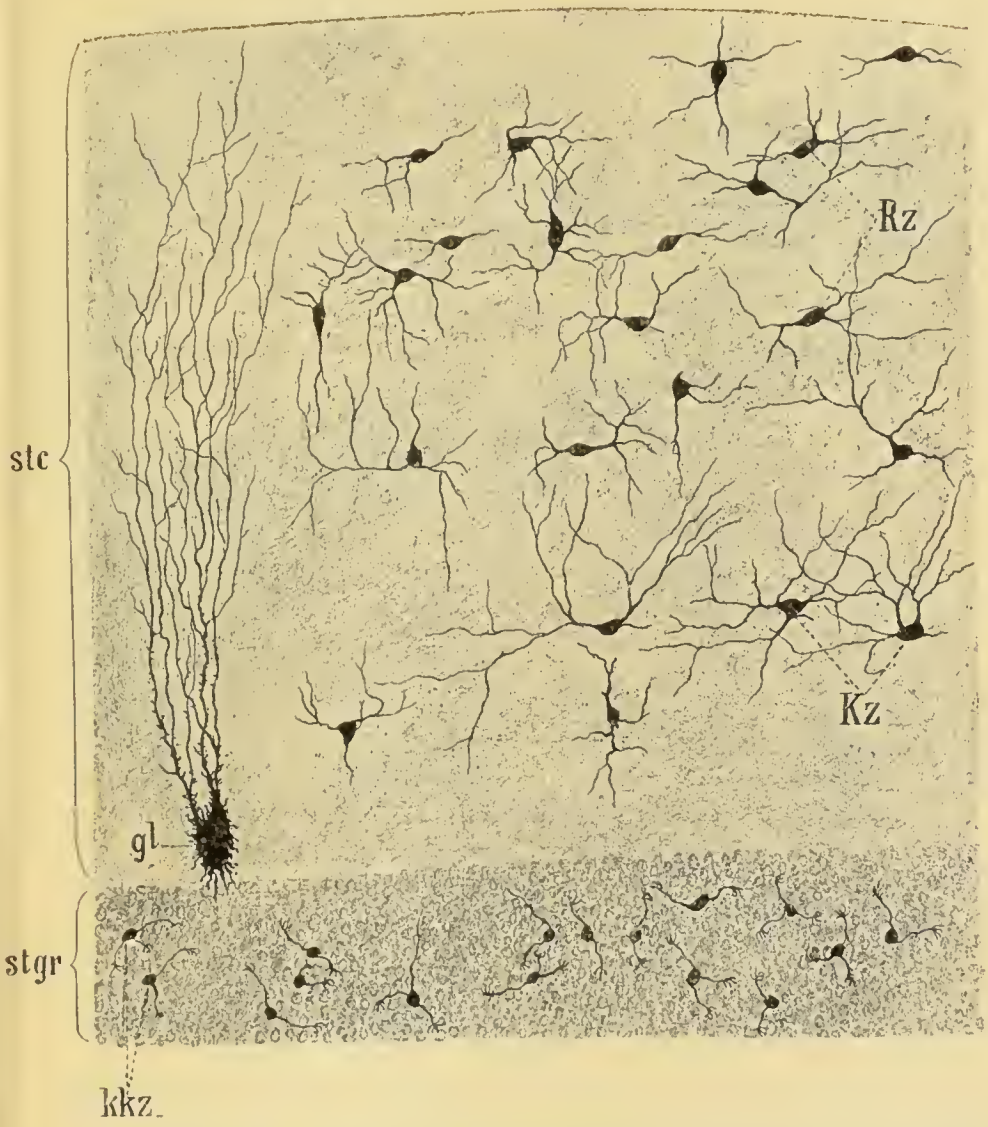

Figur 32. Teil eines Durchschnittes der nach der Golgischen Methode behandelten Kleinhirnrinde des Menschen. Vergr. 140 : 1.

Die Figur zeigt in der Körnerschicht die kleinen Körnerzellen, in der grauen Rindenschicht teils die kleinen Zellen derselben, teils Korbzellen.

Erklärung der Bezeichnungen:

gl = Gliazelle des stratum cinereum.
Kz = Korbzelle.
kkz = kleine Körnerzellen.
Rz = kleine Rindenzellen.
stc = stratum cinereum.
stg = stratum granulosum.

Tafel 17. *(Kleinhirn, sympathisches Ganglion.)*

Figur 1. Teil eines Durchschnitts durch den Lebensbaum des Kleinhirns. Vergr. 30 : 1.

Die Figur zeigt die Schichtung des Kleinhirns und die Verteilung der markhaltigen Nervenfasern.

Technik: Weigert'sche Markscheidenfärbung.

Erklärung der Bezeichnungen:

bg — Blutgefässe.
lm — lamina medullaris (Markblättchen).
stc — stratum cinereum.
stg — stratum gangliosum.
stgr — stratum granulosum.

Figur 2. Durchschnitt durch ein kleines sympathisches Ganglion.

Das Präparat stammt von einem Hingerichteten.

Die Figur zeigt ein ganzes von bindegewebiger Hülle umgebenes kleines Ganglion mit zutretenden Nerven aus der Nachbarschaft der Samenblase. Die Ganglienzellen, von kernhaltigen Hüllen umgeben, haben zum Teil zwei, selbst drei Kerne.

Technik: Zenker'sche Lösung, Haematoxylin-Eosin.

Erklärung der Bezeichnungen:

Bdg — bindegewebige Hülle.
Gz — Ganglienzellen.
N — zutretende marklose Nervenfasern im Längsschnitt.
N_1 — marklose Nervenfasern im Querschnitt.

Die in der ganzen Molecularlage verteilten kleinen Rindenzellen haben kurze Dendriten; ihre Neuriten haben keine (?) Beziehungen zu den Leibern der Purkinjeschen Zellen.

Die *Körnerschicht* enthält kleine Ganglienzellen, welche grosse Kerne und kleine Zelleiber haben und den übrigen Nervenzellen sehr wenig ähnlich sind[1]). Sie sind multipolar mit wenigen, eigentümlich krallenartig endigenden Dendriten. Ihre Neuriten gehen senkrecht in die Höhe in die graue Molecularlage, wo sie sich

[1]) Auch die *Kerne* dieser Zellen weichen von denen anderer Ganglienzellen ab. Aehnlich den Körnerzellen des Kleinhirns sind die sog. inneren Körnerzellen der Netzhaut (s. u. p. 228).

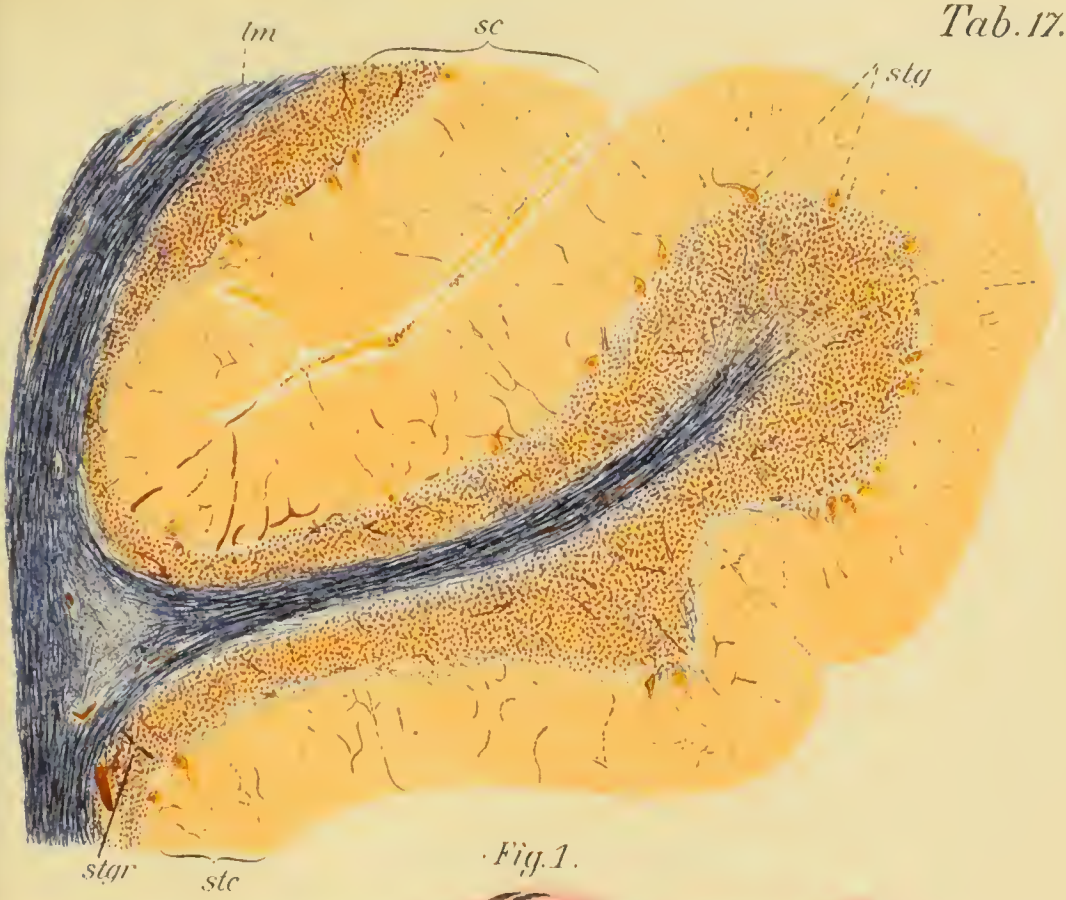

Fig. 1.

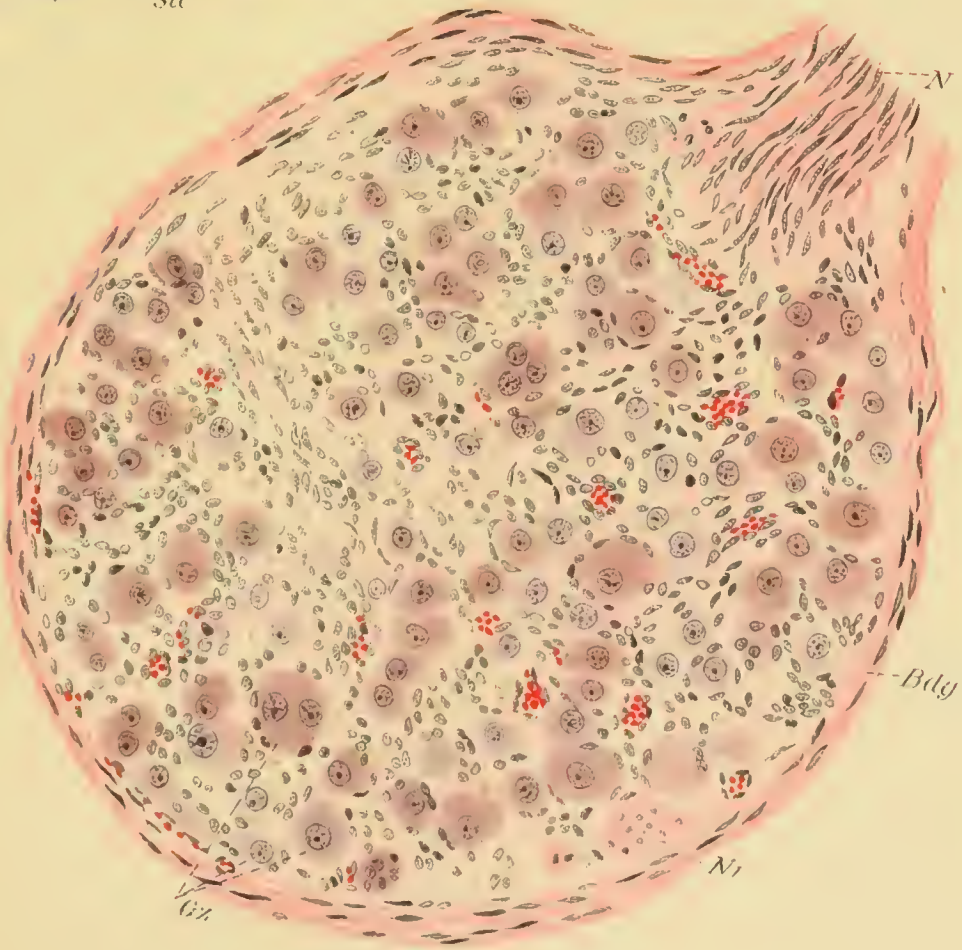

Fig. 2.

T-förmig teilen und parallel der Kleinhirnoberfläche (unverästelt ?) weiterziehen, durch das Astwerk der Purkinjeschen Zellen hindurchlaufend.

Ausser den gewöhnlichen kleinen Körnerzellen giebt es auch sog. *grosse* Körnerzellen, welche zu den Nervenzellen des II. Typs (Golgische Zellen s. ob. p. 59) gehören. Weder die Neuriten der kleinen Zellen der grauen Rindenschicht noch die der Körnerschicht gehen in markhaltige Nervenfasern über.

Was die *Neuroglia* des Kleinhirns betrifft, so finden sich in der weissen Substanz hauptsächlich Langstrahler, in der Körnerschicht Kurzstrahler, in der Molecularlage modifizierte Kurzstrahler, deren Zellkörper sich in der Gegend der Leiber der Purkinjeschen Zellen findet und deren Ausläufer gegen die Oberfläche der Rinde ausstrahlen.

Während die Kleinhirnrinde durchweg genau den gleichen Bau zeigt, ist die **Grosshirnrinde** in den verschiedenen Regionen etwas verschieden zusammengesetzt, zeigt jedoch einen nicht so komplizierten Bau wie die Kleinhirnrinde, vor allem lässt sie keine Unterabteilungen erkennen.

Im allgemeinen ist die Grosshirnrinde durch das Vorkommen einer Nervenzellform charakterisiert, der *Pyramidenzellen*. Auch die übrigen in der Grosshirnrinde vorkommenden Ganglienzellen sind nichts anderes als modifizierte Pyramidenzellen, so dass die Grosshirnrinde im Gegensatz zum Kleinhirn nur *eine* wesentliche Zellart enthält.

Die Pyramidenzellen haben drei Hauptdendriten, welche von den Ecken des spitzpyramidenförmigen Körpers ausgehen. Der Zelleib steht mit seiner Längsaxe senkrecht zur Oberfläche der Windung. In seiner direkten Verlängerung gegen die Rinde hin läuft der Haupt-Dendrit, welcher zugleich der längste ist. Die drei Dendriten zeigen reichliche Verästelungen, doch nicht entfernt so stark, wie die der Purkinjeschen Zellen.

Der Neurit der Pyramidenzellen geht von der Basis der Pyramide aus und läuft, Collateralen ab-

gebend, in eine markhaltige Nervenfaser der weissen Substanz über.

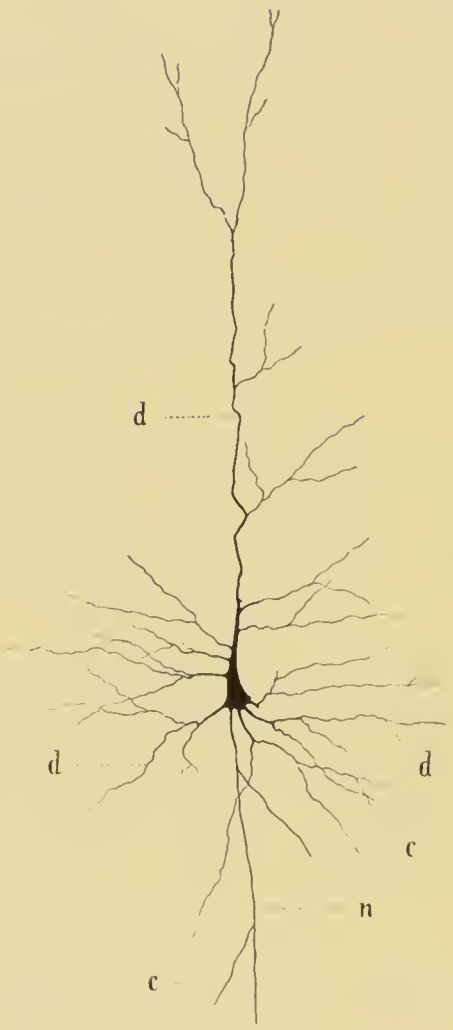

Figur 33. Eine Pyramidenzelle der Grosshirnrinde des Menschen. Vergr. 90 : 1.

Erklärung der Bezeichnungen:
c = Collateralen. *d* = Dendriten.
n = Neurit.

Die Pyramidenzellen kommen in typischer Form nur in den mittleren Lagen der Grosshirnrinde vor und zwar die grössten[1]) (Körper bis 30 μ gross) in den tieferen Schichten der mittleren Lage. Man unterscheidet daher auch die Schicht der kleinen und die der grossen Pyramidenzellen. In der vorwiegend aus Gliaelementen bestehenden äussersten Lage der Grosshirnrinde giebt es nur kleinere, Nervenzellen ähnliche Zellen, die vielleicht ebenfalls Gliazellen sind. In den tiefsten Lagen der Rinde unterhalb der grossen Pyramidenzellen liegen

[1]) Die gelegentlich in einzelnen Abschnitten des Grosshirn vorkommenden besonders grossen Pyramidenzellen werden auch als Riesenpyramiden bezeichnet.

wieder etwas kleinere Zellen, welche in der Form den Uebergang von Pyramidenzellen zu unregelmässigen multipolaren Zellen bilden; besonders ist an ihnen der aufsteigende Dendrit schlecht oder gar nicht entwickelt (sog. polymorphe Zellen, s. p. 97). Ausserdem findet man in der Grosshirnrinde Ganglienzellen des II. Typs (Golgische Zellen).

Man unterscheidet auch nach dem Vorkommen der Ganglienzellen folgende Schichten der Grosshirnrinde: oberflächliche Gliaschicht, Schicht der kleinen Pyramidenzellen, Schicht der grossen Pyramidenzellen, Schicht der polymorphen Zellen; dann folgt die weisse Substanz (s. p. 97).

Die *Nervenfasern* der Grosshirnrinde strahlen radiär von der Marksubstanz in die Rinde aus. Es sind erstlich die Wurzelfasern der grossen und kleinen Pyramidenzellen, zweitens in die Rinde ausstrahlende und dort endende Fasern unbekannter Herkunft, drittens die Tangentialfasern der Grosshirnrinde. Letztere verlaufen als feinste Fasern teils dicht unter der Oberfläche der Hirnwindung in der äusseren Glialage, teils in verschiedenen Ebenen der Oberfläche parallel, besonders häufig in stärkerem Masse in der Mitte zwischen Oberfläche und weisser Substanz (den Vic d'Azyrschen oder Gennarischen Streifen bildend). (S. Taf. 18.)

Die Neurogliaelemente der Grosshirnrinde zeigen keine Besonderheiten; die weisse Substanz enthält vorzugsweise Langstrahler, die graue Kurzstrahler.

Die *Blutgefässe* des Gehirns bilden ähnlich wie im Rückenmark hauptsächlich in der grauen Substanz Kapillarnetze.

Die *plexus choriodei* der Hirnhöhlen enthalten reichlich Blutgefässe, welche einen Ueberzug von epithelialen kubischen Zellen haben. Letztere sind die *unveränderten* Reste der ursprünglichen epithelialen Hirnrohrdecke, da es an diesen Stellen weder zur Entwicklung von nervöser Substanz, noch von Glia kommt. Die Zellen enthalten gewöhnlich gelbliches Pigment. (s. p. 98)

Die *Lymphgefässe* des Zentralnervensystems laufen

Tafel 18. *(Grosshirnrinde, Tastkörperchen.)*

Figur 1. Teil eines senkrecht zur Oberfläche gerichteten Durchschnitts der **Grosshirnrinde** des Menschen. Vergr. 20 : 1.

Die Figur zeigt den Durchschnitt der ganzen grauen Substanz und des angrenzenden Teiles der Marksubstanz. Es sind die markhaltigen Nervenfasern gefärbt.
Technik: Müller'sche Flüssigkeit. Weigert'sche Markscheidenfärbung.

Erklärung der Bezeichnungen:

atf = äussere Tangentialfasern.
intf = innere Tangentialfasern.
M = Marksubstanz (weisse Substanz).
R = Rinde (graue Substanz).

Figur 2. Längsschnitt einer Coriumpapille mit **Tastkörperchen.** Vergr. 340 : 1.

(Präparat von Professor Kallius-Göttingen.)

Die Figur zeigt eine Coriumpapille (ohne die begrenzende Epidermis) mit einem Tastkörperchen. Der zutretende Nerv und seine Ausbreitung im Tastkörperchen sind blau gefärbt.
Technik: Vitale Methylenblaufärbung. Alauncarmin.

Erklärung der Bezeichnungen:

nf = Nervenfaser.

Figur 34. Teil eines senkrechten Durchschnittes einer nach der Golgi'schen Methode behandelten Grosshirnrinde des Menschen. Vergr. 70 : 1.

Die Figur zeigt die Anordnung der verschiedenen Zellarten der Grosshirnrinde.

Erklärung der Bezeichnungen:

gP = Schicht der grossen Pyramidenzellen.
kP = Schicht der kleinen Pyramidenzellen.
pZ = Schicht der polymorphen Zellen.

meistens perivasculär und beginnen mit pericellulären Räumen. Grössere Lymphgefässe liegen unter der weichen und harten Hirnhaut (subarachnoidale und subdurale Räume).

Die *Häute* des Zentralnervensystems sind bindegewebiger Natur und zwar besteht die dura mater aus geformtem, Pia und Arachnoïdea mehr aus lockerem und zugleich blutgefässreichem Bindegewebe.

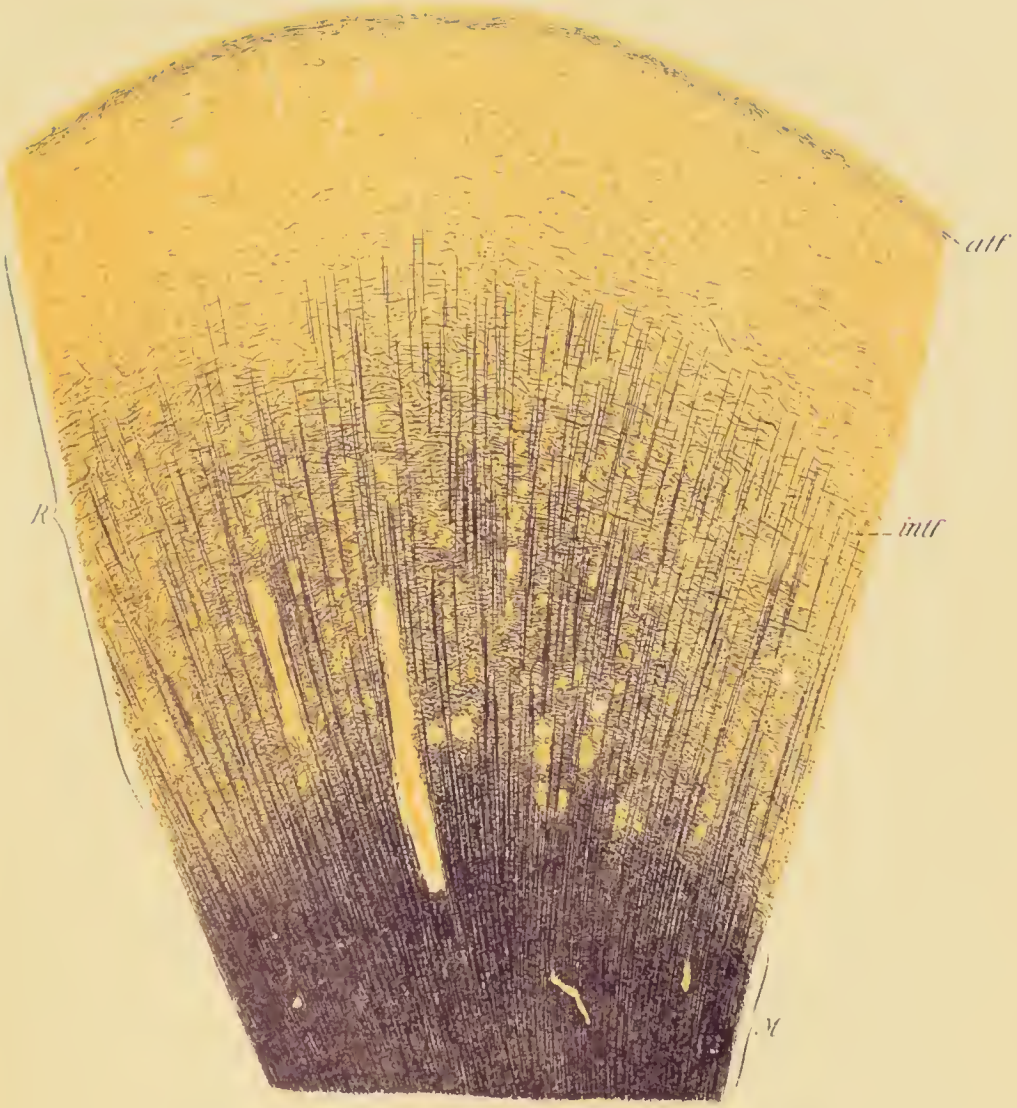

Fig. 1.

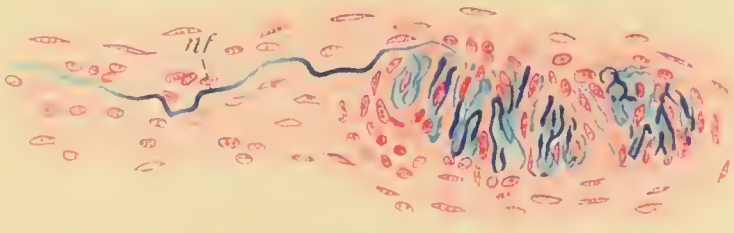

Fig. 2.

Lith. Anst F. Reichhold, München

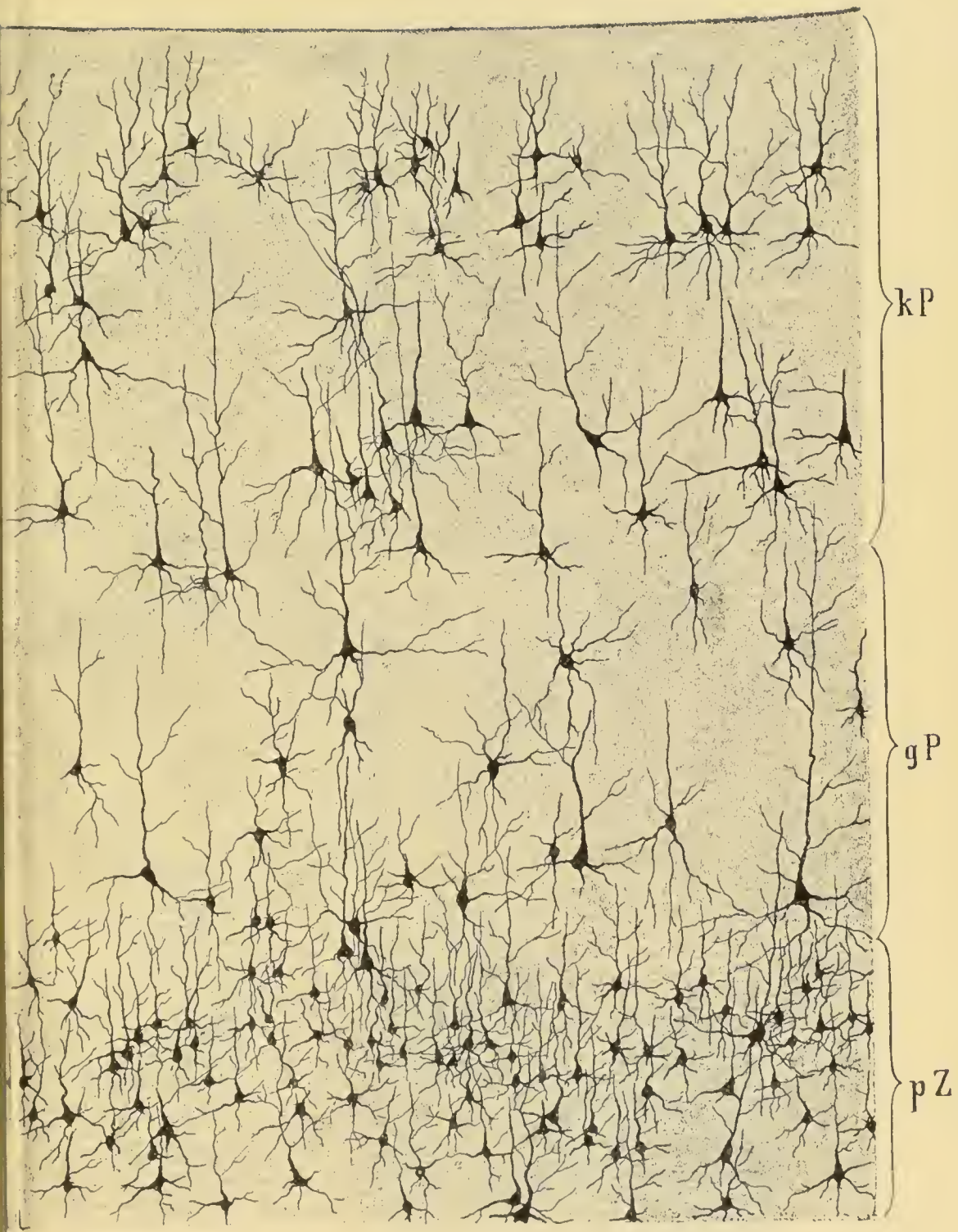

Fig. 34.

Tafel 19. *(Peripherischer Nerv.)*

Figur 1. Querschnitt eines peripherischen Nerven des Menschen. Vergr. 27 : 1.

Das Präparat stammt von einem Hingerichteten.

Die Figur giebt ein Uebersichtsbild eines peripherischen Nerven mit seinen bindegewebigen Hüllen.

Technik: Müller'sche Flüssigkeit. Pikrinsäure-Säurefuchsin nach van Gieson.

Erklärung der Bezeichnungen:

bg = Blutgefässe.
en = Endoneurium.
epn = Epineurium.
pn = Perineurium.

Figur 2. Teil von Figur 1 bei stärkerer Vergrösserung. Vergr. 280 : 1.

Die Figur zeigt Querschnitte sehr verschieden starker Nervenfasern (Axencylinder rot, Markscheide gelb) innerhalb des Endoneurium.

Erklärung der Bezeichnungen:

a = Axencylinder.
en = Endoneurium.
ma = Markscheide.

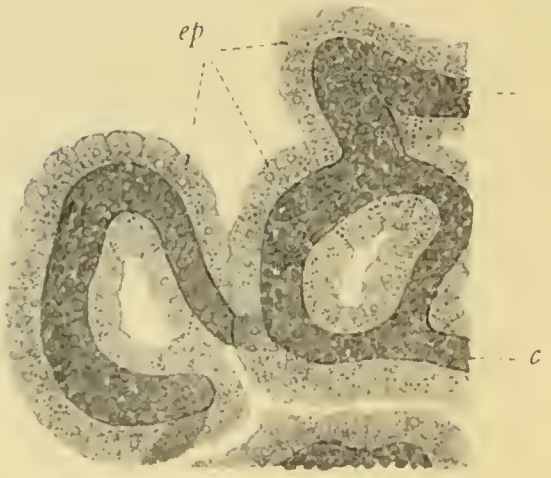

Figur 35.

Stück des plexus chorioidens aus dem Seitenventikel eines menschlichen Gehirns, frisch untersucht.

Vergr. 250 : 1.

Erklärung der Bezeichnungen:

c = Capillaren.
ep = Epithel.

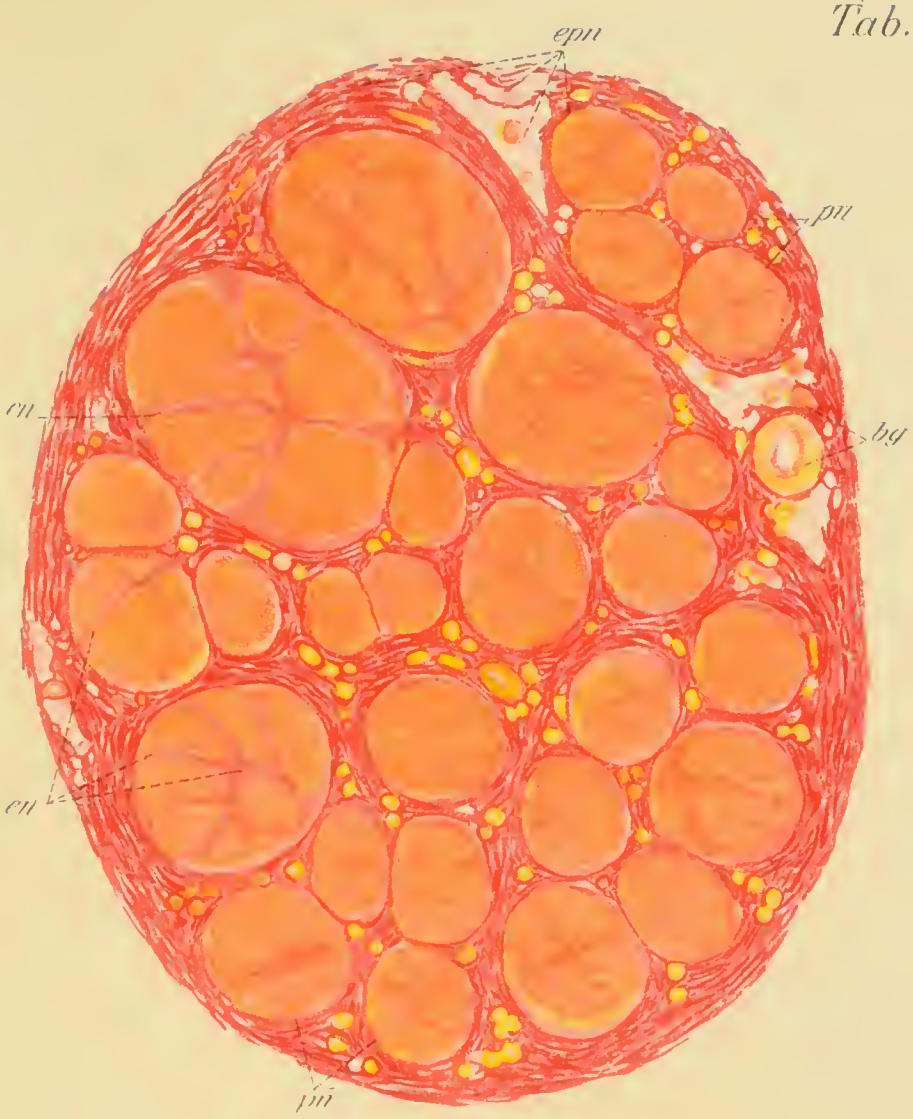

Fig. 1.

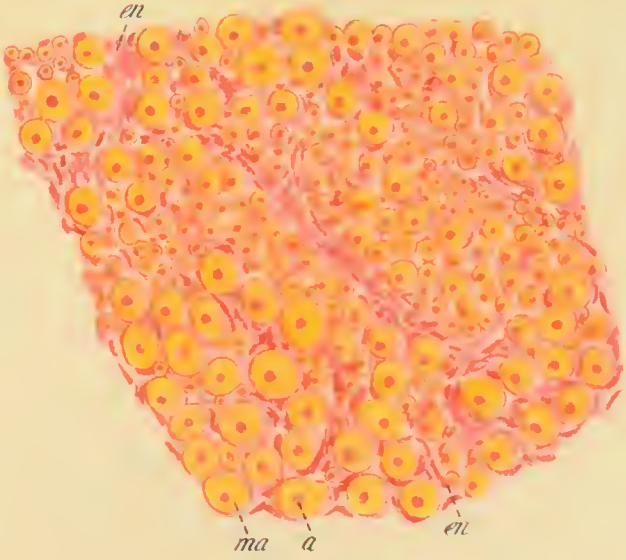

Fig. 2.

Die *Hypophysis* besteht ihrer Entwicklung nach aus dem hinteren cerebralen Abschnitt des Infundibulum, der wahrscheinlich keine eigentlich nervöse Substanz enthält[1]) und dem grösseren vorderen epithelialen Teil, welchen solide Zellstränge[2]) bilden. Letzere werden von dicht gelegenen Kapillaren umgeben.

Die *Epiphysis* (Zirbel) ist ein ganz rudimentärer Hirnabschnitt, welcher kleine Kalkkonkretionen, sog. Hirnsand, enthält.

2. Das peripherische Nervensystem.

a) *Die peripherischen* Nerven.

Jeder peripherische Nerv besteht aus einer — wechselnden Zahl — einzelner *Nervenbündel* d. h. cylindrischer Stränge, welche aus Gruppen von markhaltigen Nervenfasern bestehen. Jedes einzelne Nervenbündel — die Grösse derselben schwankt ausserordentlich, selbst in demselben Nervenquerschnitt — wird von einer Hülle festen Bindegewebes mit elastischen Fasern, dem *Perineurium* umgeben.

Vom Perineurium aus gehen in das Innere des Nervenbündels Fortsätze, *Endoneurium* genannt, welche ein unregelmässiges Netzwerk bilden und meist wenig regelmässig gestaltete sekundäre Bündel bilden. Jede einzelne Nervenfaser erhält vom Endoneurium aus eine feine Scheide die sog. *Henlesche Fibrillenscheide.*

In den Nervenbündeln verlaufen fast alle Fasern in der Längsrichtung der Nerven mit Ausnahme der Stellen, wo Aeste abgegeben werden oder Kommunikationen der Bündel stattfinden.

Jeder grössere Nerv besteht aus einer Summe von Nervenbündeln, welche durch mehr lockeres, häufig auch fetthaltiges Bindegewebe zusammengehalten werden, das auch den ganzen Nerven aussen umhüllt, *Epineurium* genannt.

---

[1]) Ob im cerebralen Abschnitt der Hypophyse Ganglienzellen vorkommen, ist fraglich.

[2]) Einzelne Stränge sind hohl und scheinen ähnlich wie die Schilddrüse eine innere Sekretion zu besitzen.

Tafel 20. *(Peripherische Ganglien.)*

Figur 1. Durchschnitt durch das **Ganglion cervicale supremum nervi sympathici** des Menschen. Vergr. 26 : 1.

Das Präparat stammt von einem Hingerichteten.

Die Figur zeigt ein Uebersichtsbild eines sympathischen Ganglion mit zahlreichen typischen sympathischen Ganglienzellen, vielen dunkelgefärbten, meist sehr feinen markhaltigen Nervenfasern (die zahlreichen marklosen Fasern sind wegen der Schwäche der Vergrösserung nicht sichtbar vergl. Figur 2, Tafel 17).

Technik: Müller'sche Flüssigkeit, Markscheidenfärbung nach Weigert-Pal, Alauncarmin.

Erklärung der Bezeichnungen:

cf = capsula fibrosa.
gz = Ganglienzellen.
mn = Markhaltige Nervenfasern.

Figur 2. Durchschnitt durch ein **Spinalganglion** des Menschen. Vergr. 12 : 1.

Das Präparat stammt von einer frischen Leiche ($2^1/_2$ p. m. konserviert).

Die Figur zeigt beide Rückenmarkswurzeln von der Dura mater umhüllt; die motorische in zwei grossen Bündeln, die Fasern der sensiblen im Ganglion zerstreut.

Technik: wie Figur 1.

Erklärung der Bezeichnungen:

dm = Dura mater.
F = Fettgewebe.
frs = Fasern der sensiblen Wurzel.
Gz = Ganglienzellen.
rm = motorische Wurzel.

Die sympathischen Nerven haben neben einer wechselnden Zahl meist feiner markhaltiger Fasern zahlreiche marklose.

b) *Die peripherischen* (cerebrospinalen und sympathischen) **Ganglien.**

Dieselben kommen in allen Grössenabstufungen vor, von zerstreuten Ganglienzellen der Zunge, Nebenniere u. a. O. und bis zu den kleinen Ganglien des Darmes und den grossen Komplexen der Spinal- und grossen sympathischen Ganglien.

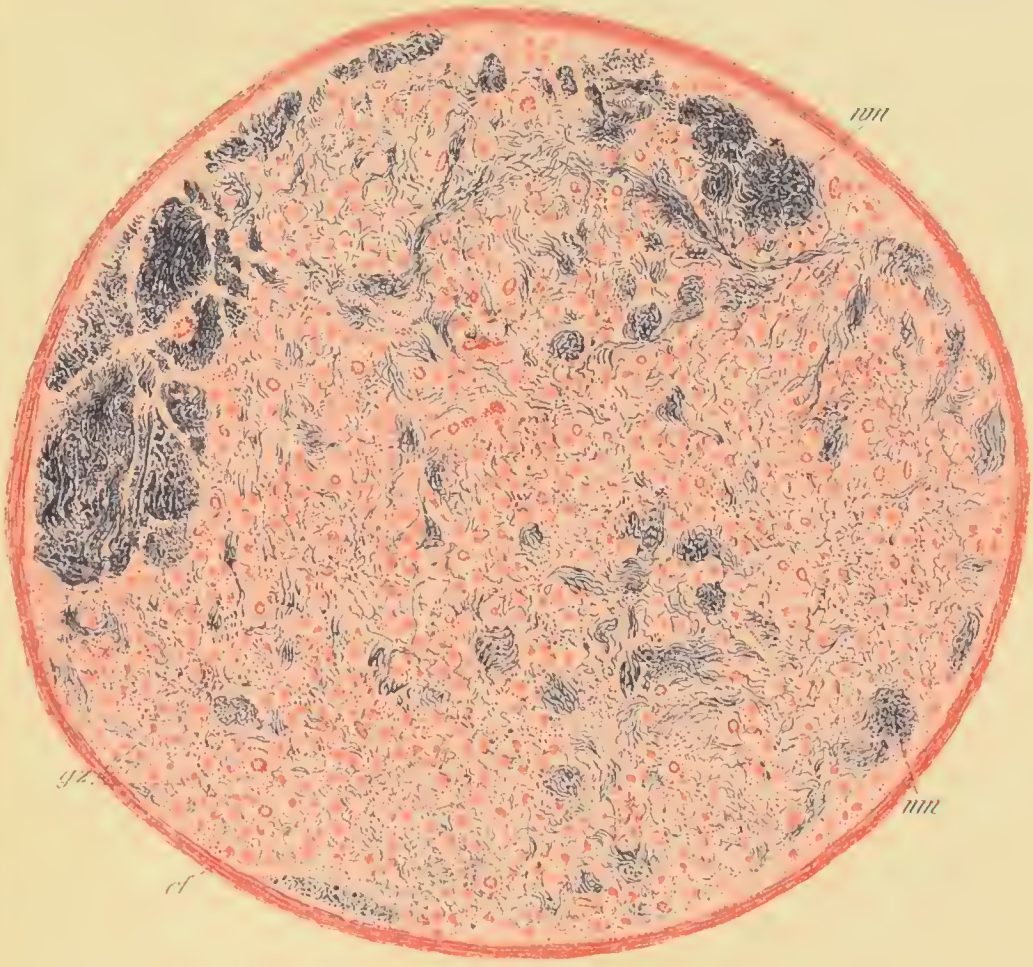

Fig. 1.

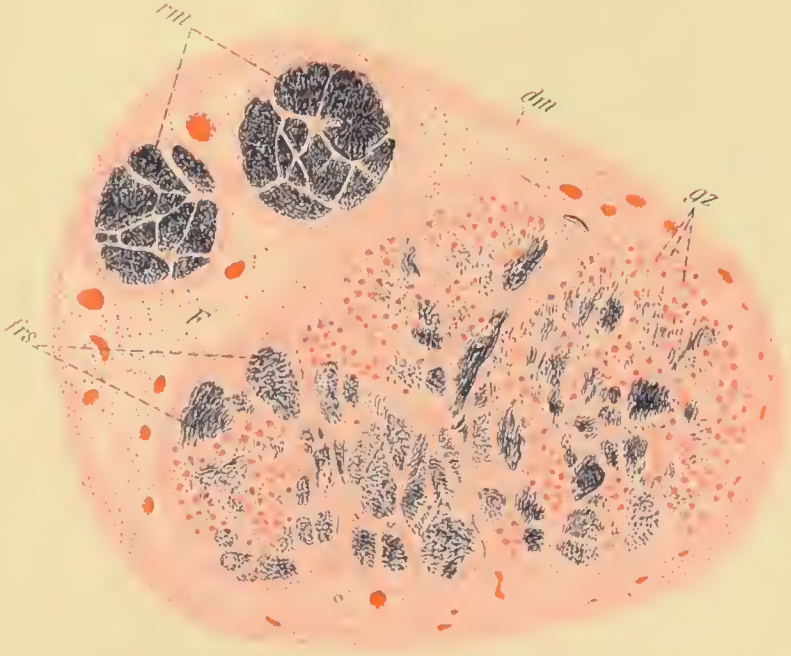

Fig. 2.

Die *Spinalganglien* und die ihnen entsprechenden Ganglien, wie das Ganglion semilunare (Gasserii) u. a. besitzen als Hauptbestandteil die *grossen kugligen* unipolaren *Ganglienzellen* (s. ob. p. 61). Jede derselben wird von einer bindegewebigen kernhaltigen Hülle oder Kapsel umgeben, welche dem Zelleib dicht anliegt (siehe Tafel 7, Figur 3—5). Die dorsalen sensiblen Rückenmarkswurzeln in deren Verlauf diese Zellen eingeschaltet sind, nehmen aus den Spinalganglienzellen ihren Ursprung und senden den einen Ausläufer (die Zellen sind ursprünglich bipolar) zentralwärts in das Rückenmark, den anderen peripherwärts.

Die Zahl der Ganglienzellen der Spinalganglien ist jedoch viel grösser als die der eintretenden sensiblen Wurzelfasern. Es giebt nämlich in den Spinalganglien noch eine *zweite Form von Zellen*, deren Neurit nicht in die dorsale Wurzel übergeht, sondern sich bald nach dem Austritt aus dem Ganglion vielfach verästelt und in den Kapseln der übrigen Zellen endigt. Auch plexusbildende sympathische Nervenfasern finden sich in den Spinalganglien.

Die *sympathischen Ganglien* enthalten die oben beschriebenen (p. 61) Zellformen, deren Elemente oft mehrkernig sind. Die Zellen der sympathischen Ganglien haben eine ähnliche bindegewebige kernhaltige Kapsel, wie die der Spinalganglien. Die Fortsätze (Dendriten wie Neuriten) durchbohren dieselbe. Die Mehrzahl ist motorisch; ihre Neuriten gehen in marklose Fasern für die glatten Muskelzellen über. Eine andere Zellform der sympathischen Ganglien besitzt sehr lange Dendriten, die bis in benachbarte Ganglien laufen. Sie sind sensibler Natur. Ihr Neurit erhält nach einiger Zeit seines Verlaufes eine (schwache) Markscheide. Die Fasern der sympathischen Ganglien sind z. T. auch (markhaltige) cerebrospinale, welche die Ganglien nur passieren.

c) Die **Nervenendigungen.**

Die Nervenendigungen lassen sich ziemlich scharf in solche *motorischer* und *sensibler* Nerven sondern. Die ersteren finden sich vornehmlich an den Endverästelungen

Figur 36. Verzweigung eines Nerven in einem Bauchmuskel der Maus, durch Vergoldung dargestellt. Vergr. 120 : 1.
Die Figur zeigt die motorischen Endplatten an den Muskelfasern bei schwacher Vergrösserung.

Erklärung der Bezeichnungen:
m = Muskelfasern.
me = motorische Endplatten.
n = Nerv.

Figur 37. Zwei motorische Endplatten aus einem Extremitätenmuskel der Eidechse. Vergr. 250 : 1.
Die Figur zeigt eine kleinere und grössere motorische Endplatte, durch Vergoldung dargestellt.

Erklärung der Bezeichnungen:
n = zutretende Nervenfasern.
sch = Endscheibe mit der Endausbreitung des Nerven.

der markhaltigen Nervenfasern der quergestreiften Muskeln. Die markhaltigen Nervenfasern des Muskels teilen sich rasch nach einander in feine Zweige, welche mit dem Sarcolemm der Fasern in Verbindung treten und zwar in Gestalt der sog. *motorischen Endplatten.*[1]) Dieselben werden durch den Axencylinder gebildet, indem die Markscheide vorher aufhört, der Art, dass ersterer sich innerhalb einer scheibenförmigen, protoplasmatischen Scheibe »hirschgeweihähnlich« verästelt. Die feinkörnig-protoplasmatische Masse der Scheibe hält man für Neuroplasma; die darin gelegenen Kerne können nur von der Schwannschen Scheide der Nervenfaser stammen. Besonders grosse motorische Endplatten findet man in den Muskeln von Reptilien.

Die motorischen Nervenendigungen in der glatten Muskulatur sind noch nicht genügend bekannt.

Die *sensiblen* Nervenendigungen zerfallen in zwei Hauptgruppen: erstlich die *einfachen Endigungen*, zweitens die Endigungen mittels besonderer *Endapparate (Terminalkörperchen).*

Zwischen beiden stehen die sensiblen Nervenendigungen in den Muskel- und Sehnenspindeln, welche eine gesonderte Stellung einnehmen und modifizierte freie Endigungen zeigen.

[1]) Die Endplatten liegen also ausserhalb der quergestreiften Muskelfaser auf, nicht unter dem Sarcolemm.

Figur 36

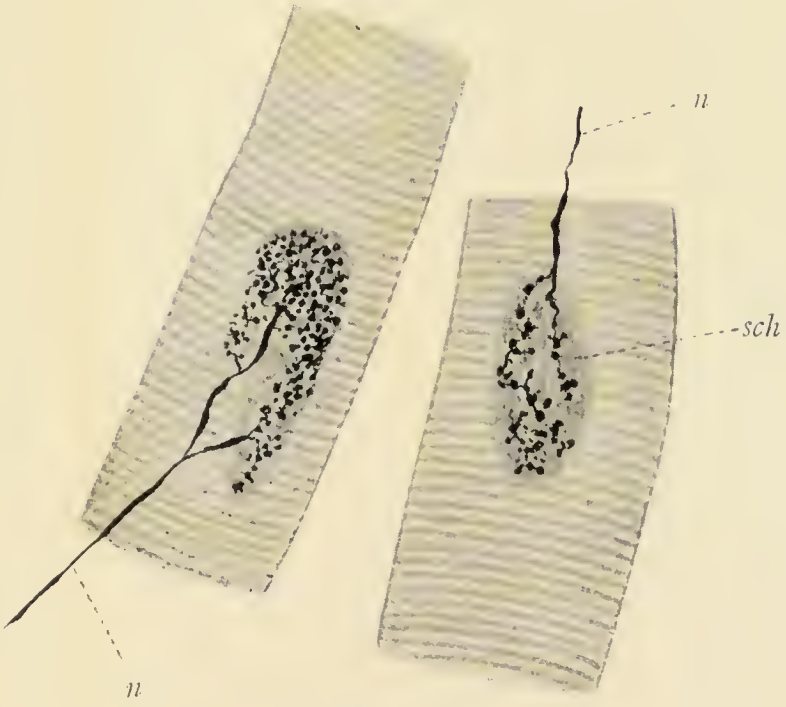

Figur 37

Die *freien Nervenendigungen* stellen einfache mit feinen glatten oder knopfförmig angeschwollenen Enden versehene Endausbreitungen der sensiblen Nerven dar und kommen vorzugsweise im *Epithel* vor (Epithel der Cornea, geschichtetes Plattenepithel, namentlich auch der Epidermis). Das Vorkommen terminaler *Netze* ist zweifelhaft. Wieweit die einfachen freien Endigungen verbreitet sind, ist noch *unbekannt*. Wahrscheinlich enden alle *sekretorischen* Nerven der Drüsen auf diese Art und Weise. Auch in manchen Sinnesorganen (Gehörorgan, Geschmacksorgane) breiten sich die Nerven in Gestalt etwas abgeänderter, einfacher Endigungen aus (s. u. p. 245 u. 247).

Den Uebergang zwischen den einfachen freien Enden im Epithel und den ausnahmslos im Bindegewebe gelegenen eigentlichen Terminalkörperchen bilden die sog. *Tastzellen* der äusseren Haut. Dieselben liegen in der Epidermis[1]) der äusseren Haut und bestehen aus einer etwas vergrösserten helleren Epithelzelle, an welche sich eine flachschüsselartige Verbreiterung der Nervenfaser, der sog. *Tastmeniscus* anlegt.

Das Wesen der eigentlichen Terminalkörperchen besteht darin, dass sich entweder das freie Ende der Nervenfaser in einem Kolben von Neuroplasma findet und von bindegewebigen Hüllen umgeben wird (Lamellenkörperchen, Endkolben) oder dass die Nervenfaser an ihrem Ende zwischen eigentümlichen bindegewebigen (nach anderen Autoren epithelialen) Zellen plattenförmige Endigungen zeigt (Grandrysche Körperchen). Beim Menschen finden sich nur die ersteren.

Die *Grandry'schen* Körperchen sind namentlich bei Vögeln häufig (Schnabelhaut und Zunge der Wasservögel). Sie bestehen aus zwei oder mehr grossen abgeplatteten, kugligen oder halbkugligen grossen protoplasmatischen Zellen. Zwischen je zwei Zellen findet sich die Endausbreitung einer markhaltigen Nervenfaser

[1]) Nach anderen Angaben kommen Tastzellen auch in den oberen Teilen der Cutis vor.

in Gestalt einer vom Axencylinder gebildeten Scheibe. Die Zahl der Tastscheiben ist also stets um eine geringer als die der Zellen. Es kommen *Grandry'sche* Körperchen vor mit nur zwei, aber auch solche mit vier und mehr Zellen.

Die grössten und bestausgebildetsten Lamellenkörperchen im menschlichen Körper sind die *Vater-Pacinischen Körperchen* (corpuscula lamellosa). Sie finden sich hauptsächlich im Unterhautfettgewebe der vola manus, der Finger und der Fussohle, ferner auch in Sehnen, im Periost, im Mesenterium (beim Menschen selten, sehr häufig bei der Katze) u. a. a. O. Sie sind makroskopisch sichtbar, sie werden bis zu 2, ja 4 mm gross. Die zutretende markhaltige Nervenfaser wird an der Grenze der äusseren und inneren Schichten des Körperchen marklos. Der Axencylinder läuft alsdann innerhalb einer kolbenartigen plasmatischen Masse (Neuroplasma), dem sog. Innenkolben, durch die Axe des Körperchens, um mit einer oder mehreren knopfförmigen Anschwellungen zu enden.

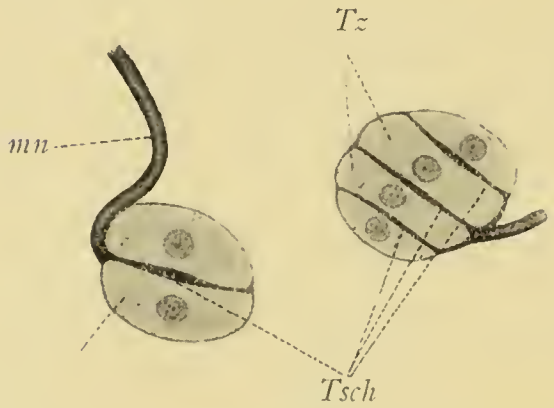

Figur 38. Durchschnitt zweier Grandry'scher Körperchen aus der Zunge einer Ente. Vergr. 450 : 1.

Das eine der Körperchen zeigt zwei, das andere vier Tastzellen.

Erklärung der Bezeichnungen:

mn = markhaltige Nervenfasern, an das Körperchen herantretend.
Tsch = Tastscheiben.
Tz = Tastzellen.

Der Innenkolben mit dem zentralen Axencylinder wird nun von konzentrischen bindegewebigen Hüllen

oder Kapseln umgeben, die reich an elastischen Fasern sind und Kernreihen zwischen sich fassen. In der Nähe des Innenkolbens sind die Lamellen schmal, gegen die Peripherie hin wesentlich breiter.

Die *Herbstschen* Körperchen der Vögel ähneln den Vater-Pacinischen Körperchen sehr, nur sind sie viel kleiner, ferner zeigen sie an der Aussenfläche des Innenkolbens eine (mitunter doppelte) Kernreihe, darauf einige gewellte kernfreie (vielleicht elastische) Lamellen und schliesslich ausserdem wenige nicht sehr deutliche (mehr lockere) bindegewebige Hüllen mit spärlichen Kernen.

Die Endkolben der Conjunctiva, die Genitalkörperchen und ähnliche sind im Bau prinzipiell den Lamellenkörperchen gleich; nur ist die bindegewebige Hülle[1]) auf eine einzige Lage reduziert.

Wahrscheinlich sind auch die *Tastkörperchen* der Haut (Meissnersche Körperchen), welche in den Papillen der Cutis gelegen sind (s. u. p. 207), den Lamellenkörperchen zuzurechnen. Kernhaltige bindegewebige Hüllen, welche in meist unregelmässiger Anordnung die Nervenendigung umgeben, bedingen eine Art Querstreifung des länglichen 50—100 μ langen Körperchens. Der Nerv tritt unter Verlust seiner Markscheide in das Körperchen hinein und endet dort unter komplizierten Windungen und Knickungen. Ob derselbe von einem Innenkolben umgeben wird, ist zweifelhaft. Häufig sind die ganzen Tastkörperchen eigentümlich winklig geknickt, auch treten oft zwei Nerven an ein Körperchen (siehe Tafel 18 Figur 2).

Die sensiblen Nerven der *Muskel-* und *Sehnenspindeln* verhalten sich folgendermassen: Ihre Endigungen umgeben diese Organe teils ring- oder spiralförmig, teils mit »blütenähnlichen« verzweigten Endigungen. Es handelt sich hier also um komplizierte freie Endigungen.

---

[1]) Wahrscheinlich sind die bindegewebigen Hüllen der Terminalkörperchen Fortsetzungen der bindegewebigen Henleschen Scheide (Fibillenscheide) der Nervenfasern (s. o. p. 99).

Figur 39. Teil eines senkrechten Durchschnittes der vergoldeten Hornhaut des Kaninchens. Vergr. 375 : 1.

Die Figur zeigt das Verhalten der Nerven im und unter dem Epithel der Hornhaut.

Erklärung der Bezeichnungen:

ep = Epithel.
ien = intraepitheliale Nerven.
lea = lamima elastica anterior (Bowman).
n = stärkerer Nervenzweig.
sen = subepitheliale Nerven.
stp = stratum proprium corneae.

Figur 40. Vater-Pacini'sches Lamellenkörperchen aus dem Mesenterium der Katze (durch Platinchloridosmiumsäure konserviert). Vergr. 45 : 1.

Die Figur giebt eine Gesamtansicht des Körperchens (keinen Durchschnitt).

Erklärung der Bezeichnungen:

a = Achsencylinder im Innenkolben.
ik = Innenkolben.
mn = an das Körperchen tretende markhaltige Nervenfaser.

Figur 41. Längsschnitt eines Herbst'schen Körperchens der Entenzunge. Vergr. 380 : 1.

Erklärung der Bezeichnungen:

h = innere konzentrische Hüllen.
k_1 = Kerne des Innenkolbens.
k_2 = Kerne der äusseren Hüllen.
n = Nervenfaser (Achsencylinder) im Körperchen.
mn = markhaltige Nervenfaser, die äusseren Hüllen durchbohrend.

IV. Blut- und Lymphgefässsystem.

Zum Blut- und Lymphgefässsystem gehören erstlich das Herz und die Blutgefässe, zweitens die Lymphgefässe, Lymphdrüsen und kleineren lymphatischen Bildungen, die Milz, die Thymus.

Das **Herz** ist ein erweiterter besonders ausgebildeter Abschnitt des Blutgefässsystems. Der Bau der Herzwand ist folgender: Wir unterscheiden drei »Häute« der Herzwand, das innere Endocard, das mittlere Myocard, das äussere Epicard (siehe Tafel 16 Figur 2).

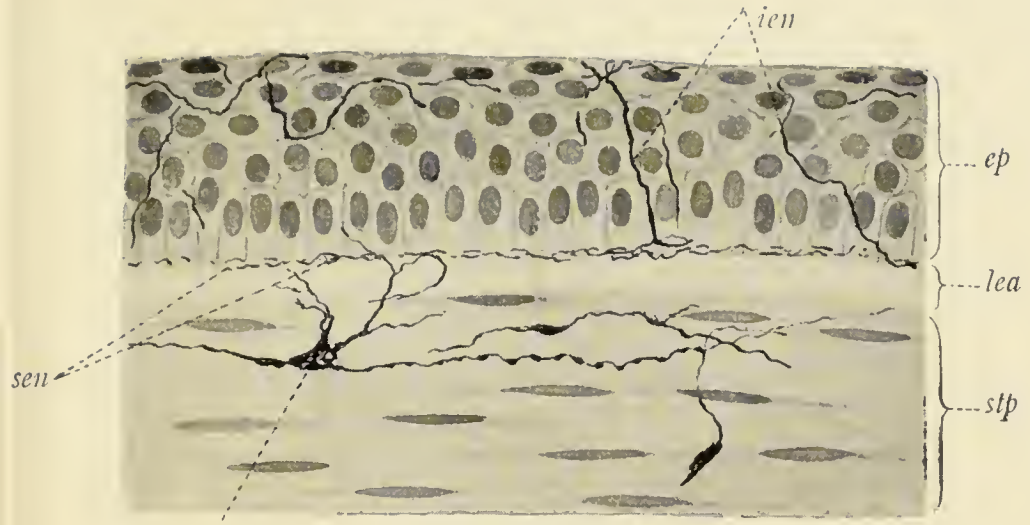

Figur 39

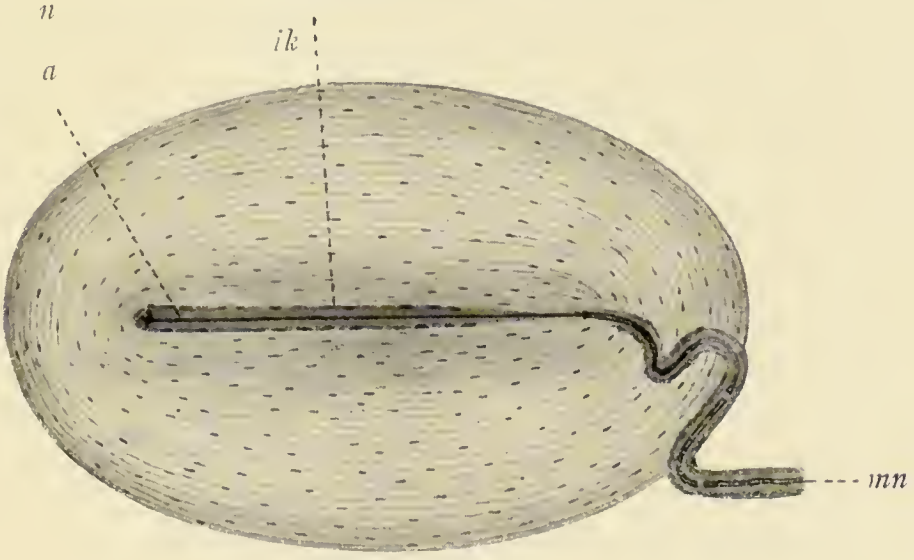

Figur 40

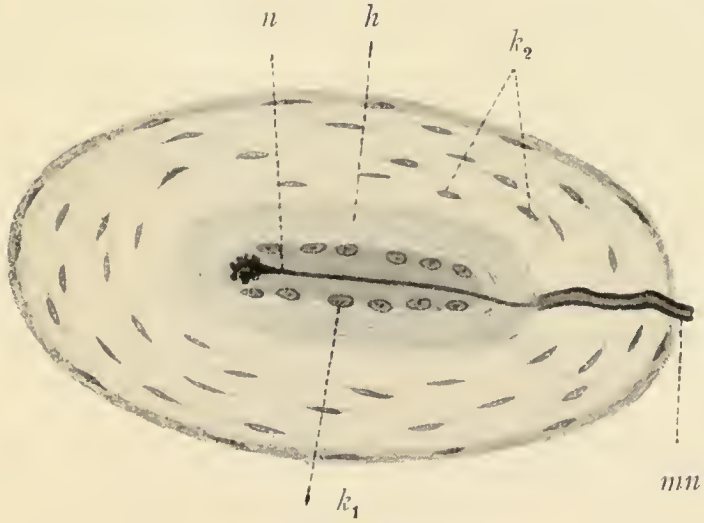

Figur 41

Das *Endocard* trägt auf seiner Oberfläche einen Ueberzug von Endothelzellen (s. ob. p. 28). Die Hauptmasse des Endocards besteht aus Bindegewebe und elastischen Fasern, die gelegentlich auch elastische Platten bilden. Selten sind glatte Muskelfasern im Endocard.

Das *Myocard* besteht aus quergestreifter Herzmuskulatur, die in mehreren kompliziert angeordneten Lagen vorkommt und im allgemeinen ihren Ursprung von den annuli fibrosi in der Gegend der Atrioventriculargrenzen nimmt.

Bindegewebe, dessen feinste Züge die einzelnen quergestreiften Fasern umgeben, dient als Träger für die Nerven und Gefässe der Herzmuskulatur und verhält sich im wesentlichen ebenso wie im gewöhnlichen quergestreiften Skelettmuskel (s. Tafel 6, Fig. 3).

Die *Nerven* des Herzmuskels sind markhaltige und marklose, in ihrem Verlaufe innerhalb der Herzmuskulatur findet man vereinzelte und in Gruppen (kleinere Ganglien) zusammenliegende Nervenzellen.

Das *Epicard,* das viscerale Blatt des serösen Pericards, besteht aus Bindegewebe und viel Fettgewebe. Es wird bedeckt von dem einfachen platten serösen Epithel.

Ebenso wie das Innere des Herzens sind sämtliche **Blutgefässe** mit einer (einfachen) Lage platter Endothelzellen ausgekleidet. Die feinsten Gefässe, die *Kapillaren*, bestehen lediglich aus dem Endothelrohr, selten gesellen sich bei grösseren Kapillaren einige Bindegewebszellen der Nachbarschaft hinzu, eine Art adventitia capillaris bildend. Mitunter verschwinden sogar die Zellgrenzen, so dass das Endothelrohr eine Art Syncytium bildet.[1]) Die Form der Endothelzellen ist eine längliche oft eine sehr lange (manche Venen); durchgreifende Unterschiede in den einzelnen Abschnitten des Gefässsystems bestehen nicht. Die Zellgrenzen sind zackige Linien.

Arterien und Venen dagegen besitzen ausser dem Endothelrohr eine Anzahl Hüllen oder Häute, welche

[1]) Beim Menschen sind so die in den arteriellen Kreislauf eingeschalteten Gefässschlingen der Nierenglomeruli gebaut.

aus Bindegewebe, elastischem Gewebe und glatter Muskulatur bestehen. Diese drei Gewebsarten verteilen sich auf die Gefässwand in wechselnder Weise nicht nur bei Venen und Arterien, sondern auch je nach Grösse und Kaliber der betreffenden Gefässe (bei den Venen auch nach anderen Rücksichten).

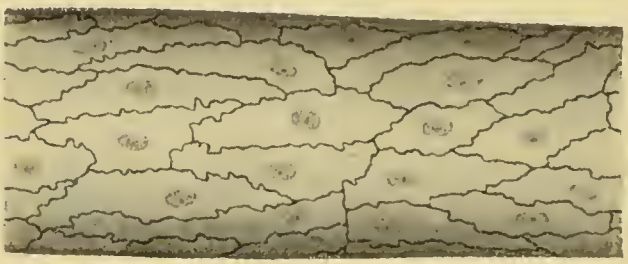

Figur 42. Stück einer mit Silberlösung behandelten kleinen Arterie aus der Harnblase des Frosches. Vergr. 375 : 1. Die Figur zeigt das Endothelrohr. Ausser den Kernen sieht man die durch die Silberwirkung geschwärzten Zellgrenzen.

Obwohl nach neueren Untersuchungen die Einteilung der Gefässwand in drei Häute (tunica intima, media und adventitia) nicht streng durchzuführen und sogar irrationell ist, behalten wir der Bequemlichkeit der Darstellung wegen die alte Einteilung bei.

Beim Bau der **Arterien** müssen wir grosse Arterien (Aorta und ihre direkten Aeste), mittlere Arterien (von brachialis an bis zur digitalis) und kleine Arterien unterscheiden (von Aesten der digitalis bis zu den präkapillaren Arterien). Hauptsächlich ist es der Bau der *tunica media*, welche vom Kaliber der Arterien abhängig ist, indem in der Media der grösseren Gefässe die elastischen Elemente vor den muskulösen überwiegen, in den kleinen Arterien jedoch die elastischen Elemente fast ganz zurücktreten.

Die Media der *kleinsten* präkapillaren Arterien besteht nur aus ringförmig angeordneten glatten Muskelfasern in ein bis drei Lagen; jedoch treten schon bei Arterien sehr kleinen Kalibers wie z. B. Aesten der

Fingerarterien vereinzelte elastische Elemente (feine Fasern) hinzu. Je grösser die Arterie, desto grösser wird nun die Zahl der elastischen Elemente im Verhältnis zur Muskulatur, jedoch wächst die Zahl der elastischen Elemente nicht in allen Arterien proportional.

Die elastischen Elemente der Media mittlerer Arterien liegen in Gestalt feinerer oder stärkerer Fasern ziemlich gleichmässig zwischen den Muskelfasern der Media verteilt und sind wie diese ringförmig angeordnet. Noch in den grösseren der mittleren Arterin überwiegt in der Media die Muskulatur vor den elastischen Elementen.

In den *grossen Arterien* wie Carotis, Subclavia, Iliaca, beginnt das elastische Gewebe in der Media die Oberhand zu erhalten und gleichzeitig treten an Stelle der elastischen Fasern auch *elastische Platten* (gefensterte Membranen) auf, die im wesentlichen ebenfalls zirkulär angeordnet sind. In der Aorta selbst tritt die Muskulatur gegenüber den elastischen Platten, welche in vielen Lagen fast die ganze Dicke der Media einnehmen, vollständig zurück.

Die *Intima* weist weniger starke Veränderungen in Bezug auf das Kaliber der Arterien auf. An der Grenze von Intima und Media zeigen alle Arterien jedes Kalibers, eine auch in den kleinsten Arterien sehr deutliche und starke, wellig gebogene elastische Platte, die sog. elastica interna.[1]) Bei den kleinsten Arterien repräsentiert diese allein die Intima d. h. ihr sitzt das Endothel unmittelbar auf. Bei den grösseren Arterien, der kleinen und namentlich den mittleren gesellt sich dazu schon Bindegewebe und feine längs verlaufende elastische Fasern.

Die *tunica externa* oder *adventitia* der Arterien wird von lockerem Bindegewebe mit elastischen Fasern und selten auch glatter Muskulatur gebildet. Letztere fehlt in den grossen und kleinen Arterien stets, kommt

---

[1]) In der Aorta fällt die elastica interna als solche nicht mehr auf, weil die ganze media von den gleichen elastischen Platten durchsetzt wird.

Tafel 21. *(Arterien.)*

Figur 1. Teil eines Querschnittes der Brustaorta des Menschen. Vergr. 40 : 1.

Das Präparat stammt von einem Hingerichteten.

Die Figur zeigt im wesentlichen die elastischen Elemente der Aortenwand. Die Muskulatur (in den Lücken zwischen den elastischen Platten der Media gelegen) ist nicht gefärbt.

Technik: Müller'sche Flüssigkeit. Orcein.

Erklärung der Bezeichnungen:

I = tunica intima.
M = tunica media mit vielen elastischen Platten.
A = tunica externa adventitia mit vasa vasorum.

Figur 2. Teil eines Querschnitts der arteria radialis des Menschen. Vergr. 170 : 1.

Das Präparat stammt von einer Leiche $2^1/_2$ h. p. m. konserviert.

Die Figur zeigt die Schichtung der Arterienwand. Die elastischen Elemente sind mit Orcein (dunkelbraunrot) gefärbt, die Zellkerne (insbesondere auch die der ringförmigen Muskeln der Media und die der Endothelzellen) blau mit Haematoxylin.

Technik: Zenker'sche Lösung. Orcein-Haematoxylin.

Erklärung der Bezeichnungen:

a = kleine Arterie der Adventitia.
A = tunica adventitia.
eli = lamina elastica interna.
I = tunica intima mit dem Endothel.
M = tunica media (gegen die Adventitia hin eine Art elastica externa bildend).
vv = vasa vasorum.

gelegentlich bei einigen mittleren vor, dann aber immer nur in Gestalt schwacher zerstreuter Längsbündel.[1]) Die Adventitia ist im allgemeinen um so stärker je grösser das Kaliber der Arterie ist. Die elastischen Elemente erscheinen im wesentlichen in Gestalt longitudinaler Fasern, welche spärlich und fein bei kleinen Arterien sind, reichlicher und dicker bei mittleren er-

[1]) Im allgemeinen ist also beim Menschen die Adventitia der Arterien frei von Muskulatur. Anders ist das bei vielen Säugetieren, und die Aorta des Rindes z. B. führt in der Adventitia kompakte Längsmuskeln.



Fig. 1.

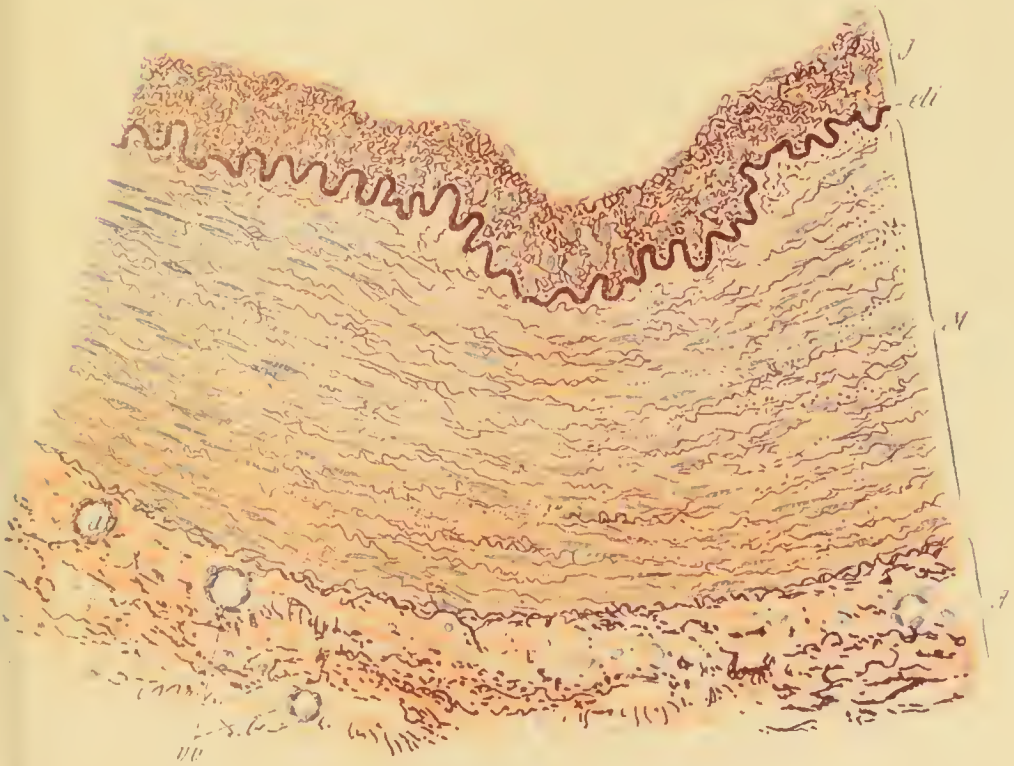

Fig. 2.

Lith. Anst. F. Reichhold, München.

scheinen (sie bilden auch gelegentlich eine Art elastica externa) und besonders stark bei den grössten Arterien wie der Aorta entwickelt sind. Die Adventitia der letzteren und ihrer direkten Aeste enthält vollständige Netze längsverlaufender Faserzüge.

Nur wenige Arterien, wie die Gehirnarterien, deren innere elastische Elemente stark, die äusseren aber schwach entwickelt sind, weichen vom Typus ab.

Die **Venen** sind viel schwerer in einzelne Kategorien zu bringen als die Arterien; vor allem hängt die Stärke und der Bau ihrer Wandung nicht vom Kaliber allein ab, sondern auch von anderen Umständen wie der Lage der Gefässe (ob Extremitätenvenen, Hautvenen, Eingeweide- oder Schädelvenen). Eingeweide- und namentlich Schädelvenen sind ausserordentlich muskelschwach, die Hautvenen sehr muskelstark, so dass ihre Wandung kaum schwächer ist als die von Arterien gleichen Kalibers, während sonst die Venen viel dünnere Wände haben als z. B. die Arterien, welche sie begleiten. Daher kommt es, dass Venen gleichen Kalibers sehr ungleichen Bau und sehr ungleiche Wanddicke zeigen können.

Im allgemeinen enthalten die Venen viel weniger elastische Elemente als die Arterien, ferner ist ihre Media auch bei den muskelstarken Venen relativ muskelarm, bei anderen Venen überhaupt kaum nachweisbar, dagegen enthält die Adventitia namentlich der Hautvenen eine starke Muskulatur.

Die *Intima* der Venen besteht vorzugsweise aus Bindegewebe und enthält nur wenige elastische Fasern. Sie bildet auch die *Venenklappen*. Gegen die Media hin (oder auch weiter einwärts inmitten der Intima) legen sich die elastischen Elemente der Venenintima zu einer elastica interna zusammen, die jedoch weder so circumscript ist wie bei den Arterien, noch den welligen Verlauf hat, noch auch in allen Venen vorkommt.

Die *Media* der Venen, soweit eine solche überhaupt existiert, enthält dieselben Elemente wie die der Arterien, d. h. sie besteht aus zirkulären Muskelfasern

Tafel 22. *(Gefässe.)* [1])

Figur 1. Querschnitt einer **muskelstarken Vene** des plexus pampiniformis. Vergr. 50 : 1.

Das Präparat stammt von einem Hingerichteten.

Die Figur zeigt einen Venendurchschnitt mit starken Längsmuskeln der Adventitia. Das elastische Gewebe ist dunkelviolett gefärbt.

Technik: Zenker'sche Lösung. Weigert'sche Elastinfärbung, Alauncarmin.

Erklärung der Bezeichnungen:

A = tunica externa s. adventitia.
I = tunica intima.
M = tunica media mit Ringmuskulatur.
lm = Längsmuskeln der Adventitia.
vv = vasa vasorum, darunter eine kleinste Arterie vom Kaliber der Figur 4.

Figur 2. Querschnitt eines **grösseren Astes der arteria spermatica interna** aus dem Samenstrang. Vergr. 80 : 1.

Das Präparat stammt von einem Hingerichteten.

Die Figur zeigt das typische Durchschnittsbild einer kleinen mittleren Arterie. Die Media enthält vorzugsweise glatte Muskulatur und bedeutend weniger elastische Fasern.

Technik wie Figur 1.

Erklärung der Bezeichnungen:

A = tunica adventitia. *I* = Intima.
ei = lamina elastica interna. *M* = Media.
en = Endothel.

Figur 3. Querschnitt eines **kleinen Astes der arteria spermatica interna** des Samenstrangs. Vergr. 220 : 1.

Die Figur zeigt das Querschnittsbild einer kleinen Arterie. Die Intima ist auf das Endothel und die elastica interna reduziert, die Media besteht fast nur aus Muskulatur; es besteht eine deutliche elastica externa.

Technik wie Figur 1 und 2.

Bezeichnungen wie 1 und 2:

lec = lamina elastica externa.

Figur 4. Querschnitt einer **kleinsten (praecapillaren) Arterie** aus dem Corium der äusseren Haut.

Die Figur zeigt das Bild einer kleinsten Arterie. Die Media besteht aus nur 2 Lagen von Muskelfasern.

Technisch und Bezeichnungen wie Figur 1—3.

[1]) Im Maschinendrucke sind namentlich in Figur 1 die rotgefärbten Muskelkerne zu dick gekommen.

Fig. 1.

Fig. 2.

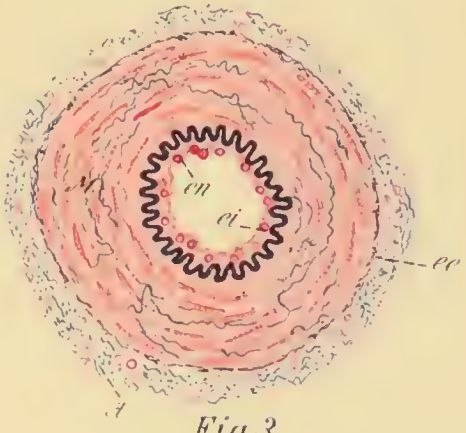

Fig. 3.

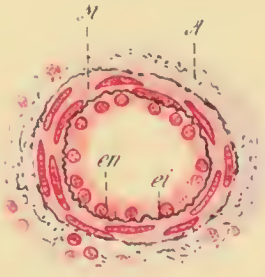

Fig. 4.

und elastischen Fasern oder Netzen, enthält daneben aber auch stets noch Bindegewebe, so dass namentlich auch die Muskulatur weniger kompakt erscheint. In dieser Art gebaut findet sich aber nur die Media der muskelstarken Venen; sonst ist dieselbe entweder sehr reduziert oder fehlt wie bei den Eingeweide- und Schädelvenen ganz.

Die *Adventitia* der meisten Venen enthält *Längsmuskulatur*. Dieselbe liegt in den muskelstarken Hautvenen in starken kompakten Bündeln zwischen Netzen longitudinaler elastischer Fasern.

Die Blutgefässe, wenigstens die grossen und mittleren Arterien und Venen (nie die kleinen und die Kapillaren), enthalten in ihrer Wand selbst Blutgefässe (vasa vasorum). Dieselben liegen meist in der Adventitia, bei den ganz grossen Stämmen (Aorta) findet man auch, dass Kapillaren sich bis in die äusseren Schichten der Media erstrecken, während die Externa die kleinen ernährenden Arterien und Venen enthält.

Die *Nervenfasern* der Gefässe sind teils marklose, sympathische Fasern für die Muskulatur, teils sensible (?) Fasern, die vielleicht bis in die Intima reichen und zum Teil auch markhaltig sind.

Die **Lymphgefässe** sind im wesentlichen ebenso gebaut wie die Blutgefässe, nur besitzen auch die grössten von ihnen nur sehr schwache muskelarme Wandungen. Die Lymphkapillaren hängen wahrscheinlich mit Gewebslücken zusammen, der Art, dass letztere (z. B pericelluläre Räume) die Wurzeln der Lymphgefässe darstellen.

Die **Lymphdrüsen** oder -knoten zerfallen in zwei Gruppen: in eigentliche oder tiefe Lymphdrüsen und oberflächliche oder peripherische, d. h. solche, welche unmittelbar unter oder in einer Schleimhaut gelegen und mit dem Epithel derselben gleichsam verwachsen sind.

Die *tiefen Lymphdrüsen* liegen im Bindegewebe als meist bohnen- oder nierenförmige Körper verschiedener Grösse.

Die zuführenden Lymphgefässe treten gewöhnlich an die convexe Seite heran, die abführenden Lymph-

Tafel 23. *(Lymphdrüse, Milz.)*

Figur 1. Durchschnitt einer **Halslymphdrüse** des Menschen. Vergr. 18 : 1.

Das Präparat stammt von einem Hingerichteten.

Die Figur zeigt ein Uebersichtsbild einer Lymphdrüse. Technik: Sublimat Haematoxylin-Eosin.

Erklärung der Bezeichnungen:

bg = Blutgefässe.
cf = capsula fibrosa.
H = Hilus.
Kz = Keimzentrum.
nl = Lymphknötchen.
sc = Rindensubstanz.
sm = Marksubstanz.
tr = Trabekel.
vla = vasa lymphatica afferentia.
vle = vasa lymphatica efferentia.

Figur 2. Stück einer injicierten **Milz** des Kaninchens. Vergr. 28 : 1.

Das Präparat stammt aus dem Material des Instituts für vergleichende Anatomie Würzburg.

Die Arterienstämmchen der Milchknötchen sind rot, die Venen und Milzsinus blau injiziert.

Erklärung der Bezeichnungen:

a = Arterien der Milzknötchen.
Mkn = Milzknötchen.
p = Milzpulpa.

---

gefässe verlassen die Drüse durch den Hilus. Dort treten auch die ernährenden *Blutgefässe* ein.

Die Lymphdrüsen sind von einer bindegewebigen Kapsel umgeben, die gelegentlich auch glatte Muskelfasern enthält. Sie sendet ins Innere der Drüse Fortsätze, *Trabekeln* genannt, welche sich in feine Zweige verästeln. Die Substanz der Lymphdrüse besteht aus einem mit den Trabekeln zusammenhängenden retikulären Bindegewebe (s. ob. p. 39), welches gleichsam das Stroma der Lymphdrüsen bildet, während das Parenchym von Lymphzellen dargestellt wird (s. ob. p. 44). Letzteres ist der Art angeordnet, dass man an der

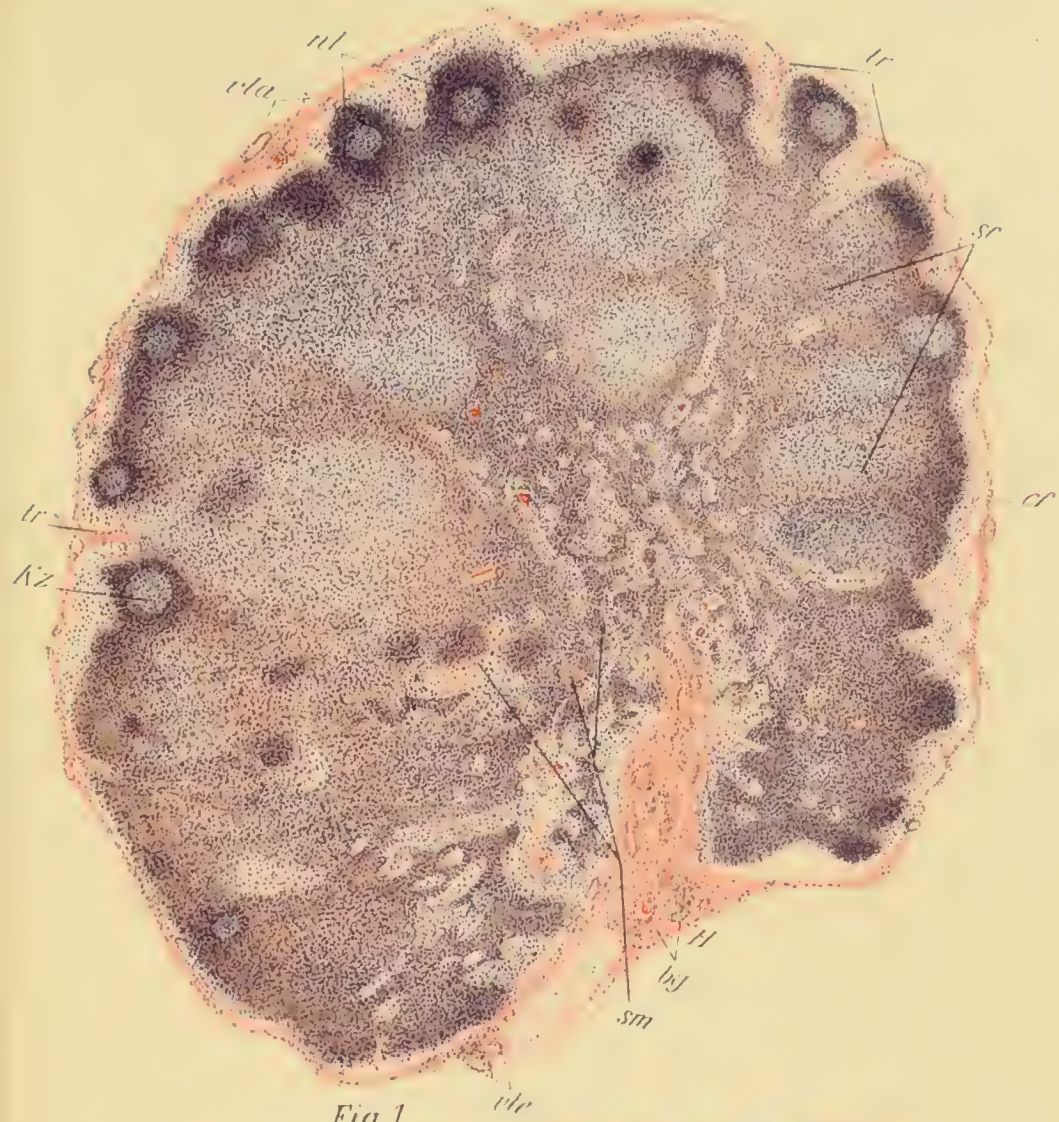

Fig. 1.

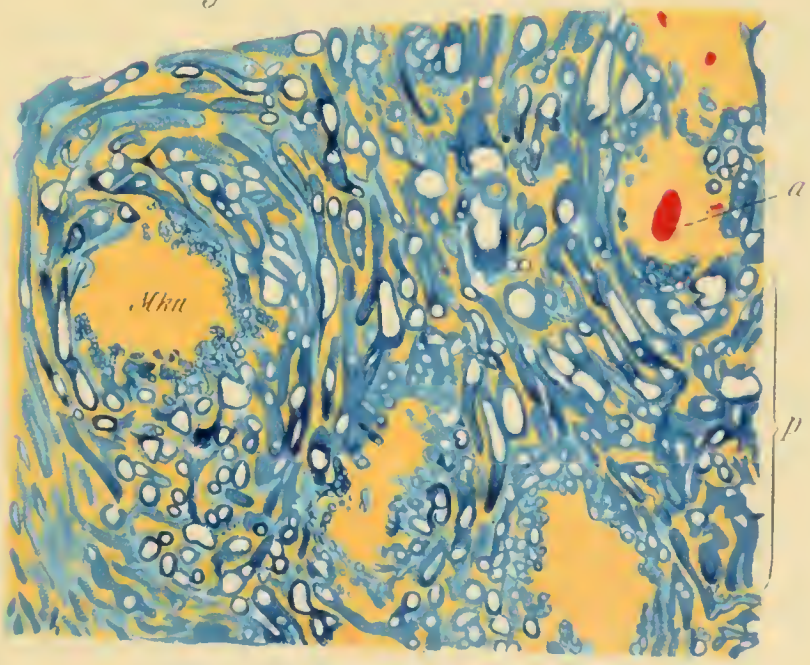

Fig. 2.

Lith. Anst. F. Reichhold, München.

Lymphdrüse eine Marksubstanz und eine Rindensubstanz unterscheiden kann.

Die *Rindensubstanz* der Lymphdrüsen, welche im wesentlichen an der Konvexität der Drüse gelegen ist, enthält zwischen den Trabekeln eine Anzahl rundlicher Körper, die Lymphknötchen (Follikel) oder *Sekundärknötchen* der Lymphdrüse. Sie finden sich in wechselnder Zahl je nach der Grösse des Organs. Gelegentlich hängen benachbarte Follikel zusammen.

Die *Sekundärknötchen* der Lymphdrüsen bestehen aus Lymphzellen (s. ob. p. 44), welche in der Peripherie sehr dicht gelagert sind, während im Zentrum eine hellere Zone bleibt, das sog. *Keimzentrum*. In letzterem sind die Lymphzellen etwas grösser und zeigen deutliche Zeichen der Vermehrung in Gestalt mitotischer Teilungen. Um die Keimzentren herum liegen die Lymphzellen am dichtesten, oft direkt in regelmässigen Reihen. Das Reticulum der Knötchen ist äusserst fein und zart.

Die Marksubstanz der Lymphdrüsen wird ausser von dem retikulären Gewebe, von unregelmässig gestalteten anastomosierenden Strängen, den *Marksträngen* der Lymphdrüse, gebildet. Dieselben gehen von der Rindensubstanz aus, wo sie mit den Follikeln zusammenhängen, und durchziehen die ganze Marksubstanz. Es fehlen in ihnen die Keimzentren. Zwischen den Marksträngen liegen Räume, *Lymphsinus* genannt, in die Lymphbahn eingeschaltete erweiterte Lymphgefässtrecken. Es sind das sehr unregelmässig und auch unvollständig begrenzte Räume, welche von ziemlich starken Bälkchen des retikulären Gewebes durchzogen werden und im wesentlichen auch von den Maschen des Reticulum direkt gebildet werden, so dass sie einer eigenen Wand entbehren.

Die Lymphdrüsen sind reich an *Blutgefässen*, deren Kapillaren in den Marksträngen sowohl wie in den Sekundärknötchen sich ausbreiten (Lymphgefässe kommen in den Sekundärknötchen nicht vor). Die Lymphdrüsen enthalten auch *Nerven*, doch ist deren Endigungsweise unbekannt.

Tafel 24. *(Milz.)*

Figur 1. Teil eines Durchschnittes der **Milz** des Menschen. Vergr. 15 : 1.

Das Präparat stammt von einem Hingerichteten.

Die Figur giebt ein Uebersichtsbild vom Aufbau der Milz. Technik: Zenker'sche Lösung. Haematoxylin-Eosin.

Erklärung der Bezeichnungen für Figur 1 und 2.

a = Arterien z. T. mit lymphoider Scheide.
cf = capsula fibrosa.
Kz = Keimzentrum.
Mk = Milzknötchen.
pl = pulpa lienis.
tr = Trabekel.
v = Vene im Trabekel.

Figur 2. Durchschnitt eines **Milzknötchens** des Menschen. Vergr. 100 : 1.

Technik etc. wie Fig. 1.

Das Verhalten der *Blut-* und *Lymphgefässe* der Milz ist nach dem Ergebnis der neuesten eingehenden Untersuchungen folgendes: Die Aeste der *arteria lienalis* verlaufen vom Hilus aus eine Strecke in den Milzbalken, verlassen diese unter mehrfachen Teilungen (ohne Anastomosen) und werden nun von den lymphoiden Scheiden umgeben, deren Anschwellungen die Milzkörperchen sind. Die Scheide erstreckt sich auch auf die nächsten Aeste eine Strecke weit. Von den in der Lymphscheide verlaufenden Arterien gehen Kapillaren in diese und die Milzknötchen. Dann folgen ziemlich schnelle Teilungen der kleinen Arterienäste, ohne dass Anastomosen stattfinden; man bezeichnet diesen Abschnitt der Verästelung der Milzarterie als die *Penicilli.*[1]) Aus den Enden dieser gehen die arteriellen Kapillaren hervor, welche teils direkt in die grossen geschlossenen Bluträume der Milzpulpa, die Milzsinus,[2]) ausmünden, teils sich im

[1]) Die feinsten Aeste der Penicilli zeigen eigentümliche Wandverdickungen kurz vor dem Uebergang in Kapillaren.

[2]) Die Milzsinus sind von einem eigenartigen Endothel ausgekleidet. Nach älteren Angaben soll jede der langspindelförmigen

Tab. 24.

Fig. 1.

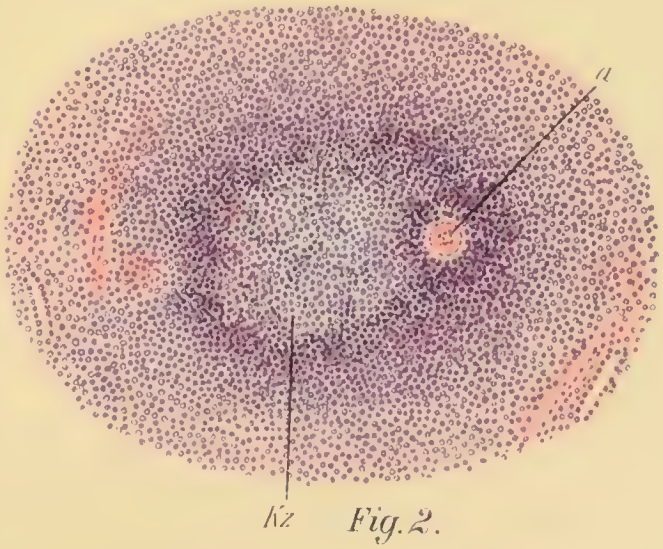

Fig. 2.

Reticulum des Milzgewebes verlieren, indem ihre Wand in dieses aufgeht, so dass also ein Teil des Milzblutes völlig wandungslos die Milzpulpa passiert. Die Milzsinus stehen untereinander durch Anastomosen in Verbindung. Aehnlich verhalten sich die *Venenwurzeln*; dieselben entspringen teils aus den Milzsinus, teils aus den Bluträumen der Pulpa direkt. Die mittleren und grösseren Venenstämme laufen auf lange Strecke in den Milzbalken (Balkenvenen).

Die *Lymphgefässe* der Milz sind spärlich. Zuführende Lymphgefässe fehlen völlig; ableitende Lymphgefässe kommen vor, ergiessen aber die Lymphe in die *Milzsinus,* die somit Blut und Lymphe führen.

Gelegentlich kommen beim Menschen *Nebenmilzen* vor, welche vom Bau der Milz etwas abweichen. Noch häufiger und an einigen Stellen konstant finden sich solche bei Säugetieren. Die letzteren haben oft zum Teil genau den Bau der Lymphdrüsen. Man bezeichnet sie als Blutlymphdrüsen. Sie enthalten Sinus, die Blut und Lymphe führen, ähnlich wie die Milz; sie vermitteln den Uebergang (oft in ein und derselben Drüse) zwischen Milz und Lymphdrüsen.

Die Milz enthält zahlreiche *marklose Nervenfasern*, die am Hilus in Gestalt kleiner Stämmchen eintreten (die Stämme führen auch vereinzelte markhaltige Fasern) und im wesentlichen Gefässnerven sind.

Die **Thymus** ist ein eigentümliches lymphoides Organ, das anfangs epithelial ist und eine typische Drüse darstellt. Im Verlauf der Entwicklung treten Lymphzellen an Stelle der Drüsenepithelien. Letztere gehen bis auf Reste zu Grunde. So entsteht ein Organ, dessen *Parenchym lymphoide* Zellen bilden wie in der Lymphdrüse oder Milz, dessen Gestaltung aber noch die Form der ehemaligen Drüse erkennen lässt.

Bindegewebszüge trennen eine Anzahl grösserer Läppchen voneinander, welche durch solide Zellstränge, die sog. *Markstränge* zusammenhängen. Die grösseren

Endothelzellen mehrere dicke Stäbchen enthalten, also streifig sein; nach neueren Untersuchungen soll zu jedem Stäbchen ein Kern gehören, jede der (wahrscheinlich) kontraktilen Zellen also nur *ein* Stäbchen haben.

Tafel 25. *(Thymus.)*

Figur 1. Teil eines Durchschnitts der **Thymusdrüse** eines 14 Monate alten Kindes. Vergr. 20 : 1.

Die Figur zeigt ein Uebersichtsbild der Thymus mit ihren Läppchen und Verbindungssträngen.

Technik: Müller'sche Flüssigkeit. Alauncarmin.

Erklärung der Bezeichnungen:

bg = Blutgefässe.
cH = Hassal'sche Körperchen.
lth = Thymusläppchen.
mstr = Markstränge.
sc = substantia corticalis.
sm = substantia medullaris.

Figur 2. **Hassal'sche Körperchen** aus der Thymus eines Erwachsenen. Vergr. 220 : 1.

Das Präparat stammt von einem 22jährigen Hingerichteten.

Die Figur zeigt innerhalb des noch wohl ausgebildeten Thymusgewebes Hassal'sche Körperchen mit zum Teil kernhaltigen Zellen.

Technik: Zenker'sche Lösung. Haematoxylin-Eosin.

Erklärung der Bezeichnungen:

ek = Epithelkerne.
HK = Hassal'sches Körperchen.
lc = Leucocyten.
lt = lymphoides Gewebe.

Läppchen werden durch bindegewebige Septa mehr oder weniger vollständig in kleine Läppchen geteilt, welche der Form nach sich ungefähr den Endkammern alveolärer Drüsen nähern.

Jedes dieser *Thymusläppchen* besteht aus einer äusseren *Rinden-* und inneren *Marksubstanz*; meist hängen mehrere Läppchen mittels der Marksubstanz zusammen. Die Rindensubstanz besteht lediglich aus dicht gelagerten lymphoiden Zellen, die Marksubstanz aus mehr lockeren Lymphzellen und eigentümlichen hellen Körpern, die eine meist deutliche konzentrische Schichtung und im Innern kernhaltige Zellen zeigen, *Hassalsche* Körper genannt. Sie werden als die Epithelreste der ursprüng-

Fig. 1.

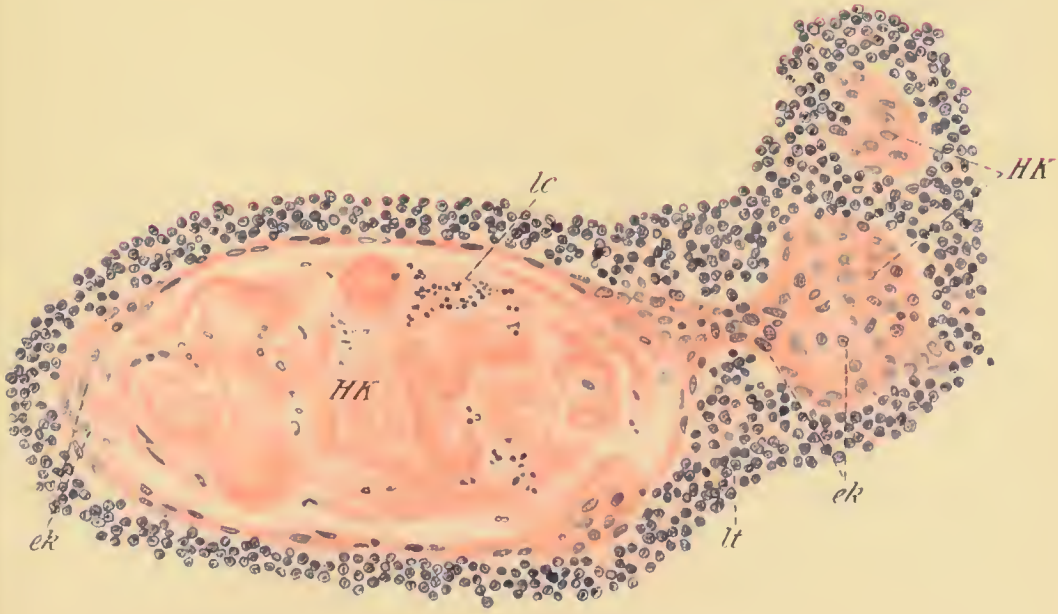

Fig. 2.

lichen epithelialen Drüse angesehen. Aehnlich finden sich in den zumeist ebenfalls aus lymphoiden Zellen bestehenden »Marksträngen« gelegentlich Epithelnester. Diese Stränge sind das lymphoid umgewandelte Ausführungsgangsystem der ehemaligen Drüse.

Die Thymus ist das einzige lymphoide Organ, welches keine Sekundärknötchen besitzt. Da trotzdem mitotische Teilungen zu beobachten sind, so muss angenommen werden, dass die Thymus ebenso wie die Lymphdrüsen und die Milz zur Neubildung von Leucocyten dient. Ferner scheinen auch ähnlich wie im Knochenmark rote Blutkörperchen in der Thymus gebildet zu werden.

Die Thymus erreicht ihre höchste Entwicklung im Kindesalter; später wird sie stark von Fettgewebe durchwachsen, erhält sich aber der Hauptsache nach häufig noch beim Erwachsenen.

Die Thymus enthält reichlich *Blutgefässe,* welche in Mark- wie Rindensubstanz Kapillaren bilden. Auch *Lymphgefässe,* die in der Rinde der Läppchen Sinus bilden, fehlen der Thymus nicht.

V. Die Verdauungsorgane.

Die Verdauungsorgane bestehen aus einem Rohre, dem Verdauungstraktus oder Darmkanal, das am Munde beginnt und mit dem After endet, und aus den zugehörigen Drüsen.

Das *Darmrohr* (und ähnlich verhalten sich andere Schleimhauttraktus[1]) besteht aus folgenden Schichten: 1. der eigentlichen Schleimhaut, *tunica mucosa.* Dieselbe besteht 1. aus dem Epithel, 2. der tunica propria, welche schlauchförmige (gerade oder verzweigte) Drüsen, Ausführungsgänge der in der Submucosa gelegenen Drüsen, sowie solitäre Lymphknötchen enthalten kann und 3. der muscularis mucosae einer oft mehrfachen

[1]) So Teile des Respirationstractus, der ableitenden Harn- und Samenwege etc.

Lage glatter Muskulatur. Diese drei Abschnitte der eigentlichen Schleimhaut hängen eng zusammen und

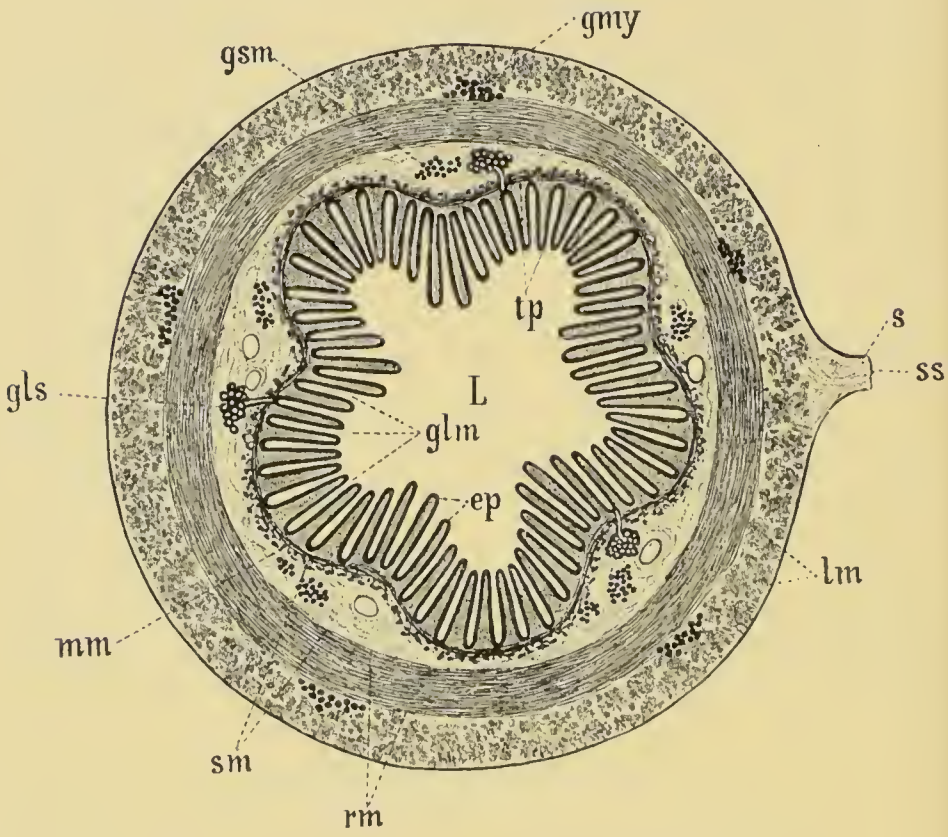

Figur 43. Schema des Verdauungstractus.

Erklärung der Bezeichnungen:

ep = Epithel.
glm = Drüsen der Schleim-haut.
gls = Drüsen der Submucosa.
gmy = Ganglion des plexus mycotericus.
gsm = Ganglion des plexus submucosus.
L = Lumen.
lm = Längsmuskulatur.
mm = muscularis mucosae.
rm = Ringmuskulatur.
s = Serosa.
sm = Submucosa.
ss = Subserosa.
tp = Schleimhaut.

nehmen an Faltenbildungen der Schleimhaut gemeinsamen Anteil.

Unter der Schleimhaut liegt die *Submucosa* wesentlich von lockerem Bindegewebe gebildet. Sie enthält die grösseren Gefäss- und Nervenstämme für die Schleimhaut, ferner häufig Drüsen (verzweigt tubulöse oder tubuloacinöse), solitäre und aggregierte Lymphknötchen (von letzteren nur Teile), auch Fettgewebe. Durch den lockeren Charakter ihres Gewebes wird die Verschiebung der Schleimhaut (Faltenbildung etc.) ermöglicht.

Auf die Submucosa folgt die *Muskelschicht* (Muskularis), welche meist von glatter Muskulatur gebildet wird, und häufig aus mehreren Schichten, meist einer inneren Ring- und äusseren Längsmuskulatur besteht; zwischen beiden Schichten bilden die Muskelnerven ein Geflecht mit Ganglien.

Die Muskulatur wird überzogen von der *Serosa,* welche auf der Oberfläche das seröse Epithel trägt. Unter der Serosa liegt lockeres Bindegewebe, die Subserosa. Von diesen Schichten des Darmrohres ist stets die Schleimhaut vorhanden; alle anderen, selbst die muscularis mucosae, können gelegentlich fehlen. Im Magen, Dünn- und Dickdarm kommen alle Schichten vor.

Die Mundhöhle.

Die Schleimhaut der Mundhöhle hat durchweg geschichtetes Plattenepithel mit Papillen (s. ob. p. 15). Letztere sind an einigen Stellen der Mundhöhle sehr hoch und ragen tief in das Epithel hinein, so namentlich am *Zahnfleisch* und am *Lippenrot.*

Die *Submucosa* ist häufig, weil die Schleimhaut der Mundhöhle gegen ihre Unterlage nicht verschieblich ist wie am harten Gaumen, von mehr festem Bindegewebe gebildet, das mit der Unterlage z. B. dem Gaumenperiost verwächst. Eine *muscularis mucosae fehlt* in der ganzen Mundhöhle. Die Submucosa enthält Drüsen und zwar tubulöse; Lippendrüsen, Gaumendrüsen etc. (über den Bau dieser s. u. p. 149).

Tafel 26. *(Lippe.)*

Sagittaler Durchschnitt durch die Oberlippe eines Mannes. Vergr. 6 : 1.

Das Präparat stammt von einem Hingerichteten.

Die Figur zeigt die Schichtung der Lippe bei schwacher Vergrösserung; Haut, Muskulatur und Schleimhaut mit den Lippendrüsen.

Technik: Müller'sche Flüssigkeit. Haematoxylin—Eosin.

Erklärung der Bezeichnungen:

a = arteria labialis superior.
gll = glandulae labiales.
Lr = Lippenrot.
moo = musculus orbicularis oris.
p = pili (Haare).
tp = tunica propria (Schleimhaut) der Lippe.

Figur 44. Längsschliff eines Molarzahns des Menschen. Vergr. 8 : 1.

Die Figur giebt ein Uebersichtsbild vom Bau des Zahns. Die Pulpahöhle ist in den beiden vom Schliff getroffenen Wurzeln nicht der ganzen Länge nach aufgeschliffen.

Man erkennt die drei Hauptbestandteile des Zahns; Dentin, Schmelz und Cement und ihre Verteilung auf Krone und Wurzel. Die Interglobularräume erscheinen wegen der Schwäche der Vergrösserung nur als dunkle Zone an der Aussenfläche des Dentins.

Erklärung der Bezeichnungen:

C = Cement.
D = Dentin.
P = Pulpahöhle.
S = Schmelz.

Die Zähne.

Die *Zähne* sind Hartgebilde der Mundschleimhaut,[1]) welche im Innern einen schmalen an der Spitze der Zahnwurzel offenen Hohlraum, die *Zahnpulpa* zeigen. Letztere enthält neben wenigen zarten Bindegewebsfasern hauptsächlich die Nerven und Gefässe des Zahnes,

[1]) Eigentlich sind die Zähne Gebilde der äusseren Haut und des Ectoderms, nicht des Entoderms, da der Teil der Mundhöhle, in welchem sich die Zähne bilden, ursprünglich nicht zum Darm gehört (die sog. Mundbucht). Niedere Wirbeltiere haben daher auch Zähne in der Haut.

Lith. Anst. F. Reichhold, München

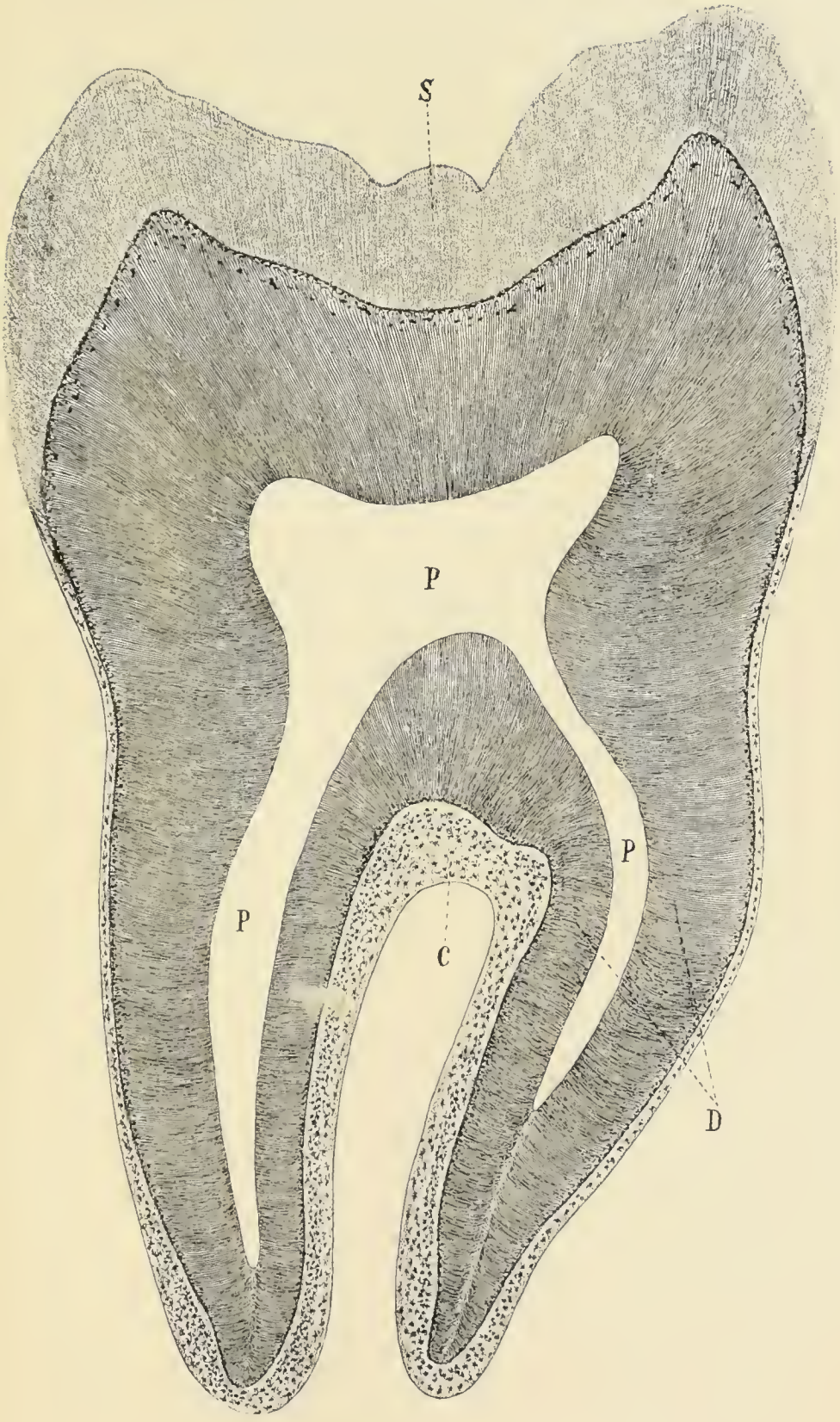

Figur 44

ferner eine die Begrenzung der Pulpahöhle bildende einfache Lage von kubischen Zellen, die epithelähnlich angeordnet sind und den Osteoblasten des Knochens nahe verwandt sind. Sie werden hier als *Odontoblasten* bezeichnet.

Der Zahn selbst besteht aus drei Substanzen, von denen eine epithelialen Ursprungs ist, der *Schmelz*, die anderen beiden dagegen bindegewebigen, das *Zahnbein*, die Hauptmasse des Zahnes, und das *Cement*. Schmelz und Zahnbein sind für den Zahn charakteristisch und kommen nur in diesem vor; das Zement dagegen ist Knochengewebe. Auf die drei makroskopisch unterschiedenen Abschnitte des Zahnes, Krone, Hals und Wurzel verteilen sich die drei Substanzen derart, dass das Zahnbein oder Dentin die Mitte des Zahnes einnimmt, sich in der Krone wie in der Wurzel findet, nirgends aber die Oberfläche des Zahns erreicht, während der Schmelz an der Krone dem Dentin kappenartig aufsitzt und gegen den Hals hin sich verschmälernd aufhört, das Zement, eine am Halse (wo der Schmelz aufhört) fein beginnende, nach der Wurzel zu sich etwas verstärkende schmale Lage auf der Oberfläche des Dentins bildet.

Das *Zahnbeingewebe* oder *Dentin* (substantia eburnea) ist ein dem Knochengewebe verwandtes Gewebe[1]), das aus einer verkalkten Grundsubstanz mit verkalkten Fibrillen besteht und von feinen an der Pulpahöhle beginnenden und radiär zu dieser gestellten Kanälchen, den Zahnröhrchen, durchsetzt wird. Der Hauptunterschied des Dentins gegenüber dem Knochen ist der, dass das Dentin selbst keine Zellen enthält (und auch keine Gefässe). In den Zahnkanälchen finden sich vielmehr nur Ausläufer der Odontoblasten[2]), die *Zahnfasern*.

Was den feineren Bau des Dentins betrifft, so sind die Fibrillen in der (verkalkten) Grundsubstanz haupt-

[1]) Der Knochen der Knochenfische ist im wesentlichen eine Art vascularisierten Dentins.

[2]) Wie weit die Zahnfasern in die Zahnkanälchen vordringen ist ungewiss.

Figur 45. Querschliff eines menschlichen Eckzahns. Vergr. 25 : 1.

Die Figur zeigt bei schwacher Vergrösserung das Verhalten der Dentinkanälchen, der Körnerschicht (kleine Interglobullarräume) und des Cements. Im Cement erkennt man zahlreiche Knochenhöhlen; die Dentinkanälchen verzweigen sich gegen die Körnerschicht hin.

Erklärung der Bezeichnungen:

C = Cement.
D = Dentin.
K = Körnerschicht.
P = Wurzelkanal (Pulpahöhle).

Figur 46. Teil der Krone eines Längsschliffes eines menschlichen Praemolarzahns. Vergr. 200 : 1.

Die Figur zeigt den Bau des Zahns an der Schmelzdentingrenze. Im Bereich des Dentin sind zwei grössere und zwei kleinere Interglobularräume getroffen. Die Dentinfasern verästeln und gabeln sich und überschreiten mit ihren Ausläufern die Schmelzgrenze.

Die Schmelzprismen erscheinen in der Figur zum Teil wellig gekrümmt, häufig wechseln Streifen dunklerer und hellerer Prismen ab (Retzius'sche Parallelstreifen).

Erklärung der Bezeichnungen für Fig. 46 und 47:

C = Cement.
D = Dentin.
Dk = Dentinkanälchen.
Ig = Interglobularräume.
K = Körnerschicht (kleine Interglobularräume).
Kh = Knochenhöhlen des Cements.
S = Schmelz.
Sp = Schmelzprismen.

Figur 47. Teil eines Längsschliffes der Wurzel eines Molarzahns des Menschen. Vergr. 200 : 1.

Die Figur zeigt den Bau der Dentincementgrenze. Im Cement deutliche Knochenhöhlen mit Knochenkanälchen. Die Dentinkanälchen zeigen hier besonders reichliche Teilungen und seitliche Aeste. Die Körnerschicht zeigt durchweg kleine, unregelmässig gestaltete Interglobularräume.

sächlich in der Längsrichtung des Zahns angeordnet. Die Zahnröhrchen oder -kanälchen sind feine in der Gegend ihrer Ausmündung in die Pulpahöhle bis 4 μ weite Kanäle, welche sich gegen die Dentingrenze (d. h. Schmelzdentin oder Cementdentingrenze) mehrfach spitzwinklig teilen und schliesslich unter gleich-

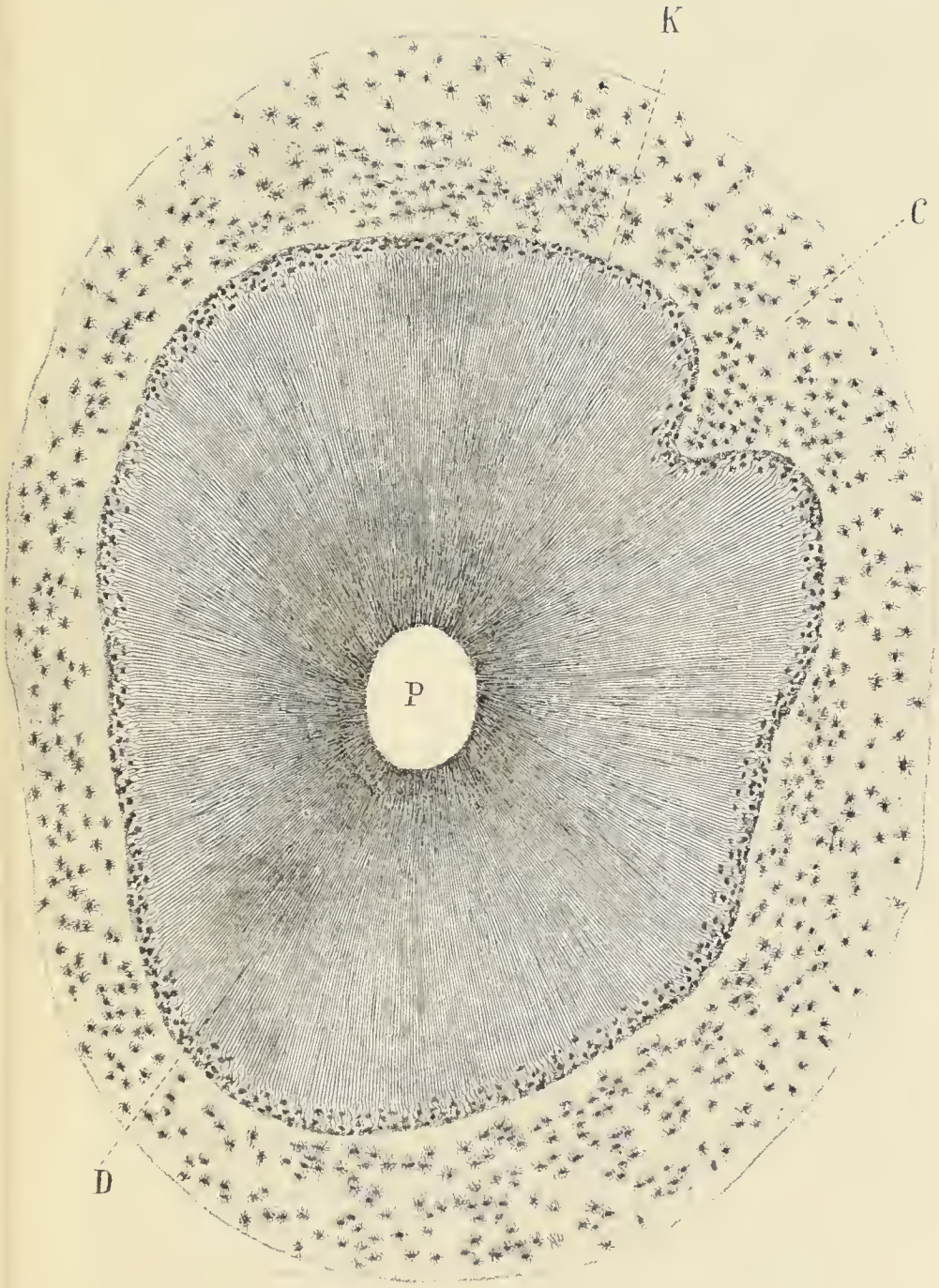

Figur 45

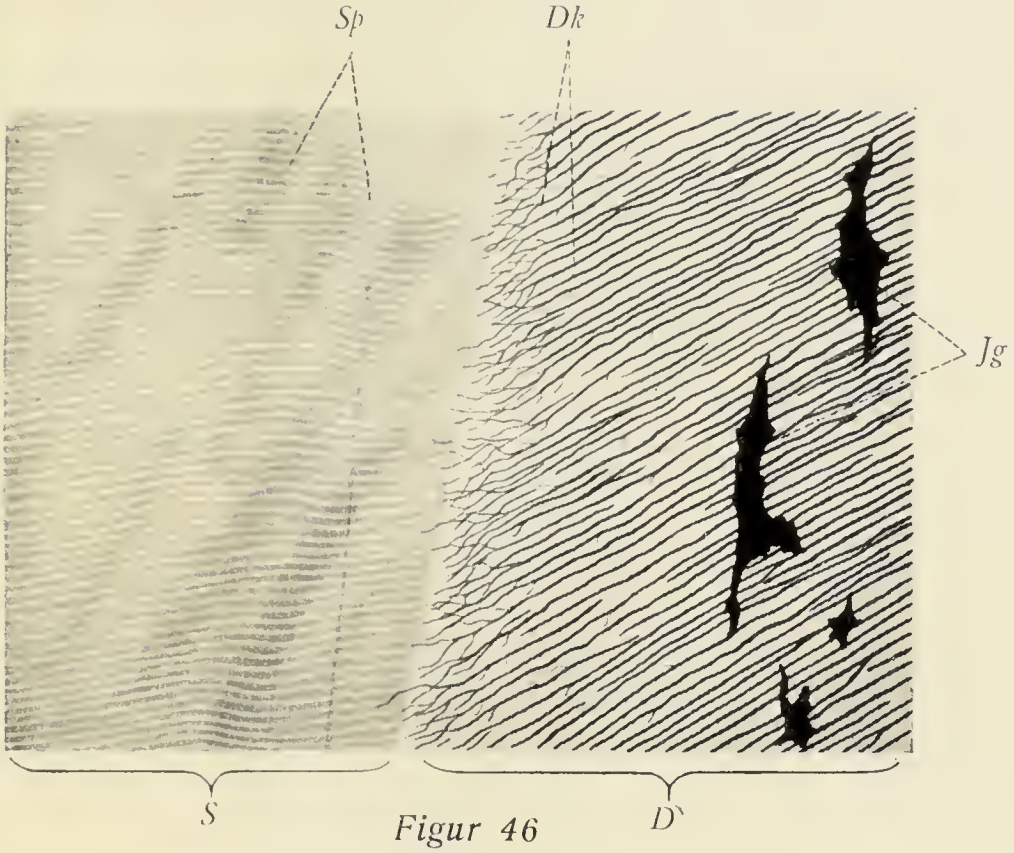

Figur 46



Figur 47

zeitiger Abgabe sehr feiner Seitenzweige an der eigentlichen Grenze der Substanz in feine, blind endende Aeste auflösen.

Im Bereich der Zahnkrone finden sich im Dentin unweit der Schmelzdentingrenze unregelmässig gestaltete wie von Kugelflächen begrenzte Hohlräume (am Zahnschliff), welche wahrscheinlich aus unverkalkt gebliebenem Dentin bestehen. Dieselben sind individuell sehr wechselnd und werden als *Interglobularräume* bezeichnet. Aehnliche, aber viel kleinere Räume finden sich an der Dentinzementgrenze aber bereits ausserhalb der Enden der Zahnröhrchen. Sie bilden hier eine kontinuierliche Grenzschicht zwischen Dentin und Cement (sog. *Tomessche Körnerschicht*).

Der *Schmelz* besteht aus langen, die ganze Dicke der Substanz durchsetzenden 3—6 μ breiten, sechsseitigen Prismen, welche durch eine geringe Menge von Kittsubstanz verbunden sind. Die Schmelzprismen laufen nicht genau gerade von der Dentingrenze nach der Zahnoberfläche, sondern zeigen mehr oder weniger deutliche Krümmungen, bilden stellenweis sogar direkt Wirbel. Die Schmelzprismen sind strukturlos; sie bestehen aus einer Art versteinerter Epithelzellen, so dass sie so gut wie gar keine (3—5%) organische Substanz enthalten und sich in Mineralsäuren völlig auflösen (gelegentlich erscheinen sie quergestreift).

Die Oberfläche des Schmelzes wird von einer strukturlosen Haut, der *cuticula dentis* überzogen.

Das *Cement* ist einfaches Knochengewebe gewöhnlich ohne Knochenstruktur d. h. ohne Blutgefässe, Haverssche Kanäle und meist auch Lamellen[1]), sogar an der dünnsten Stelle des Halses ohne Knochenkörperchen (s. ob. p. 69).

Die Blutgefässe und Nerven des Zahnes liegen nur in der Pulpa. Das Dentin ist ein völlig gefäss- und

[1]) Nur sehr grosse Zähne haben Lamellen im Cement, wie die grösserer Säugetiere, Dann findet man häufig auch Haverssche Kanäle. Beim Menschen kommen selbst Lamellen nur sehr selten vor.

Tafel 27. *(Zahnentwicklung.)*

Figur 1. Frontalschnitt durch Zunge und Unterkiefer eines dreimonatlichen menschlichen Embryo, **I. Stadium der Zahnentwicklung.** Vergr. 30 : 1.

Die Figur zeigt den Durchschnitt der Zunge, der Meckel'schen Knorpel, der knöchernen Unterkieferanlage, der beiden Zahnleisten des Unterkiefers mit Zahnanlagen.

Technik: Pikrin—Sublimat. Carmin—Haematoxylin—Eosin.

Erklärung der Bezeichnungen:

M = Meckel'scher Knorpel.
m = Unterkieferanlage.
pd = Zahnpapille.
scho = Schmelzorgan.
Z = Zunge.

Figur 2. Teil eines Durchschnitts (Kuppe) der **Zahnanlage** eines sechsmonatlichen menschlichen Embryo (Zahnentwicklung III. Stadium). Vergr. 150 : 1.

Die Figur zeigt die Bildung von Dentin seitens der Odontoblasten und von Schmelz seitens der Schmelzzellen. Die Schmelzprismen sind noch durch relativ viel Intercellularsubstanz getrennt.

Technik: Müller'sche Flüssigkeit—Formol. Haematoxylin—Eosin.

Erklärung der Bezeichnungen:

as = äussere Schmelzzellen.
D = Dentin.
ep = Schmelzepithel (innere Schmelzzellen).
od = Odontoblasten.
pd = Zahnpapille.
S = Schmelz.
sp = Schmelzpulpa.

---

nervenfreies Gewebe, (der Schmelz ist überhaupt kein Gewebe)[1]) auch das Cement ist gewöhnlich gefässlos.

Was die *Entwicklung der Zähne* betrifft, so sind die Zähne Schleimhautgebilde der Mundhöhle (s. a. ob. p. 124). Sie entstehen teils aus dem Epithel der Mundhöhle, teils aus dem Bindegewebe der Schleimhaut. Die Entwicklung des Zahnes wird eingeleitet durch das Epithel, welches in Gestalt einer kontinuierlichen, dem Kieferrande parallellen, noch nicht in einzelne Zahnanlagen ge-

[1]) Der Schmelz ist eine völlig tote Substanz im Körper, welche auch keinen Stoffwechsel hat und keiner Ernährung bedarf.

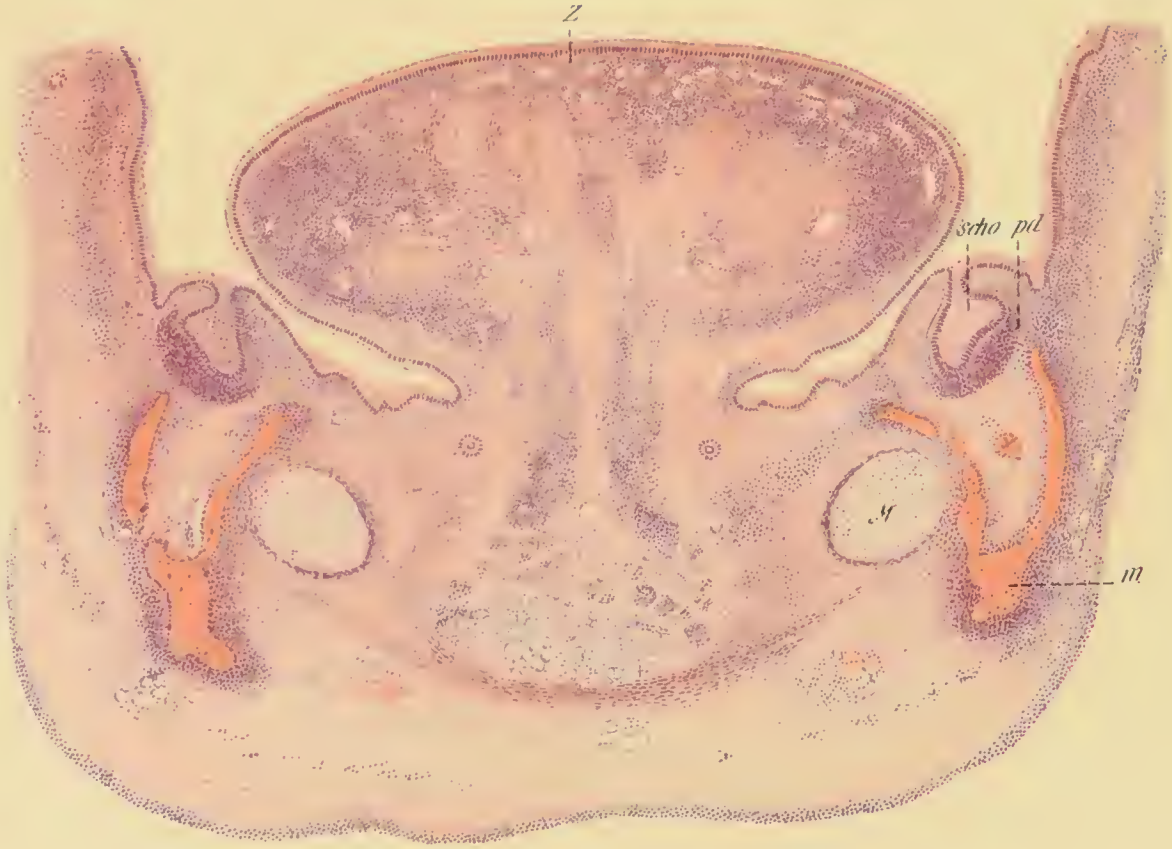

Fig. 1.

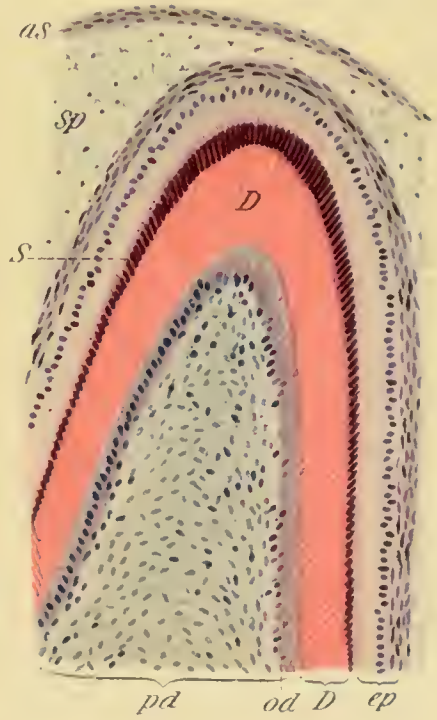

Fig. 2.

Lith. Anst F. Reichhold, München

teilten Leiste, der *Zahn- oder Schmelzleiste,* in das darunter gelegene Bindegewebe vorspringt. Dieselbe erscheint schon Ende des zweiten Embryonalmonats.

Bald darauf finden sich an gewissen Stellen, welche der Lage und Zahl nach den späteren Milchzähnen entsprechen, unter der Epithelleiste Anhäufungen von Bindegewebszellen und gleichzeitig diesen gegenüber kolbige Anschwellungen der Zahnleiste, die Anlagen des sog. *Schmelzorgans,* während die Anhäufungen von Bindegewebszellen die Anlagen der *Zahnpapillen* darstellen.

Unter gleichzeitiger Vergrösserung des Schmelzorgans und der Papille, wobei das erstere diese immer mehr kappenartig umgreift, findet eine Abschnürung der einzelnen Zahnanlagen von der gemeinsamen Zahnleiste statt, so dass nach einer gewissen Zeit der Entwicklung die Zahnanlagen nur mehr durch einen seitlichen Verbindungsstrang mit dem Mutterboden zusammenhängen.

An dem freien unteren Rande der Zahnleiste vollzieht sich jetzt, nachdem bereits eine aus Schmelzorgan und Zahnpapille bestehende Milchzahnanlage geschaffen ist, von neuem derselbe Prozess zur Bildung der *bleibenden Zähne.*

Das die bindegewebige Zahnpapille kappenartig umgreifende epitheliale Schmelzorgan besteht aus einer gegen die Bindegewebspapille grenzenden Lage cylindrischer Zellen mit einem deutlichen Cuticularsaum an der Oberfläche, den sog. *inneren Schmelzzellen,* einer äusseren Lage abgeplatteter Zellen *(äusseren Schmelzzellen)* und einer zwischen beiden gelegenen eigentümlich weichen, von sternförmig umgewandelten Epithelzellen und vieler schleimiger Intercellularsubstanz gebildeten Masse, der *Schmelzpulpa.* Letztere dient gleichsam als Platzhalter für den später ihren Raum einnehmenden Zahn und wird je mehr die Entwicklung des Zahnes fortschreitet, umsomehr verdrängt.

Die bindegewebige *Zahnpapille* dagegen besteht aus zellreichem embryonalen Bindegewebe, dessen obere Lage sich zu epithel-ähnlich angeordneten Zellen, den *Odontoblasten,* umgestaltet.

Die ganze Zahnanlage wird von einem bindegewebigen Häutchen, dem sog. *Zahnsäckchen,* umgeben.

Die Bildung der Substanzen des Zahnes geschieht nun so, dass die Odontoblasten an ihrer dem Schmelzorgan zugekehrten Fläche Dentin ausscheiden, in ähnlicher Weise wie die Osteoblasten Knochensubstanz erzeugen. Bald darauf beginnt die Schmelzbildung derart, dass an der unteren der Zahnpapille und dem Dentin zugekehrten Fläche der inneren Schmelzzellen, die sich jetzt als die alleinigen Schmelzbildner erweisen, Schmelz ausgeschieden wird, indem jede einzelne Cylinderzelle ein allmählich sich verlängerndes Schmelzprisma bildet (auch Tomesscher Fortsatz der Zelle genannt). Die einzelnen Schmelzprismen werden durch anfangs reichliche Kittsubstanz getrennt. Junges Dentin und junger Schmelz berühren sich also.

Die weitere Ablagerung der beiden hauptsächlichen Hartsubstanzen des Zahnes erfolgt nun derart, dass an der Spitze der

Tafel 28. *(Zahnentwicklung.)*

Figur 1. Längsschnitt einer (Milch)-**Zahnanlage** eines viermonatlichen menschlichen Embryo (zweites Stadium der Zahnentwicklung). Vergr. 40 : 1.

Die Figur zeigt eine ausgebildete menschliche Zahnanlage vor Beginn der Dentin- und Schmelzbildung. An der freien Kante der Zahnleiste bemerkt man soeben die Anlage des bleibenden Zahns.

Technik: Pikrin-Sublimat. — Haematoxylin-Eosin.

Erklärung der Bezeichnungen:

as = äussere Schmelzzellen.
d_2 = Anlage des bleibenden Zahns.
ep = Epithel der Mundhöhle.
is = innere Schmelzzellen.
k = Knochen der Unterkieferanlage.
pd = Zahnpapille.
sp = Schmelzpulpa.
Zs = Zahnsäckchen.

Figur 2. Längsschnitt der Anlage des **Milchzahns und des bleibenden Zahn** eines neugeborenen Kindes. (IV. Stadium der Zahnentwicklung). Vergr. 10 : 1.

Die Figur giebt ein Uebersichtsbild einer älteren Zahnanlage mit starker Dentin- und Schmelzbildung, daneben die Anlage des bleibenden Zahns im Stadium der Figur 1. Letztere hängt noch durch Reste der Zahnleiste mit dem Epithel der Mundhöhle zusammen.

Technik: Müller'sche Flüssigkeit und Formol. Haematoxylin-Eosin.

Erklärung der Bezeichnungen:

D = Dentin.
D^I = Milchzahnanlage.
D^{II} = Anlage des bleibenden Zahns.
ep = Epithel der Mundhöhle.
gt = glandula tartarica.
K = Unterkieferknochen.
pd = papilla dentis.
S = Schmelz z. T. (links) vom Schmelzepithel künstlich abgehoben.
sp = Schmelzpulpa.

Zahnpapille der Prozess seine stärkste Ausdehnung erreicht, dass also die Spitze der Zahnkrone und die Krone überhaupt zuerst gebildet werden. Dabei wird allmählich die Schmelzpulpa resorbiert und ihr Platz von dem wachsenden Zahn eingenommen. Die inneren Schmelzzellen bilden mit ihren Cuticularsäumen die

Fig. 1.

Fig. 2.

Lith. Anst F. Reichhold, München.

Cuticula, nachdem die Schmelzbildung vollendet und die Zelle selbst zu Grunde gegangen ist. Dasselbe Schicksal erleiden die äusseren Schmelzzellen. Aus dem Reste der bindegewebigen Zahnpapille wird die Zahnpulpa. Das *Cement* entsteht aus einer Verknöcherung des unteren Abschnittes des *Zahnsäckchens*.

Ganz gleichartig verläuft die Bildung des bleibenden Zahnes.

Wenn die Schmelz- und Dentinbildung einen gewissen Grad erreicht hat, geht auch der Verbindungsstrang zwischen der Zahnanlage und der (inzwischen verstrichenen) Zahnleiste verloren. Reste in Gestalt zelliger Stränge erhalten sich oft längere Zeit und geben Veranlassung zur Bildung geschichteter Epithelkörper, der sog. glandulae tartaricae.

Die Zunge.

Die Substanz der *Zunge* besteht im wesentlichen aus der quergestreiften Zungenmuskulatur (s. ob. p. 55) und der mittels einer aponeurotischen Submucosa (fascia linguae) fest aufsitzenden Schleimhaut.

Man unterscheidet an der Zunge einen vorderen »papillären« und hinteren tonsillären Teil.

Die *Papillen* der Zunge tragen diesen Namen fälschlicher Weise. Es sind nicht Papillen sondern Zotten [1]), die selbst wiederum Papillen tragen können. Man unterscheidet beim Menschen hauptsächlich drei Formen: »papillae« filiformes (conicae), fungiformes und vallatae (circumvallatae).[2])

Die faden- und pilzförmigen »Papillen« kommen gemischt auf dem ganzen papillären Teil der Zunge vor, die umwallten Papillen dagegen in beschränkter Zahl an der Grenze gegen den tonsillären.

---

[1]) Unter Papillen versteht man Vorwölbungen des Bindegewebes (z. B. des Corium der äusseren Haut) in das Epithel, ohne dass dadurch die Oberflächenebene des Epithels verändert würde (dieselbe bleibt glatt). Zotten dagegen sind über die Oberfläche z. B. der Schleimhaut hervorragende Gebilde, die aus Bindegewebe und Epithel bestehen. An der äusseren Haut giebt es normaler Weise nur Papillen, keine Zotten; solche (Warzen Condylome) sind pathologisch.

[2]) Beim Menschen ganz rudimentär ist die bei vielen Säugetieren am Seitenrand der Zunge sehr gut entwickelte papilla foliata, welche aus einer Reihe paralleler Schleimhautfalten gebildet wird. Letztere tragen dann zahlreiche Geschmacksorgane.

Tafel 29. *(Zunge.)*

Figur 1. Durchschnitt durch einen Zungenbalg des Menschen. Vergr. 30 : 1.

Das Präparat stammt von einem Hingerichteten.

Die Figur giebt ein Uebersichtsbild eines Zungenbalges. Das Epithel der Balghöhle ist von zahlreichen Leucocyten durchsetzt.

Technik: Müller'sche Flüssigkeit. — Haematoxylin-Eosin.

Erklärung der Bezeichnungen:

Bh = Balghöhle.
d = Drüsenausführungsgang.
ep = Epithel.
nl = Lymphknötchen mit Keimzentrum.

Figur 2. Teil eines Durchschnitts des vorderen Abschnitts der menschlichen Zunge. Vergr. 25 : 1.

Das Präparat stammt von einer frischen Leiche (2 1/2 h. p. m. konserviert).

Die Figur zeigt Durchschnitte von faden- und pilzförmigen Papillen.

Technik: Müller'sche Flüssigkeit. Haematoxylin-Eosin.

Erklärung der Bezeichnungen:

m = Muskulatur.
p = (Secundär-) Papillen.
pfi = papillae filiformes.
pfu = papilla fungiformis.
tp = Schleimhaut.
sm = Submucosa (fascia) linguae.

Die papillae *filiformes* bestehen aus einem an elastischen Fasern reichen Grundstock von kurz-fadenförmig bis konischer Gestalt und sind von einem dicken Epithel überzogen, dessen obere platte Zellen oft in vielen Schichten angeordnet sind und halbverhornte Spitzen bilden. Sie stellen die grösste Masse aller Zungenpapillen dar. Gewöhnlich zeigen sie drei hohe Sekundärpapillen und auf der Oberfläche in wechselnder Zahl Fortsätze halbverhornter Zellen.

Die papillae *fungiformes* haben einen breiten bindegewebigen Grundstock mit mehreren (meist mehr als drei), häufig ziemlich breiten und meist nicht sehr hohen [1])

[1]) Es giebt auch breite papillae filiformes und schmale fungiformes, so dass gewisse Uebergänge beider Formen bestehen.

Fig. 1.

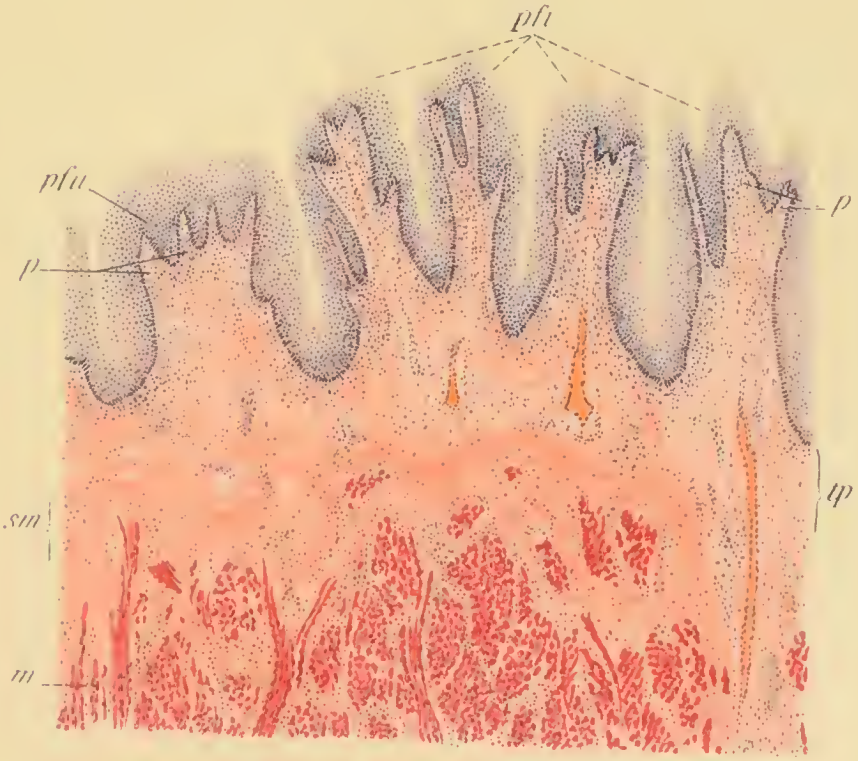

Fig. 2.

Lith. Anst. F. Reichhold, München

(Secundär-) Papillen an der Oberfläche; ihr Epithelüberzug ist meist völlig glatt.

Die *papillae vallatae* haben die Form der fungiformes, nur sind sie grösser und werden von einem glatten nicht papillentragenden Wall umgeben. Sie besitzen gewöhnlich auch an der Seitenfläche (Sekundär-) Papillen und führen die Geschmacksorgane (Geschmacksknospen s. u. p. 247). Die Papillen, auch die der Oberfläche, sind meist niedrig. Der bindegewebige Grundstock der papillae vallatae enthält viele Nervenfasern und auch zerstreute Ganglienzellen oder Ganglienzellgruppen (siehe Tafel 31 Figur 1).

Die lymphatischen Bildungen der Zunge und des Rachens.

Die lymphatischen Bildungen dieser Gegend gehören zu den oberflächlichen Lymphdrüsen (s. ob. p. 116). Es sind teils *solitäre Knötchen*, wie im Wall der papillae vallatae, teils und zwar vorzugsweise gehäufte Knötchen. Letztere bilden auf der Zunge die sog. *Zungenbälge* (Balgdrüsen), folliculi linguales, ferner die eigentlichen *Tonsillen*.

Die *Zungenbälge* sind flache warzenförmige Erhabenheiten, welche in der Mitte eine enge aber ziemlich tiefe Einbuchtung, die *Balghöhle* zeigen. Die Wandung der Balghöhle nun besteht aus lymphatischem Gewebe mit Lymphknötchen und Keimzentren, das sich scharf gegen das umliegende (Binde-) Gewebe der Zungenschleimhaut und gegen die Muskulatur abgrenzt. Die Balghöhle ist mit dem geschichteten Plattenepithel der Zungenoberfläche überzogen; letzteres wird jedoch hier von massenhaft auswandernden Leucocyten vielfach durchbrochen (s. u.).

Aehnlich gebaut, nur aus viel zahlreicheren Lymphknötchen zusammengesetzt, ist die *Gaumen-Tonsille* (tonsilla palatina). Das lymphatische Gewebe derselben ist scharf gegen die dicht benachbarte Muskulatur und die Schleimdrüsen der Gaumenbögen abgesetzt. Von der Schleimhautoberfläche gehen viele unregelmässig gestaltete, häufig im Grunde erweiterte und sich gleich-

Tafel 30. *(Tonsille.)*

Durchschnitt durch die **Tonsilla palatina** des Menschen. Vergr. 6½ : 1.

Das Präparat stammt von einem Hingerichteten.

Die Figur zeigt im Längsschnitt die Gaumentonsille mit ihren Buchten, dem lymphatischen Gewebe, den bindegewebigen Septen und der umgebenden Gaumenmuskulatur.

Technik: Zenker'sche Flüssigkeit. Haematoxylin-Eosin.

Erklärung der Bezeichnungen:

agp = arcus glossopalatinus.
ep = Epithel.
ft = fossula tonsillaris.
M = quergestreifte Muskulatur.
nl = noduli lymphatici.
S = bindegewebige Septa.
st = Rest des sinus tonsillaris.

Tafel 31. *(Zunge.)*

Figur 1. Durchschnitt durch eine **papilla vallata** der menschlichen Zunge. Vergr. 40 : 1.

Das Präparat stammt von einer Leiche (2½ h. p. m. kons.)

Die Figur zeigt den Bau der umwallten Papille, Geschmacksknospen, die serösen Drüsen der Umgebung.

Technik: Zenker'sche Lösung. Haematoxylin-Eosin.

Erklärung der Bezeichnungen:

d = Drüsenausführungsgang.
g = Ganglienzellen.
glser = glandulae serosae.
Gkn = Geschmacksknospen.
m = quergestreifte Muskelfasern.
n = Nervenfasern des n. glossopharyngens.
p = (Secundär-) Papillen.
Rf = Ringfurche der umwallten Papille.
Rw = Ringwall der Papille.

Figur 2. Durchschnitt durch einen Teil der Schleimhaut einer **Tonsillarbucht.** Vergr. 220 : 1.

Das Präparat stammt von einem Hingerichteten.

Die Figur zeigt die Durchwanderung des Epithels seitens der Leucocyten der Schleimhaut. Links wenig Leucocyten im Epithel, in der Mitte bereits einzelne Gruppen, rechts ist das Epithel so von Leucocyten durchsetzt, dass die Epithelzellen nur noch einige Nester bilden. Die basale Begrenzung des Epithels ist rechts nicht mehr zu erkennen.

Technik: Zenker'sche Flüssigkeit. Haematoxylin-Eosin.

Erklärung der Bezeichnungen:

dep = abgestossene Epithelzellen in der Tonsillarbucht
ep = Epithel.
epr = Epithelreste.
l = Leucocyten.
lg = lymphoides Gewebe der Schleimhaut.
X = Leucocyten ins Lumen vordringend.

Lith. Anst F. Reichhold. München.

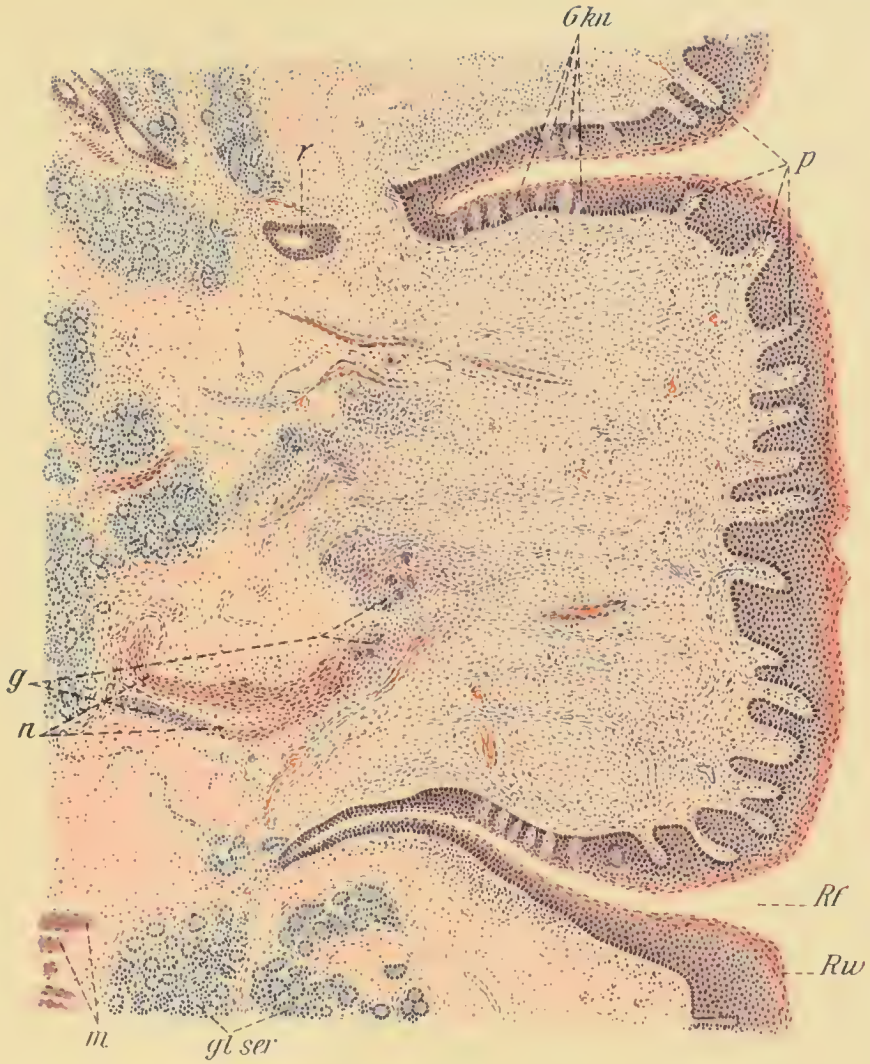

Fig. 1.

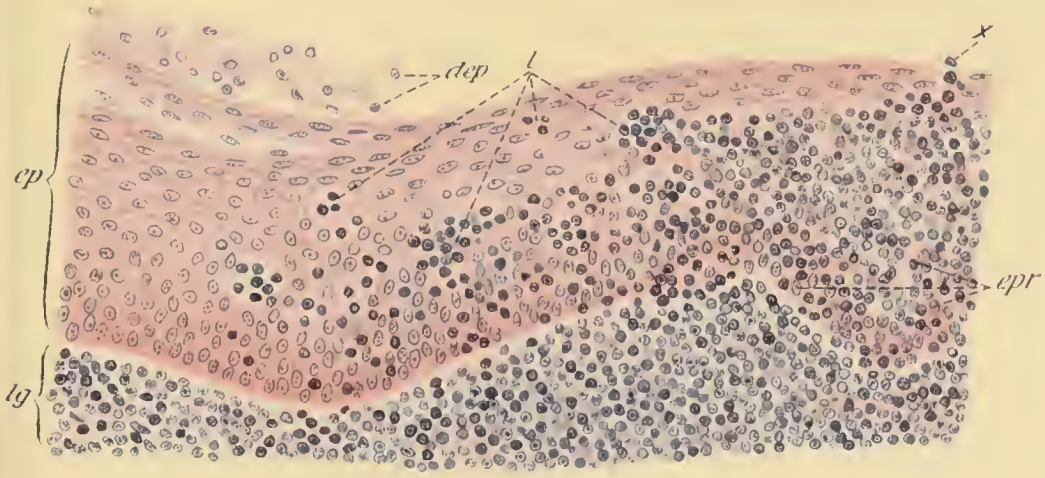

Fig. 2.

Lith. Anst. F. Reichhold, München.

sam verzweigende (d. h. mit Aussackungen versehene) Buchten aus, die *fossulae tonsillares*. Alle diese sind von lymphatischem Gewebe mit Sekundärknötchen und Keimzentren umgeben und vom geschichteten Plattenepithel ausgekleidet. Bindegewebige *Septa* erstrecken sich von der Unterlage der Tonsille in das lymphatische Gewebe derart, dass jede fossula jederseits eine aus nur einer Reihe von Sekundärknötchen bestehende Wand besitzt, dass also die Tonsille durch bindegewebige Septen gleichsam in einzelne lymphoide Blätter zerlegt wird.

An der Tonsille lassen sich wie an allen lymphatischen Bildungen, die mit dem Epithel verwachsen sind, die Vorgänge der *Durchwachsung und Durchwanderung des Epithels durch Leucocyten* beobachten. Dieser Vorgang erscheint viel deutlicher da, wo erstlich ein hohes mehrschichtiges Epithel besteht und zweitens die Durchwanderung in grossen Mengen erfolgt; das ist u. a. an der Tonsille der Fall. Man findet hier z. B. in den Tonsillarbuchten Stellen des geschichteten Plasterepithels, welche keine Leucocyten enthalten; daneben finden sich solche vereinzelt zwischen den Epithelzellen; dann kommen Stellen, wo bereits Gruppen von Leucocyten im Epithel zu finden sind. Schliesslich wandern die Leucocyten so massenhaft aus, dass das Epithel vollständig von ihnen durchsetzt ist und zwischen grossen Haufen von Leucocyten nur noch vereinzelte Gruppen von Epithelzellen zu sehen sind. Bei diesem Vorgange verstreichen erstlich die Papillen der Schleimhaut; ferner nimmt das Epithel durch die massenhaft eingelagerten Leucocyten an Dicke zu und an den Stellen, wo die Zahl der Leucocyten grösser ist als die der Epithelzellen, verschwindet die scharfe Grenzlinie zwischen Epithel und lymphoidem Gewebe der Schleimhaut.

Die *Blutgefässe* der Zunge sind sehr reichliche und enden teils als Muskelgefässe, teils in der Schleimhaut. Die Kapillarschlingen der letzteren finden sich hauptsächlich in den (Sekundär)-Papillen, wo sie bei nicht belegter Zunge, d. h. wenn die oberen Plattenzellagen

Tafel 32. *(Oesophagus.)*

Querschnitt der menschlichen Speiseröhre in der Höhe des mittleren Drittels. Vergr. 10 : 1.

Das Präparat stammt von einem Hingerichteten.

Die Figur giebt ein Uebersichtsbild vom Bau des Oesophagus. Die Muskulatur ist eine aus glatten und quergestreiften Fasern gemischte.

Technik: Müller'sche Flüssigkeit. Haematoxylin-Eosin.

Erklärung der Bezeichnungen:

ep = Epithel.
gl = Schleim-Drüsen der Submucosa.
L = Lumen.
Lm = Längsmuskulatur.
mm = muscularis mucosae.
nl = Lymphknötchen.
Rm = Ringmuskulatur.
sm = Submucosa mit Fettzellen, Gefässen, einzelnen Längsbünden glatter Muskulatur an der Grenze der Ringmuskulatur.
ta = tunica adventitia.
tp = tunica propria.

---

abgeschürft werden, durchschimmern und die normale Röte der Zunge bedingen; ferner umspinnen sie die Drüsen und gehen in das tonsilläre Gewebe.

Die *Lymphgefässe* der Zunge sind naturgemäss, im tonsillären Abschnitt am reichlichsten und bilden hier ein oberflächliches Netz, das die Zungenbälge umgiebt (s. a. ob. p.).

Die *Nerven* der Zunge, namentlich der zu den papillae vallatae tretende Ast des glossopharyngeus zeigt kleine Ganglien in seinem Verlauf. Ausser an den Geschmacksknospen (s. u. p.) enden die Zungennerven gewöhnlich mit feinen Enden im Epithel.

Die Speiseröhre.

Der *Oesophagus* hat durchgängig ein geschichtetes Plattenepithel mit Papillen. Die *tunica propria* der Schleimhaut zeigt sonst keine Besonderheiten, ausser kleinen Lymphknötchen, die gelegentlich um die Ausführungsgänge der Drüsen gelegen sind. Die *muscularis*

Lith. Anst. F. Reichhold, München.

mucosae ist sehr gut entwickelt, und besteht im wesentlichen aus Längsbündeln. Die gesamte Schleimhaut (mit der muscularis mucosae) legt sich im leeren Zustand des Organs in starke Falten.

Die *Submucosa* des Oesophagus setzt sich aus sehr lockerem, häufig fetthaltigen Bindegewebe zusammen, enthält die Nerven — und Gefässtämme für die Schleimhaut und kleine *Schleimdrüsen* (verzweigte tubulöse Einzeldrüsen). Ihre Ausführungsgänge durchbohren die muscularis mucosae und mucosa, sind hier häufig von Lymphknötchen umgeben und münden durch das Plasterepithel ins Lumen.

Ziemlich konstant kommen ausser den Schleimdrüsen noch Oesophagusdrüsen vor, welche ganz den Charakter der Magenfundusdrüsen haben; dieselben finden sich insbesondere in der Gegend kurz vor der Einmündung in den Magen und heissen deswegen auch *Cardiadrüsen;* gelegentlich kommen sie jedoch auch an anderen Stellen des Oesophagus vor, besonders häufig gerade im oberen Abschnitt. Ferner finden sich neben den Schleimtubuli gelegentlich auch seröse oder gemischte Tubuli.

Die *Muskulatur* des Oesophagus ist eine gemischte, d. h. im oberen Abschnitt (etwa 1/3) ist sie nur aus quergestreiften Elementen zusammengesetzt, im mittleren aus quergestreiften und glatten, im unteren Drittel lediglich aus letzteren. Sie zeigt eine deutliche innere Ringmuskellage und äussere Längslage.

Die Muskulatur wird aussen von Bindegewebe umgeben, welches eine wenig gut umgrenzte Adventitia bildet.

Der Magen.

Die *Magenwandung* zeigt im allgemeinen dieselbe Schichtung wie die des Oesophagus; nur wird der Magen vom Peritoneum überzogen, so dass Serosa (und Subserosa) sich zu der Zahl der Schichten hinzugesellen.

Das *Epithel* der Magenoberfläche, welches auch die Magengrübchen (foveolae gastricae) auskleidet, ist ein Cylinderepithel, dessen Zellen in ihrer der freien Oberfläche zugekehrten Seite verschleimt sind und wahrscheinlich ähnlich wie die Becherzellen (s. ob. p. 20) Schleim produzieren.

Tafel 33. *(Oesophagus, Magen.)*

Figur 1. Teil eines Querschnitts der menschlichen Speiseröhre. Vergr. 18 : 1.

Das Präparat stammt von einem Hingerichteten.

Die Figur zeigt alle Schichten der Oesophaguswand. Die Muskulatur ist aus glatten und quergestreiften Fasern gemischt. In der Schleimhaut findet sich ein solitäres Lymphknötchen, in der Submucosa (Schleim-) Drüsen.

Technik: Müller'sche Flüssigkeit. Haematoxylin-Eosin.

Erklärung der Bezeichnungen:

ep = Epithel.
gl = Drüsen.
glm = glatte Längsmuskulatur.
lm = Längsmuskulatur (quergestreift).
mm = muscularis mucosae.
nl = solitäres Lymphknötchen.
rm = Ringmuskulatur (gemischt).
sm = Submucosa.
tp = tunica propria.

Figur 2. Senkrechter Durchschnitt der Magenwand in der Pylorusgegend. Vergr. 20 : 1.

Das Präparat stammt von einem Hingerichteten.

Die Figur giebt ein Uebersichtsbild der Schichtung der Magenwand. Die Schleimhaut enthält lange foveolae und kurze verzweigte und gekrümmte Drüsen, sowie Lymphknötchen.

Technik wie Figur 1.

Erklärung der Bezeichnungen:

a = Arterie der Submucosa.
fg = foveolae gastricae.
M = Muscularis.
m = Schleimhaut.
mm = muscularis mucosae.
nl = Lymphknötchen.
sm = Submucosa.

Die *tunica propria* des Magens wird ganz von *schlauchförmigen Drüsen* gebildet, welche in die foveolae münden und nur wenig interstitielles Gewebe zwischen sich lassen. Die Drüsen sind verschieden in der Region des Hauptteils des Magens (Cardiateil, fundus und corpus) und dem gegen den Pylorus gelegenen Abschnitt.

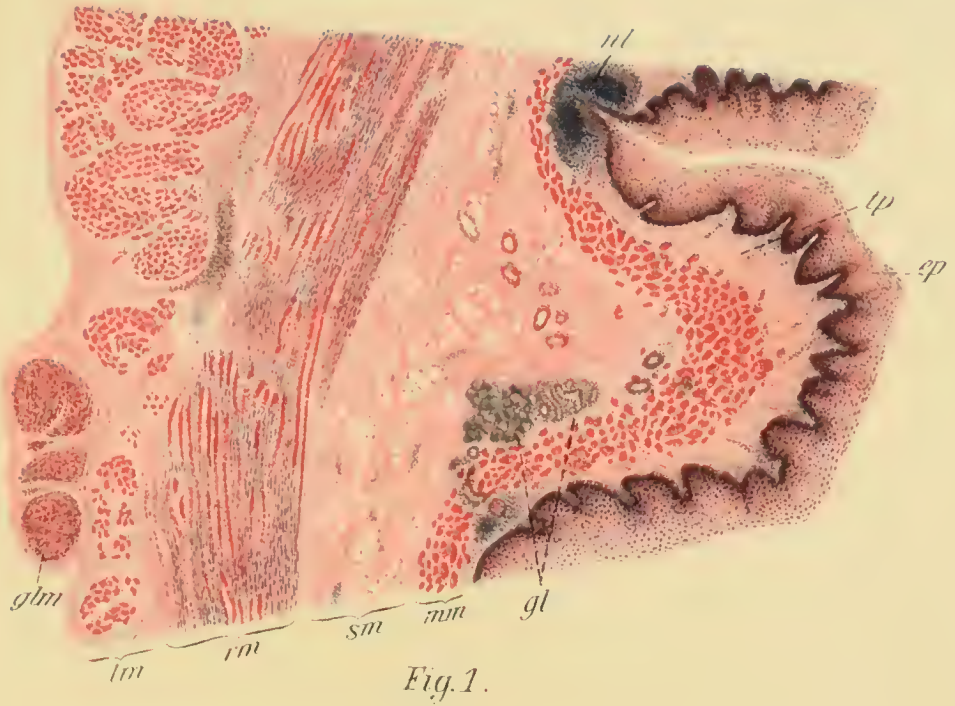

Fig. 1.

Fig. 2.

Lith. Anst F. Reichhold München.

Die Grenze beider Regionen ist in Bezug auf das Verhalten der Drüsen keine scharfe. Man unterscheidet demnach *Fundusdrüsen* oder *glandulae gastricae propriae* und *Pylorusdrüsen*. Da die Drüsen die Hauptmasse der Schleimhaut bilden, drücken sie derselben auch ihren typischen Charakter auf, so dass man auch wohl von Fundusschleimhaut und Pylorusschleimhaut spricht.

In der *Fundusregion* sind die foveolae gastricae weniger gross und namentlich weniger tief im Verhältnis zur Dicke der Schleimhaut als in der Pylorusregion; die Drüsen der Fundusregion sind lange wenig verästelte[1]) und wenig (nur am Grunde) gekrümmte Schläuche; sie enthalten zweierlei Arten von Zellen, *Hauptzellen* und *Belegzellen* genannt.

Erstere sind wahrscheinlich als Fortsetzung des Oberflächenepithels zu betrachten; sie sind kleine ungefähr kubische Zellen. Die *Belegzellen* sind grosse rundliche oder unregelmässig polygonale Zellen, welche ein deutlich körniges Protoplasma besitzen und sich mit sauren Anilinfarbstoffen intensiv färben. Die Belegzellen finden sich reichlich zwischen den Hauptzellen (wenigstens in gleicher Zahl oder überwiegend) im sog. Drüsenhals d. h. dem in die foveolae einmündenden Abschnitt, zerstreut im Körper der Drüsen und nur ganz spärlich an dem etwas erweiterten und leicht gekrümmten Drüsenfundus. Der letztere Abschnitt der Drüsen wird also fast lediglich von Hauptzellen gebildet. Zwischen den Hauptzellen finden sich intercelluläre, in den Belegzellen intracelluläre Sekretkapillaren (s. oben p. 21).

Die *Pylorusdrüsen* münden in relativ weite und tiefe foveolae. Die Drüsen sind kürzer als die Fundusdrüsen, stärker verästelt und stärker gekrümmt namentlich, am Grunde. Sie enthalten nur eine, den Hauptzellen der Fundusdrüsen ähnliche Zellform.

Der Raum der Magenschleimhaut, der nicht von den Drüsen eingenommen wird, wird von einem an

---

[1]) Die Fundusdrüsen können sich nicht nur teilen, es anastomosieren auch benachbarte Drüsen.

Tafel 34. *(Magen.)*

Figur 1. Durchschnitt durch die Schleimhaut der **Fundusregion des Magens,** Uebersichtsbild. Vergr. 45 : 1.
Das Präparat stammt von einem Hingerichteten.

Die Figur giebt ein Uebersichtsbild der Magenschleimhaut im Bereiche der Fundusregion. Man erkennt das Verhalten der Magengrübchen, der glandulae gastricae propriae und die Verteilung der Belegzellen (gelbrot gefärbt) in diesen.
Technik: Zenker'sche Lösung. Haematoxylin-Orange.

Erklärung der Bezeichnungen für Fignr 1—3:

bg = Blutgefässe.
bz = Belegzellen.
cgl = collum glandulae.
fg = foveolae gastricae.
fgl = fundus glandulae gastricae.
glg = glandulae gastricae propriae.
mm = muscularis mucosae.
nl = nodulus lymphaticus solitarius.

Figur 2 und 3. **Einzelne Magendrüsen** bei etwas stärkerer Vergrösserung. Vergr. 80: 1.

Fig. 2 zeigt eine deutliche Gabelung einer Magendrüse, Fig. 3 (in der Mitte) eine fast genau der ganzen Länge nach getroffene Drüse. Beide Präparate lassen die Verteilung der Belegzellen (rotgelb, bz) und Hauptzellen (blau) erkennen.
Technik und *Bezeichnungen* wie 1.

Lymphzellen reichen Gewebe erfüllt, in das sich auch vereinzelte Muskelfasern der muscularis mucosae erstrecken. Die Lymphzellen bilden — häufiger in der Pylorusregion — Ansammlungen zu Solitärknötchen, welche mit ihrem Hauptteil in den tieferen Schichten der Schleimhaut liegen.

Die *muscularis mucosae* des Magens lässt gelegentlich deutlich zwei Schichten erkennen, eine Ring- und eine Längsfaserschicht. Die *Submucosa* verhält sich ähnlich wie beim Oesophagus; sie wird von lockerem Bindegewebe mit viel elastischen Fasern und mitunter Fettgewebe gebildet. Auch enthält sie die Stämmchen der Blutgefässe und Nerven für die Schleimhaut (s. u.).

Die *Muscularis* des Magens besteht lediglich aus glatter Muskulatur, welche der Hauptsache nach in zwei

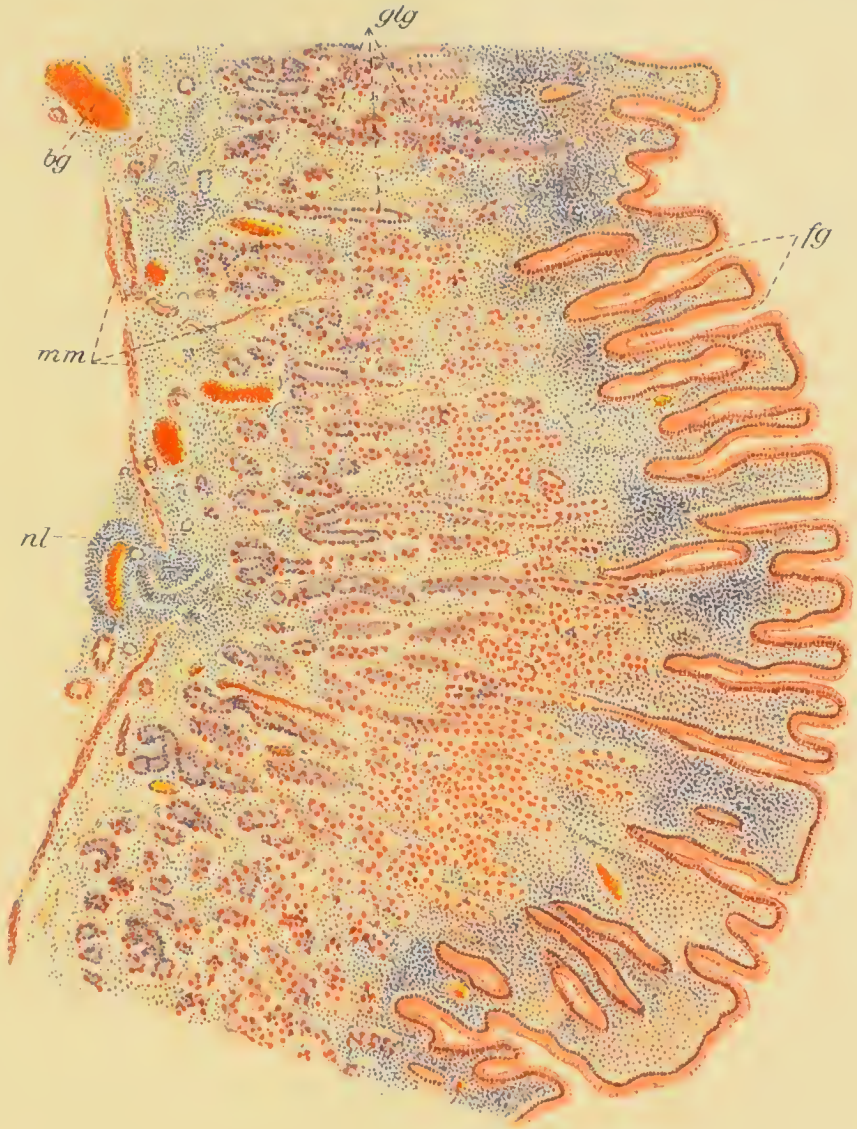

Fig. 1.



Fig. 2.



Fig. 3.

Lith. Anst. F. Reichhold, München.

Schichten angeordnet ist, innere Ring- und äussere Längsmuskellage. Dazu gesellt sich die Ausstrahlung der Oesophagusmuskulatur, was die Schichtung der Magenmuskulatur wesentlich kompliziert (siehe die Lehrbücher etc. der Anatomie).

Die *Serosa* des Magens trägt auf der Oberfläche das seröse Epithel, zeigt aber sonst keine Besonderheiten.

Der Dünndarm.

Der *Dünndarm* zeigt im allgemeinen in seinem ganzen Verlaufe einen sehr gleichartigen Bau und dieselbe Schichtung wie der Magen. Kompliziert wird dieselbe nur im Anfangsteil des Duodenum durch die Duodenaldrüsen.

Die Schleimhaut des Dünndarms ist ausgezeichnet durch das Vorkommen von *Zotten* (s. ob. p. 131). Die Zotten (villi intestinales) beginnen hoch und gross (gleichzeitig etwas abgeplattet) im Duodenum (gelegentlich schon im Magen dicht am Pylorus) und reichen bis auf die valvula colica. Die Zotten des Ileum sind wesentlich kleiner und mehr kegelförmig. Sie bestehen aus fadenförmigen Schleimhautfortsätzen, die vom Epithel überzogen werden.

Das *Epithel* des ganzen Darmkanals vom Pylorus bis zum After ist ein einfaches Cylinderepithel mit streifigem Cuticularsaum (s. ob. p. 19). Die Form der Zellen ist meist z. B. auf der Zottenspitze eine prismatische. Daneben kommen in wechselnder Zahl *Becherzellen* vor (s. ob. p. 20). Beide Zellformen finden sich auch im Anfangsteil der kurz schlauchförmigen in der tunica propria des Dünndarms gelegenen *glandulae intestinales* (Lieberkühnschen Drüsen).

Das Epithel sitzt auf einer strukturlosen *Basalmembran,* welche, da sie gelegentlich deutlich Kerne enthält, wohl bindegewebiger Abkunft ist.

Besonderheiten zeigt das Epithel nur im Grunde der Lieberkühnschen Drüsen. Die tiefsten, den eigentlichen Drüsenfundus bildenden Zellen zeigen eine deutliche Körnelung ihres Protoplasmas ähnlich wie viele

Tafel 35. *(Magen, Duodenum.)*

Figur 1. Teil eines Flachschnittes der menschlichen **Magenschleimhaut (Fundusregion).** Vergr. 300 : 1.

Das Präparat stammt von einem Hingerichteten.

Die Figur zeigt die Querschnitte von fünf Magendrüsen und das Verhalten von Haupt- und Belegzellen zum Lumen.

Tecknik: Zenker'sche Lösung. Haematoxylin-Orange.

Erklärung der Bezeichnungen für Figur 1 und 2:

bz = Belegzellen.
hz = Hauptzellen.
l = Lumen.
l_1 = Fortsatz des Lumens zwischen Belegzellen.

tp = Bindegewebs-Zellen der tunica propria.

Figur 2. Teil eines Längsschnitts einer Magenfundusdrüse. Vergr. 300 : 1.

Erklärung und Bezeichnungen wie bei Figur 1.

Figur 3. Teil eines Längsschnitts des oberen Abschnitts des menschlichen **Duodenum.** Vergr. 40 : 1.

Das Präparat stammt von einem Hingerichteten.

Die Figur zeigt das Verhalten der Duodenaldrüsen (Brunner), der Darmzotten und der Schichtung des Darmes.

Technik: Chromsaures Kali-Formol. Haematoxylin-Eosin.

Erklärung der Bezeichnungen:

gld = glandulae duodenales (Brunner).
gli = glandulae intestinales (Lieberkühn).
gsm = Ganglion des plexus submucosus.
M = Muskularis (Ring- und Längsmuskulatur).
mm = muscularis muscosae.
Mu = Schleimhaut.
SM = Submucosa.
vi = villi intestinales (Darmzotten).
X = Stellen, wo die Duodenaldrüsen die muscularis mucosae durchbrechen.

Drüsenzellen (s. ob. p. 20), vermutlich die Vorstufe eines Sekretes (Zymogen, sog. *Panethsche* Zellen). Die anschliessenden Zellen zeigen ziemlich regelmässig (im Dünndarm anscheinend etwas regelmässiger als im Dickdarm) mitotische Teilungen.

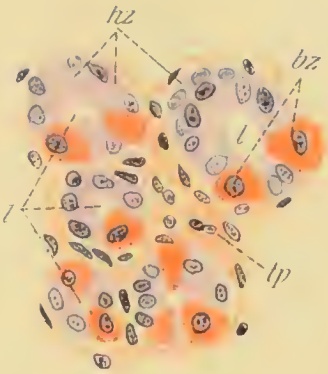

Fig. 1.

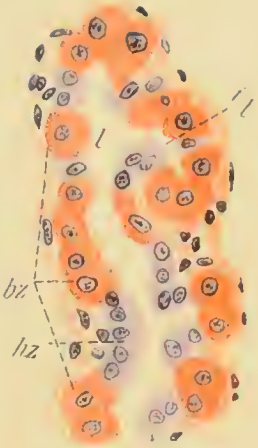

Fig. 2.

Fig. 3.

Lith. Anst F. Reichhold, München.

Es wird gewöhnlich angenommen, dass diese Teilungen dazu dienen, das Darmepithel zu regenerieren, so dass dasselbe sich von der Tiefe der Drüsen bis gegen die Zottenoberfläche verschieben würde. Diese Regeneration soll durch das Absterben von Becherzellen nötig werden.

Damit ist nicht gesagt, dass jede Becherzelle nach Entleerung ihres Sekretes abstirbt, im Gegenteil es ist das mehr als unwahrscheinlich, da gar kein Verhältnis zwischen Zahl der Mitosen und Zahl der Becherzellen besteht, vielmehr wenn die Zahl der letzteren zunimmt, die Zahl der ersteren eher abnimmt. Im Flimmerepithel des Respirationstractus sind die Becherzellen oft sehr reichlich, Mitosen dagegen fehlen eigentlich völlig. Die Mitosen der Darmdrüsen liegen stets nahe dem Lumen der Drüsen.

Die *tunica propria* des Dünndarms füllt erstlich den (geringen) Raum zwischen den kurzen Dünndarmdrüsen aus, zweitens bildet sie den Grundstock der Zotten. In der Längsaxe der letzteren liegt der *zentrale oder axiale Zottenraum* (zentrales Chylusgefäss), die Wurzel der Lymphgefässe des Dünndarmes, ferner enthält die Zotte Blutgefässkapillaren, eine geringe Menge lockeren an Lymphzellen reichen Bindegewebes und einige Muskelfasern, welche sich von der muscularis mucosae bis in die Zotte hineinerstrecken (siehe auch Tafel 39).

Die zwischen den glandulae intestinales gelegene Partie der tunica propria ist reich an Leucocyten, zeigt sonst aber keine Besonderheiten.

Die wohl entwickelte *muscularis mucosae* des Dünndarms besteht gewöhnlich aus zwei Schichten, einer inneren zirkulären und äusseren longitudinalen.

Die sehr lockere *Submucosa* des Darmes enthält im Bindegewebe Gefässe und einen Nervenplexus (s. u.). In die von der gesamten Schleimhaut (einschliesslich muscularis mucosae) gebildeten *plicae circulares* (Kerckringsche Falten) ragen feine gefässhaltige Fortsätze der Submucosa.

Die *Muscularis* des Dünndarms zerfällt in zwei deutlich getrennte Schichten, eine innere Ring- und äussere Längsmuskulatur. Letztere wird von der Serosa überzogen, die sich wie beim Magen verhält.

Abweichend gebaut ist der Anfangsteil des *Duodenum* insofern, als hier in der Submucosa die *Duodenaldrüsen*

Tafel 36. *(Dünndarm.)*

Teil eines Längsschnittes durch das menschliche **Jejunum.** Vergr. 15 : 1.

Das Präparat stammt von einem Hingerichteten.

Die Figur zeigt den Durchschnitt der ganzen Darmwand mit allen Schichten. Es sind zwei valvulae circulares (Kerckringsche Falten) im Schnitt getroffen. In letztere erstreckt sich auch die Submucosa hinein.

Technik: Alkohol absolutus. Haematoxylin-Eosin.

Erklärung der Bezeichnungen:

bg = Blutgefässe (Venen) der Submucosa.
lm = Längsmuskulatur.
mm = muscularis mucosae.
nls = nodulus lymphaticus solitarius.
rm = Ringmuskulatur.
sm = Submucosa.
sm_1 = Submucosa der Kerckring'schen Falten.
vi = villi intestinales (Zotten).

Tafel 37. *(Dünndarm.)*

Figur 1. Teil eines Durchschnittes der Schleimhaut des menschlichen **Dünndarms.** Vergr. 80 : 1.

Das Präparat stammt von einem Hingerichteten.

Die Figur zeigt den Längsschnitt von vier Zotten, einiger Darmdrüsen, der lymphoiden Darmschleimhaut, der muscularis mucosae.

Technik: Alkohol absolutus. Haematoxylin-Eosin

Erklärung der Bezeichnungen:

ep = Epithel.
gli = glandulae intestinales (Lieberkühn).
m = einzelne glatte Muskelfasern der Zotten.
mm = muscularis mucosae.
tp = tunica propria.

Figur 2. Teil eines Durchschnitts der Schleimhaut des menschlichen **Dünndarms** (Duodenum). Vergr. 300 : 1.

Das Präparat stammt von einem Hingerichteten.

Die Figur zeigt den Längsschnitt zweier Darmdrüsen und das Verhalten des Darmepithels in diesen.

Technik: Kaliumbichromat-Formol. Haematoxylin-Eosin.

Erklärung der Bezeichnungen:

bz = Becherzellen.
el = eosinophile Leucocyten.
ep = Epithel mit Cuticularsaum (Abhang der Zotten).
lgli = Lumen der Darmdrüse.
mi = Mitosen der Epithelzellen der Darmdrüse.
Pz = Paneth'sche Zellen mit Granulationen.

Lith. Anst. F. Reichhold, München.

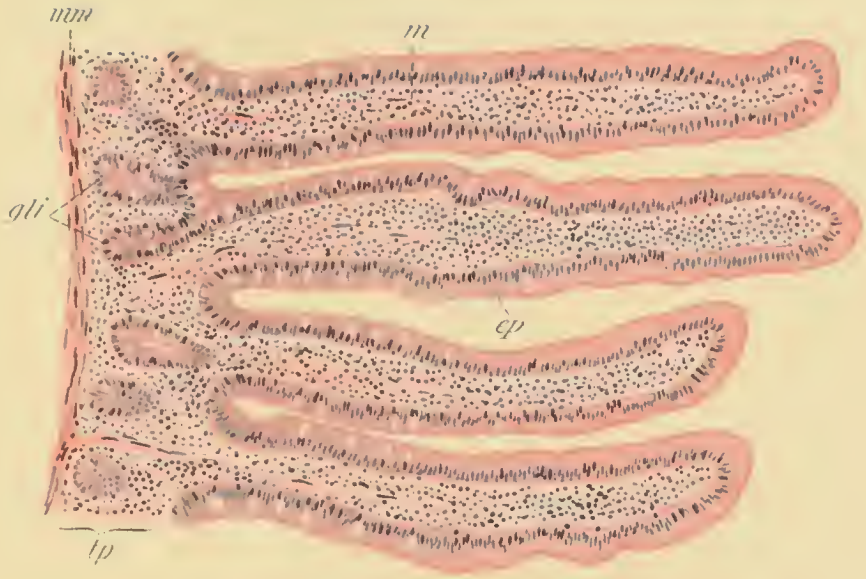

Fig. 1.



Fig. 2.

Lith. Anst. F. Reichhold, München.

das Bild des Darmdurchschnittes komplizieren. In diesem Teil des Zwölffingerdarmes liegen also Drüsen sowohl in der Schleimhaut wie in der Submucosa.

Die Duodenaldrüsen sind nicht einfache gerade Schläuche wie die Darmdrüsen, sondern verzweigte tubuläre Einzeldrüsen. Die Zellen der Endabschnitte ähneln einerseits den Pylorusdrüsen, anderseits den Schleimzellen der Speicheldrüsen. Ihr Ausführungsgang durchbohrt die muscularis mucosae und mucosa propria und mündet entweder an der freien Schleimhautoberfläche oder in eine Darmdrüse aus.

Beim Menschen liegen häufig nicht unbeträchtliche Teile der Duodenaldrüsen (in der Nähe der Ausführungsgänge) innerhalb der muscularis mucosae, also im Bereich der Schleimhaut.

Der Dickdarm.

Der Bau der Wandung des *Dickdarmes* ist von der des Dünndarmes zunächst dadurch verschieden, dass die Zotten fehlen. Ferner sind die Darmdrüsen länger als im Dünndarm und zwar nehmen sie vom Coecum gegen das Rectum an Länge zu. Sie enthalten gewöhnlich reichlich Becherzellen bis zum Grunde der Drüsen, namentlich im mittleren Abschnitt, während das Oberflächenepithel und die Drüsenmündungen wenig Becherzellen haben (ganz im Gegensatz dazu zeigt im Dünndarm gerade das Zottenepithel die meisten Becherzellen).

Die Längsmuskulatur des Dickdarms ist — ausser am Rectum — zu drei Bündeln oder Streifen, den taeniae coli, angeordnet.

Die lymphatischen Bildungen des Darmes.

Dieselben sind teils *solitäre Knötchen*, teils *Peyersche Haufen* (noduli lymphatici aggregati). Letztere finden sich nur im unteren Abschnitt des Ileum, erstere kommen im ganzen Dünn- wie Dickdarm vor, sind im Dickdarm und Ileum häufiger als im Jejunum. Im Dünndarm liegen die Solitärknötchen ähnlich wie im Magen, ganz in der Schleimhaut, über ihrer birnförmigen mit dem Epithel verwachsenen Spitze fehlen die Zotten. Im

Tafel 38. *(Dickdarm.)*

Figur 1. Durchschnitt durch die gesamte **Dickdarmwand** (colon descendeus). Vergr. 30 : 1.

Das Präparat stammt von einer Leiche 2½ h. p. m. konserviert.

Die Figur zeigt die Schichtung der Dickdarmwand.

Technik: Tellyesnicky'sche Flüssigkeit. Haematoxylin-Eosin.

Erklärung der Bezeichnungen:

ep = Epithel.
gli = glandulae intestinales.
g my = Ganglion des plexus myentericus.
lm = Längsmuskulatur.
mm = muscularis mucosae.
sm = submucosa.
rm = Ringmuskulatur.
tp = tunica propria.

Figur. 2. Teil eines Durchschnittes durch die Schleimhaut des menschlichen **Rectum.** Vergr. 60 : 1.

Das Präparat stammt von einem Hingerichteten.

Die Figur zeigt die Schleimhaut des Rectum mit Lieberkühn'schen Drüsen und einem Solitärfollikel. Letzterer liegt mit seinem breiteren Ende (scheinbar) in der Submucosa, in Wirklichkeit buchtet er nur die Muscularis mucosae gegen die Submucosa aus.

Technick: Zenker'sche Flüssigkeit. Haematoxylin-Eosin.

Erklärung der Bezeichnungen:

epl = Epithel von Leucocyten durchsetzt.
gli = glandulae intestinales.
kz = Keimzentrum.
m = einzelne Muskelfasern in der Schleimhaut.
mm = muscularis mucosae.
nl = nodulus lymphaticus solitarius.
X = angeschnittene Darmdrüsen.

Dickdarm liegt der breitere Hauptteil der Knötchen in der Submucosa, d. h. er buchtet meist nur die muscularis mucosae stark in die Submucosa vor. Die Knötchen enthalten gewöhnlich Keimzentren.

Die *Peyerschen Haufen* sind längliche Bildungen, welche — dem Mesenterialansatz gegenübergelegen — aus 10—60 benachbarten und mit ihren Rindenzonen verwachsenen Solitärknötchen bestehen. Die Knötchen

Fig. 1.

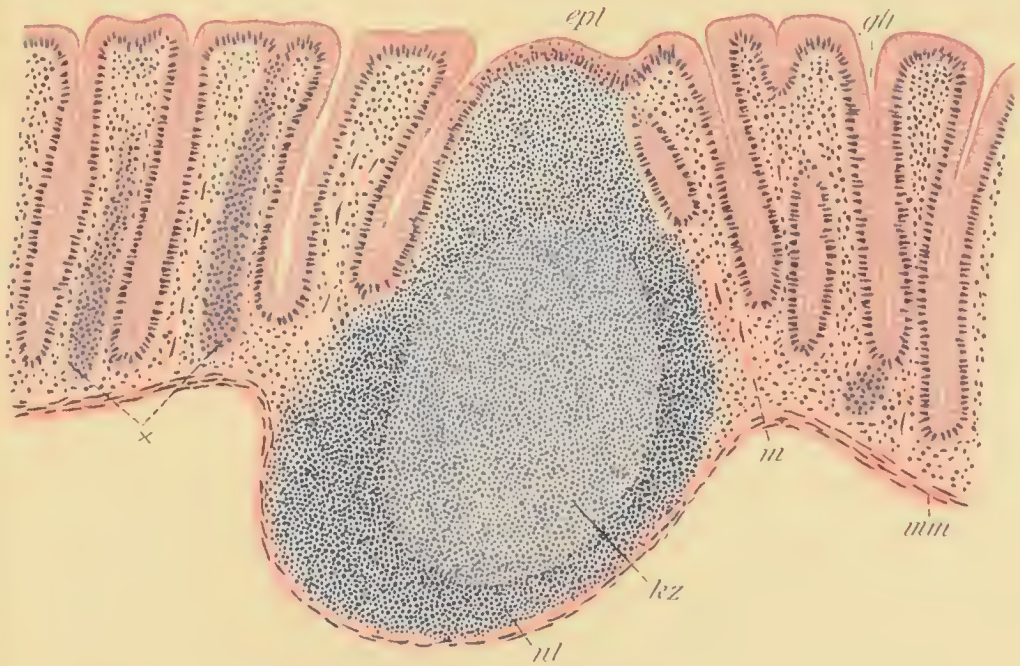

Fig. 2.

Lith. Anst. F. Reichhold, München.

sind flächenhaft ausgebreitet, liegen also nur in einer Schicht und zwar fast ganz in der Mucosa; nur die Spitzen ragen wie breite lymphoide Zotten in die Schleimhaut und in das Darmlumen. Auch über den Peyerschen Haufen fehlen die Zotten (s. Fig. 48).

Aehnlich verhält sich der *processus vermiformis*, in welchem die Darmschleimhaut rudimentär ist (sie enthält nur spärliche Drüsen), während das lymphatische Gewebe in Gestalt dichtbenachbarter Solitärfollikel mit Keimzentren überwiegt.

Die Solitärfollikel und lymphatischen Bildungen des Darmes enthalten nur Blut-, keine Lymphkapillaren (wenigstens beim Menschen).

An der Stelle, wo die Kuppen der solitären oder gehäuften Knötchen das Cylinderepithel des Darmes berühren, wird dieses ähnlich wie das Plattenepithel der Tonsillenbuchten oder Zungenbalghöhlen vom Leucocyten durchsetzt. Auch sonst, fast im Bereiche des ganzen Darmkanals findet man gelegentlich Leucocyten im Cylinderepithel, die wohl aus dem diffus lymphatischen Gewebe der Darmschleimhaut stammen (siehe auch ob. Tafel 2, Fig. 3). Sehr reichlich ist die Durchwanderung der Leucocyten durch das Epithel des Wurmfortsatzes, dessen enges Lumen häufig ganz mit Leucocyten erfüllt ist.

Die Blut- und Lymphgefässe und Nerven des Magens und Darms.

Die Gefässe und Nerven verhalten sich im Magen und Darm sehr ähnlich. Die im Mesenterium an den Darm tretenden *Arterien* liegen zunächst im subserösen Gewebe, geben Aeste an die Muscularis ab und bilden in der Submucosa ein dichtes Netz, um von dort aus die Schleimhaut zu versorgen. Hier liegen Kapillarnetze sowohl um die Drüsen herum als auch an der Schleimhautoberfläche; im Dünndarm geht ausserdem eine kleine Arterie in jede Zotte, um sich hier in ein Kapillarnetz aufzulösen, aus dem sich eine kleine Vene sammelt. Die Kapillaren der Zotten liegen unmittelbar

Tafel 39. *(Darmepithel, Becherzellen.)*

Figur 1. Teil eines Längsschnittes durch zwei Dünndarmzotten des Menschen. Vergr. 325 : 1.

Nach einem Präparat von Prof. Stöhr-Würzburg. Dasselbe stammt von einem Hingerichteten.

Die Figur zeigt den Bau der Darmzotten; das diffus lymphoide Gewebe der tunica propria, das axiale Chylusgefäss (nur zum Teil im Schnitt getroffen), das Cylinderepithel mit Cuticularsaum und Becherzellen in verschiedenen Stadien der Secretion.

Techn.: Flemming'sche Lösung. Haematoxylin, Saffranin, Pikrinsäure.

Erklärung der Bezeichnungen:

ach = axiales Chylusgefäss der Zotte.
bm = Basalmembran des Epithels.
bz_1 = Becherzellen: Auftreten des Secrets im Protoplasma.
bz_2 = Becherzellen mit Secret erfüllt.
bz_3 = Becherzellen nach Entleerung des Secretes.
c = Cuticularsaum des Epithels.
ep = Epithel.
M = entleerter Schleim.
tp = Schleimhautschicht der Zotte.

Figur 2. Längsschnitt zweier Dickdarmdrüsen des Menschen. Vergr. 160 : 1.

Nach einem Präparat von Prof. Stöhr-Würzburg. Dasselbe stammt von einem Hingerichteten.

Die Figur zeigt insbesondere die Verteilung der Becherzellen, welche in den Dickdarmdrüsen bis an den Grund reichen.

Technik wie Figur 1.

Figur 48. Teil eines senkrechten Durchschnittes der Dünndarmwand der Katze. Vergr. 20 : 1.

Die Figur zeigt den Durchschnitt eines Peyer'schen Haufens, dessen breitere, die Keimcentren enthaltenden Abschnitte in der Submucosa liegen, während die Spitzen der einzelnen Knötchen in der Schleimhaut liegen, eine Art breiter lymphoider Zotten bildend.

Erklärung der Bezeichnungen:

lm = Lymphoide Abschnitte der Schleimhaut.
M = Muskularis.
nl = Lymphknötchen.
sm = Submucosa.
vi = Darmzotten.

Figur 49. Querschnitt einer injicierten Darmzotte eines Affen. Vergr. 500 : 1.

Die Figur zeigt den Durchschnitt einer Darmzotte, dessen Epithel einen sehr deutlich streifigen Cuticularsaum zeigt. Die Blutgefässe sind mit Berliner Blau injiciert.

Erklärung der Bezeichnungen:

ach = axiales Chylusgefäss, komprimiert.
bz = Becherzelle.
cs = Cuticularsaum.
ep = Epithel.
l = Leucocyten im Epithel.

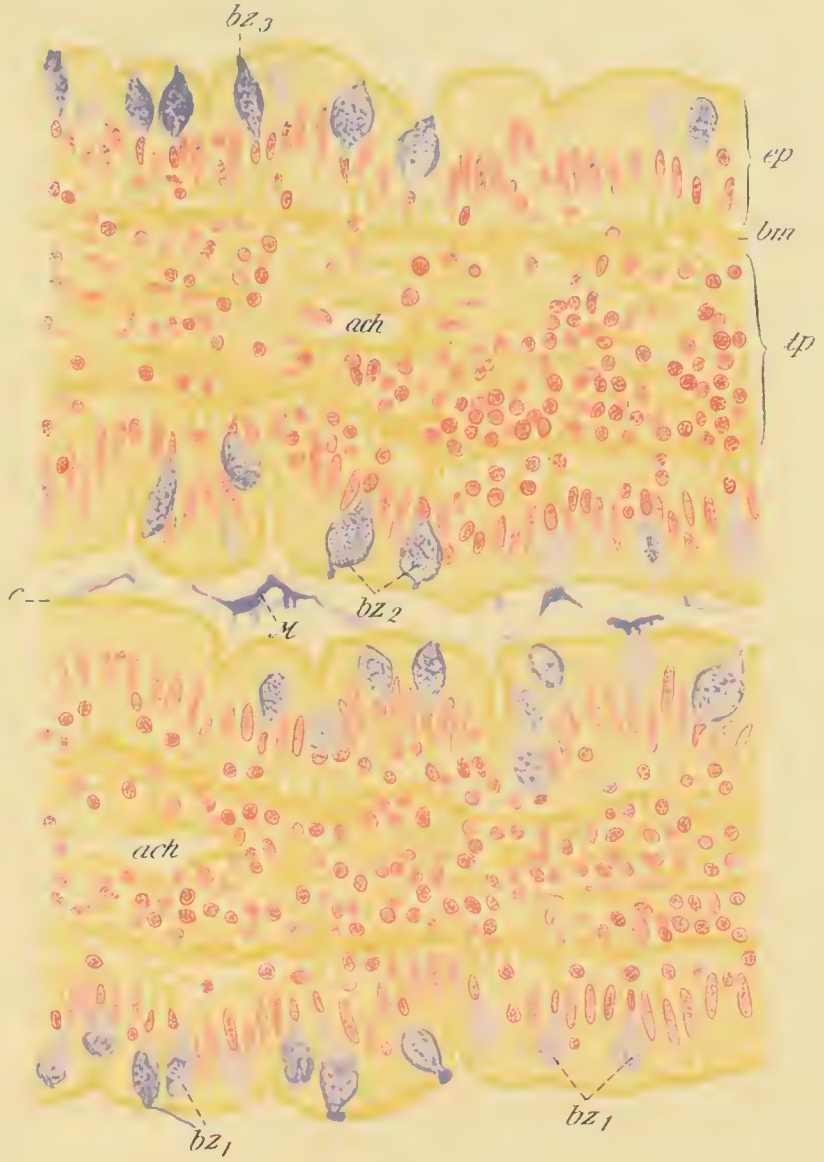

Fig. 1.

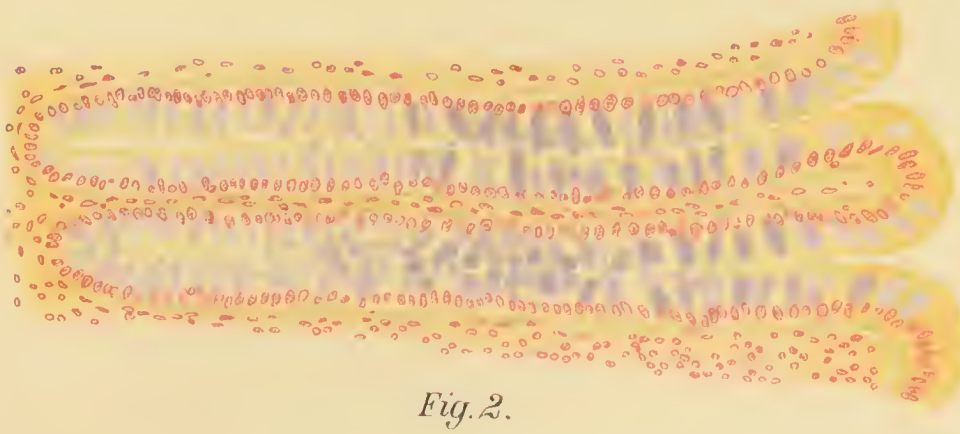

Fig. 2.

Lith. Anst F. Reichhold, München.

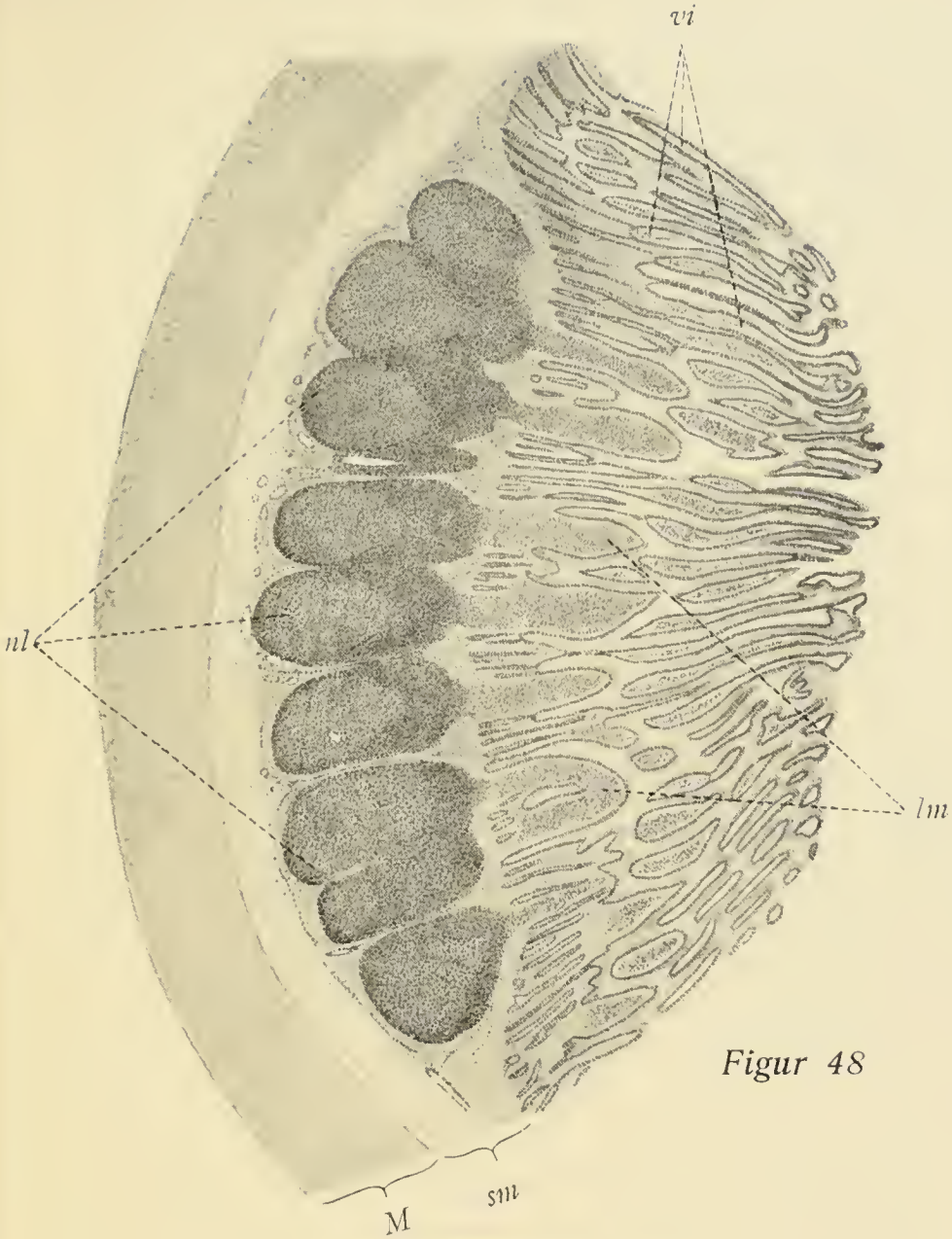

Figur 48

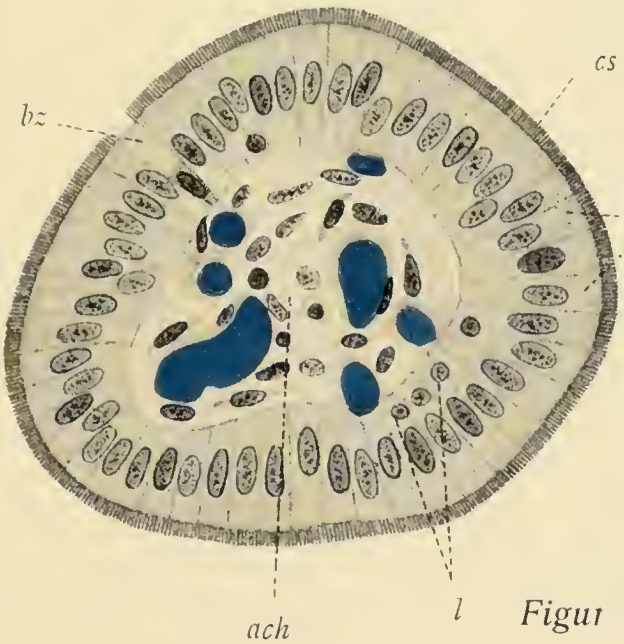

Figur 49

unter dem Epithel. Die Venenwurzeln der Schleimhaut liegen namentlich im Magen und Dickdarm oberflächlich. Sie entstehen aus den hier besonders weiten Kapillaren und bilden ein oberflächliches Netz in der Schleimhaut, das im Magen in der Gegend der Drüsenhälse (also unter dem Grund der foveolae) gelegen ist.

Die *Lymphgefässe* beginnen im Dünndarm als axiale Chylusgefässe der Zotten, im Magen und Dickdarm als Lymphkapillaren zwischen den Drüsen; besonders weite Kapillaren umgeben die solitären Lymphknötchen, ebenso die Peyerschen Haufen. In der Submucosa und zwischen beiden Muskellagen bilden die Lymphgefässe Netze. Starke Stämme laufen im subserösen Gewebe bis zum Mesenterium.

Die *Nerven* des Magens und Darmes stammen der Hauptsache nach vom Sympathicus, daneben auch vom Vagus. Sie sind meist marklos und bilden in der Magendarmwand zwei *Plexus* mit kleinen Ganglien an den Knotenpunkten. Das stärkere Geflecht, der *plexus myentericus* (Auerbach), — zwischen beiden Muskellagen (Ring- und Längsmuskulatur) gelegen — hat grössere Ganglien mit multipolaren Nervenzellen und ziemlich regelmässige polygonale bis rhombische Maschen. Er versorgt die Muskulatur.

Der *plexus submucosus* (Meissner) ist viel feiner und weniger regelmässig, seine Maschen viel enger. Er versorgt die eigentliche Schleimhaut nebst der muscularis mucosae, enthält also motorische und sensible Fasern. Beide Plexus beginnen (undeutlich) schon im Oesophagus und reichen bis zum Rectum.

Die Speicheldrüsen.

Wir besprechen hier im Zusammenhang den Bau der grossen Mundspeicheldrüsen, der kleineren Drüsen der Mundhöhle und des Pancreas. Diese Drüsen sondern teils ein eiweissreiches wässriges Sekret ab *(Eiweiss- oder seröse Drüsen)*, teils ein schleimiges *(Schleimdrüsen)*, teils ein gemischtes *(gemischte Drüsen)*.

Tafel 40. *(Wurmfortsatz.)*

Querschnitt des **Wurmfortsatzes** des Menschen. Vergr. 20 : 1.

Das Präparat wurde durch eine Operation gewonnen.

Die Figur zeigt die zahlreichen Solitärknötchen des processus vermiformis, die wenigen Drüsen; im Lumen zahlreiche Leucocyten; die Muskulatur ist sehr schwach.

Technik: Zenker'sche Lösung. Haematoxylin-Eosin.

Erklärung der Bezeichnungen:

e = Epithel.
F = Fettgewebe der Submucosa.
L = Lumen.
M = Muskulatur.
nl = nodulus lymphaticus.

Tafel 41. *(Darmplexus.)*

Figur 1. Flächenpräparat des **plexus myentericus** des Dünndarms des Meerschweinchens. Vergr. 30 : 1.

Die Figur giebt ein Übersichtsbild von der Verteilung der kleinen Ganglien des Plexus, ihrer Verbindungen und hauptsächlichen Äste.

Technik: verdünnte Essigsäure. Goldchlorid-Ameisensäure.

Erklärung der Bezeichnungen:

M = Muskulatur des Darmes (die eine Muskelschicht ist entfernt).
G = Ganglien (die dunkleren Flecken sind Ganglienzellen).

Figur 2. Stück des **plexus submucosus** des Kaninchendünndarms. Vergr. 80 : 1.

Es ist nur der plexus dargestellt.

Die Figur zeigt das Verhalten der Ganglien und Verzweigungen des Geflechtes.

Technik wie Fig. 1.

Erklärung der Bezeichnungen:

g = Ganglien.

Die Drüsenzellen, welche eiweisshaltiges Sekret absondern, haben ein wesentliches anderes Aussehen als diejenigen, welche Schleim absondern. Dementsprechend sind auch die schleimsecernierenden Tubuli (alle diese Drüsen sind tubulös oder tubuloalveolär) anders

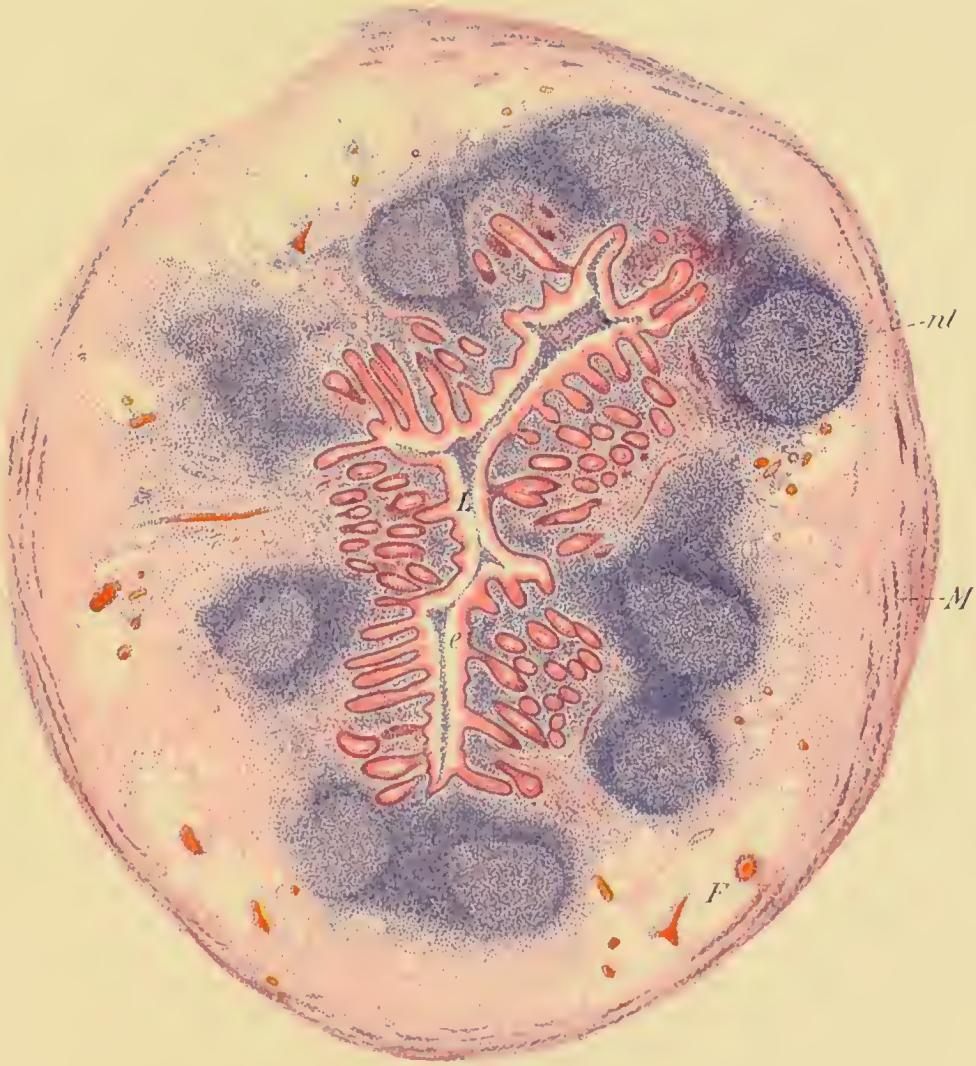

Lith. Anst F. Reichhold. München.

Fig. 1.

Fig. 2.

Lith. Anst F. Reichhold, München

gebaut als die »*serösen*«. Letztere sind von kleinem Kaliber, haben ein sehr kleines, oft nur schwer sichtbares Lumen und bestehen aus kubischen dunklen (namentlich im frischen Zustand) deutlich granulierten Zellen, deren Kern ungefähr in der Mitte der Zelle liegt. Zwischen den serösen Zellen, selbst da, wo sie nur vereinzelt (Halbmonde) vorkommen, finden sich intercelluläre Sekretkapillaren (s. ob. p. 21).

Die *Schleimtubuli* dagegen sind gross, ihr Durchmesser gut doppelt so gross wie der der serösen Tubuli, ihr Lumen weit, ihre Zellen hell mit wandständigem, häufig plattem Kern. Im schleimerfüllten Zustand stellen diese Zellen grosse, helle blasige Gebilde dar,[1]) im sekretleeren Zustand sind sie wesentlich dunkler aber dennoch sehr von den serösen Zellen verschieden. Sekretkapillaren fehlen stets.

Es giebt Tubuli, die nur Schleimzellen enthalten (selten), solche, die nur seröse Zellen und solche, welche beide Arten gemischt enthalten.

Die Speicheldrüsen zerfallen demnach in rein seröse, in reine Schleimdrüsen und in gemischte Drüsen. Letztere zerfallen wieder in zwei Unterabteilungen, nämlich in solche, deren Tubuli gemischte Zellen enthalten, und in solche, die (Schleimtubuli oder) gemischte Tubuli wie seröse nebeneinander enthalten.

Rein seröse Drüsen sind Parotis, die kleinen Drüsen in der Gegend der papillae vallatae der Zunge und das Pancreas. Rein mukös sind die kleinen Drüsen der Zungenwurzel in der Gegend der Zungenbälge und der Tonsille und die Gaumendrüsen.[2]) Gemischte Drüsen der ersten Unterabteilung (Tubuli mit Schleim- und serösen Zellen) sind die glandula sublingualis und alle anderen kleineren Drüsen der Mundhöhle wie Lippendrüsen, Wangendrüsen, Nuhnsche Drüse (glandula lin-

---

[1]) Der Inhalt dieser Zellen färbt sich mit schleimfärbenden Farbstoffen intensiv.

[2]) Auch sonst kommen in anderen Abschnitten des Verdauungstractus, in den Respirationsorganen, Genitalorganen etc. reine Schleimdrüsen vor.

Tafel 42. *(Speicheldrüsen.)*

Figur 1. Teil eines Durchschnittes der **glandula sublingualis** des Menschen. Vergr. 40 : 1.

Das Präparat stammt von einem Hingerichteten.

Die Figur zeigt die Grenze zweier Lappen der Drüse mit einem grösseren Ausführungsgangsast und dem angrenzenden Drüsengewebe.

Technik: Zenker'sche Lösung. Haematoxylin-Eosin.

Erklärung der Bezeichnungen:

bdg = interlobuläres Bindegewebe mit Gefässen.
Ds$_1$ = grösserer Ausführungsgang.
Ds$_2$ = kleinere Abschnitte des Gangsystems (Sekretröhren).
mu = Schleimfärbung in den Drüsenschläuchen.
v = Venen.[1])

Figur 2. Teil eines Durchschnitts der **glandula sublingualis** des Menschen. Vergr. 90 : 1.

Das Präparat stammt von einem Hingerichteten.

Die Figur zeigt eine Anzahl der Drüsenschläuche, teils längs, teils quer durchschnitten, teils tangential angeschnitten. Man übersieht die Verteilung der serösen und mukösen Zellen der Tubuli. (Stellenweis geht der Schnitt nur durch seröse Zellen und kann so rein-seröse Tubuli vortäuschen.)

Technik. Alkohol absolutus. Haematoxylin.

Erklärung der Bezeichnungen:

b = interstitielles an Lymphzellen reiche Bindegewebe.
hm = Halbmond.
sr = Sekretrohr.
tm = (gemischter) Drüsentubulus im Längsschnitt.

[1]) In der einen Vene ist das Blut im Druck versehentlich fleckig geworden.

gualis anterior) u. a. Die einzige gemischte Drüse der zweiten Abteilung (rein seröse Tubuli neben gemischten) stellt die glandula submaxillaris dar.

Wir beginnen die Besprechung mit den vier *grossen Speicheldrüsen*. Alle vier sind zusammengesetzte Drüsen von tubulären oder tubuloalveolären Charakter aus mehreren Gangsystemen gebildet.

Die *Parotis* besitzt kurz schlauchförmige stark gekrümmte Endkammern, die ein sehr enges Lumen besitzen und *ausschliesslich seröse* Zellen enthalten. Den

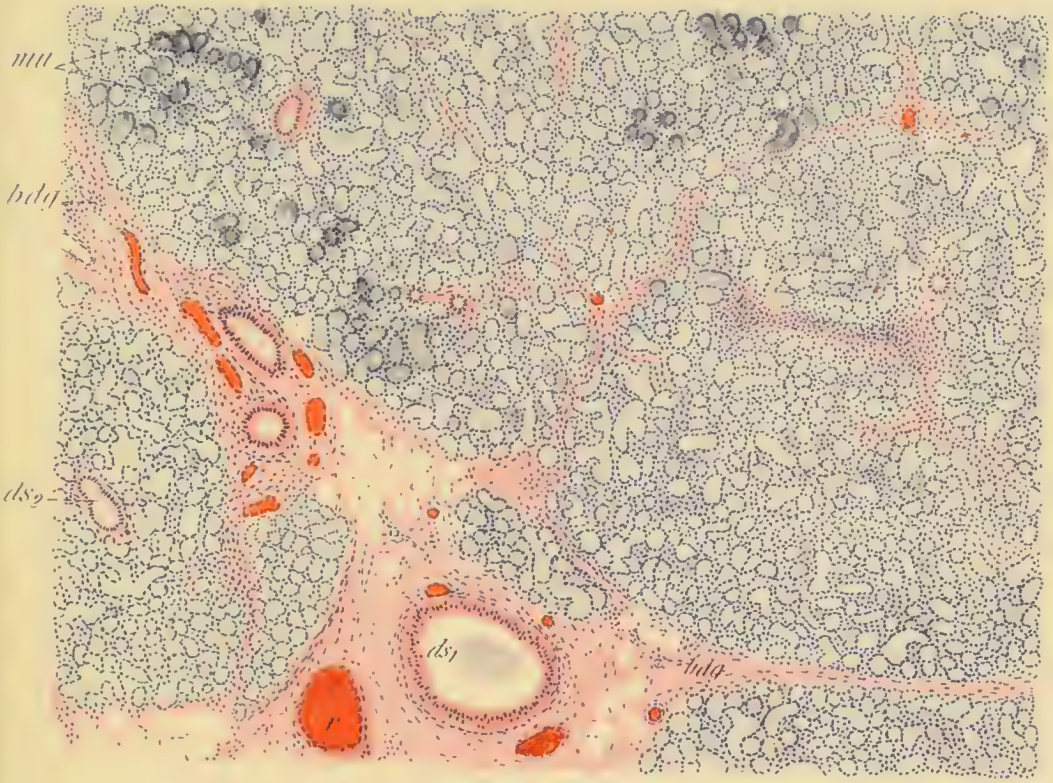

Fig. 1.



Fig. 2.

Lith. Anst. F. Reichhold, München.

Uebergang in das Ausführungsgangsystem vermitteln lange, sehr enge *Schaltstücke,* die von meist sehr platten Zellen gebildet werden. Die Schaltstücke gehen in Mehrzahl oder unter Vereinigungen in *Sekretröhren* (Speichelröhren) über (siehe Figur 50), welche durch ein an der basalen Seite deutlich gestreiftes Epithel von niedrig cylindrischer Form ausgezeichnet sind. Die Speichelröhren setzen sich dann in weitere Kanalabschnitte fort, welche keine basale Streifung der Epithelien mehr erkennen lassen und deren Epithel gegen die direkten Aeste des Hauptausführungsgangs (ductus parotideus) hin zweischichtig wird (unten runde, oben cylindrische Zellen).

Die *Submaxillaris* hat der Mehrzahl nach Tubuli, welche sich ähnlich verhalten wie die der Parotis, also nur seröse Zellen enthalten. Daneben kommen in Minderzahl längere stärker verzweigte weite Schleimtubuli vor, welche jedoch namentlich an den blinden Enden kleine Gruppen von serösen Zellen enthalten, sog. Halbmonde (Ghianuzzi), so genannt weil die serösen Zellen häufig kuppenartig den Schleimzellen aufliegen und im Durchschnitt die Figur eines Halbmondes zeigen. Oft bildet in der Submaxillaris eine einzige Zelle den Halbmond.

Das Gangsystem der Submaxillaris ist dem der Parotis sehr ähnlich; nur sind die Schaltstücke etwas kürzer. Die Sekretröhren zeigen Stellen mit deutlicher basaler Streifung, der Hauptausführungsgang hat zweischichtiges Cylinderepithel, ausserdem Längsmuskulatur.

Die *Sublingualis* enthält *nur gemischte* Tubuli. Alle Tubuli der Drüse sind also gleichartig zusammengesetzt und ähneln den Schleimtubuli der Submaxillaris, nur sind die Halbmonde viel grösser d. h. die serösen Zellen sind viel zahlreicher und begrenzen oft allein ganze Strecken des Lumens[1]). Das Gangsystem der Sublin-

[1]) Daher kann es vorkommen, dass man Querschnitte von Tubuli der Sublingualis erhält, welche nur von serösen Zellen gebildet werden und genau so aussehen wie Querschnitte seröser Tubuli.

Tafel 43. *(Speicheldrüsen.)*

Figur 1. Stück eines Durchschnittes der **glandula submaxillaris** des Menschen. Vergr. 150 : 1.

Das Präparat stammt von einem Hingerichteten.

Die Figur zeigt die Zusammensetzung der Drüsen aus zweierlei Arten von Tubuli, reinserösen und gemischten. Man sieht ferner Schaltstücke und Sekretröhren mit gestreiftem Epithel.

Technik: Alkohol absolutus. Haematoxylin-Eosin.

Erklärung der Bezeichnungen:

Hm = Halbmonde.
L = Lumen der Tubuli.
sch = Schaltstücke.
sr = Sekretröhren (Speichelröhren).
tm = tubuli mixti (gemischte Tubuli mit mukösen Zellen und serösen Zellen in Halbmonden).
ts = tubuli serosi (seröse Tubuli).

Figur 2. Kleines Stück eines dünnen Durchschnittes der **glandula parotis** des Menschen. Vergr. 280 : 1.

Das Präparat stammt von einem Hingerichteten.

Die Figur zeigt Durchschnitte einer Anzahl der rein serösen Tubuli der Parotis, von denen (im Schnitt) nur einer ein deutliches Lumen zeigt. Man sieht den Zusammenhang der Schaltstücke mit den Tubuli und ihren Uebergang in Sekretröhren.

Technik: Alkohol absolutus. Haematoxylin-Eosin.

Erklärung der Bezeichnungen:

l = Lumen eines Tubulus.
sch = Schaltstücke.
sr = Sekretrohr (Speichelrohr)
T = Tubuli.

Erklärung der Bezeichnungen (für Fig. 50—53):

a_1 = grosser Ast des Hauptausführungsgang.
a_2 = kleinere Aeste derselben.
hm = Halbmonde.
s = Schaltstücke.
sr = Sekretröhren (Speichelröhren).
tm = gemischte Tubuli.
ts = seröse Tubuli.
t = Tubuli (Endkammern).

(Die serösen Zellen sind dunkel, die mukösen hell gehalten).

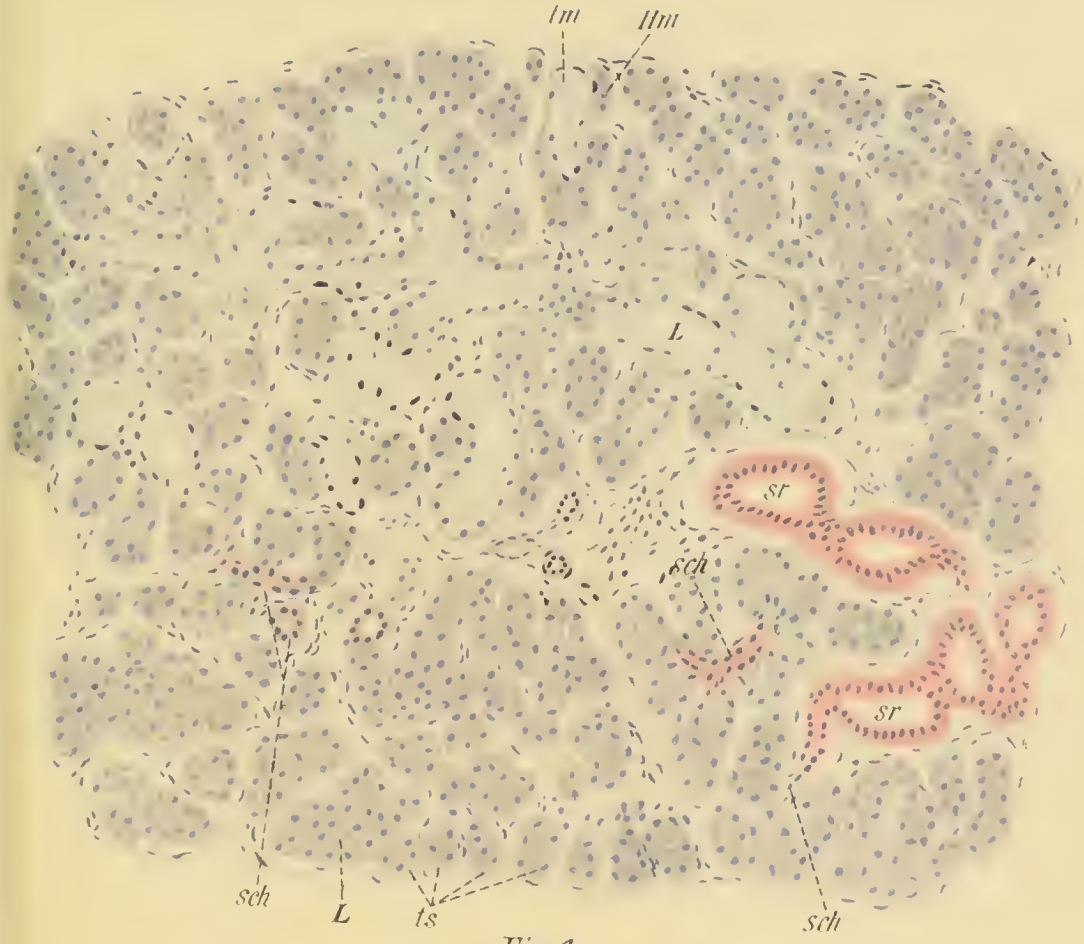

Fig. 1.

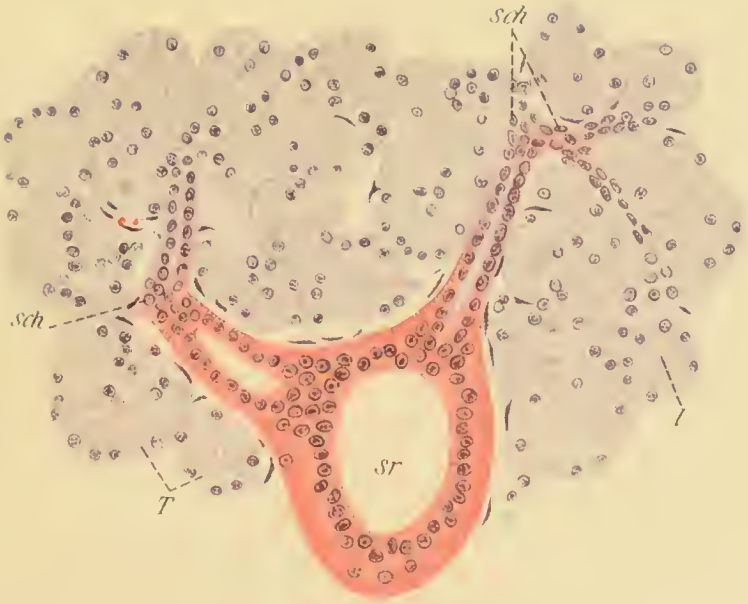

Fig. 2.

Lith. Anst F. Reichhold, München.

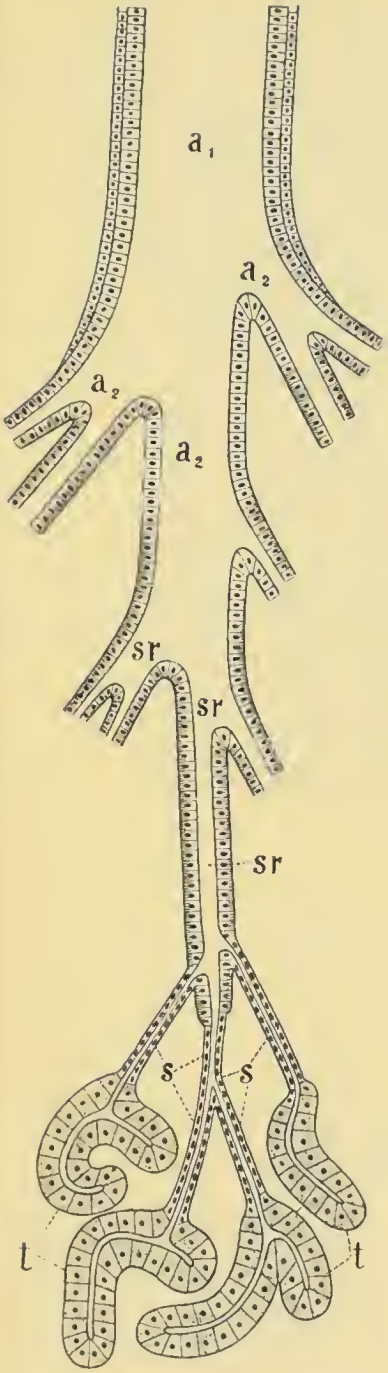

Figur 50. Schema der glandula parotis.

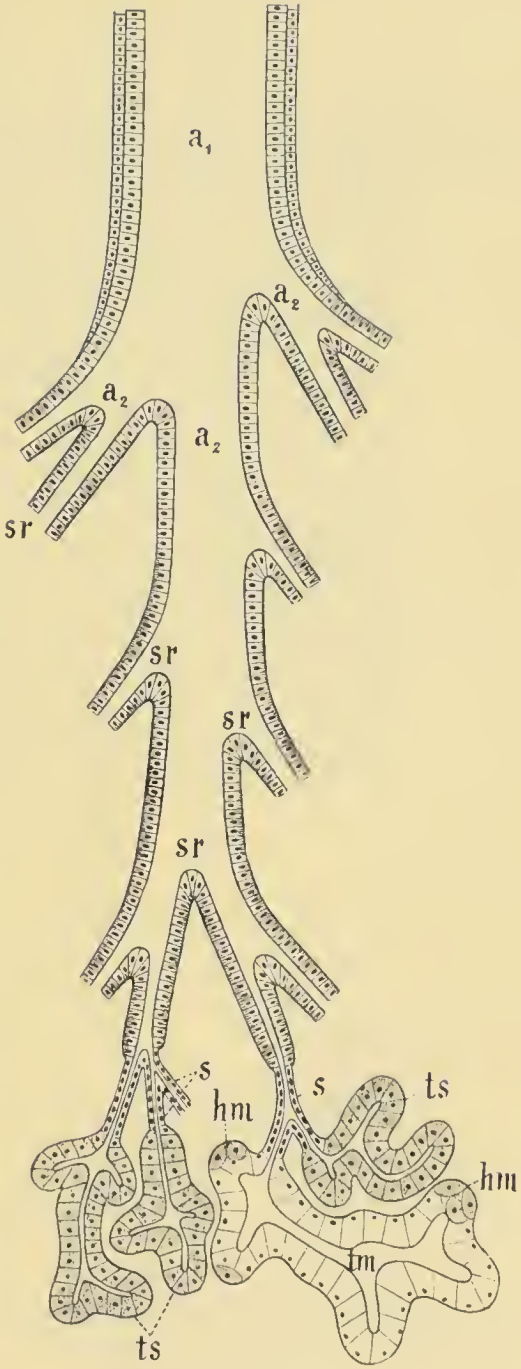

Figur 51. Schema der glandula submaxillaris.

Erklärung der Bezeichnungen siehe S. 154.

Tafel 44. *(Pankreas.)*

Figur 1. Teil eines Durchschnittes des Pankreas des Menschen. Vergr. 100 : 1.

Das Präparat stammt von einer frischen Leiche ($2^1/_2$ h. p. m. konserviert).

Die Figur giebt ein Uebersichtsbild vom Bau der Drüse.
Technik: Zenker'sche Lösung. Haematoxylin-Eosin.

Erklärung der Bezeichnungen:

d = Ast des ductus pancreaticus.
sch = Schaltstück.
ls = Durchschnitte von Drüsenschläuchen.

Figur 2. Kleiner Abschnitt der Figur 1 vom Pankreas des Menschen. Vergr. 420 : 1.

Die Figur zeigt den Durchschnitt eines Schaltstücks und einiger an diesem sitzender Tubuli. Man sieht den Zusammenhang der centroacinären Zellen mit den Zellen des Schaltstücks.
Technik wie Figur 1.

Erklärung der Bezeichnungen:

caz = centroacinäre Zellen.
drz = Drüsenzellen.
scht = Schaltstück.

Figur 3. Querschnitt eines Pankreastubulus.
(Von demselben Pankreas wie Figur 1 und 2).

Die Figur zeigt die Zymogenkörner der inneren Zone der Drüsenzellen.
Technik: Chromsaures Kali-Formol. Haematoxylin-Eosin.

Erklärung der Bezeichnungen:

caz = centroacinäre Zelle.
Zg = Zymogenkörner.

---

gualis ist von dem der Parotis und Submaxillaris ganz verschieden. Schaltstücke fehlen nämlich völlig. Die Tubuli gehen direkt in Sekretröhren über, deren basale Streifung undeutlich ist.

Das *Pancreas* unterscheidet sich durch mehrere Eigentümlichkeiten nicht unwesentlich von den Mundspeicheldrüsen. Seine kurzen, häufig am Ende etwas verdickten Tubuli sind im grossen und ganzen denen der Parotis ähnlich, denn sie besitzen *nur seröse* Zellen.

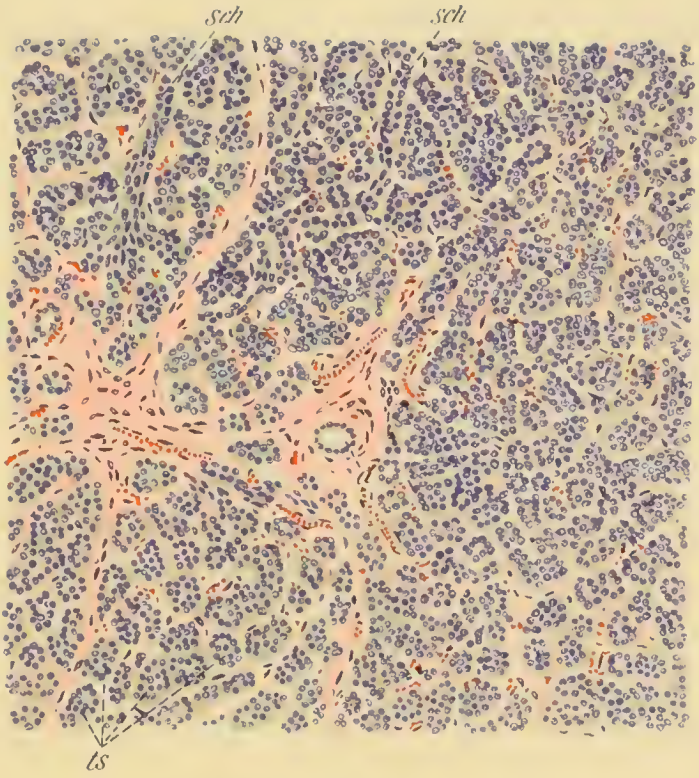

Fig. 1.

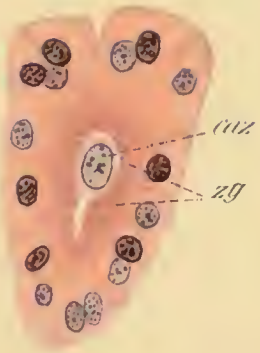

Fig. 2.

Fig. 3.

Lith. Anst. F. Reichhold, München.

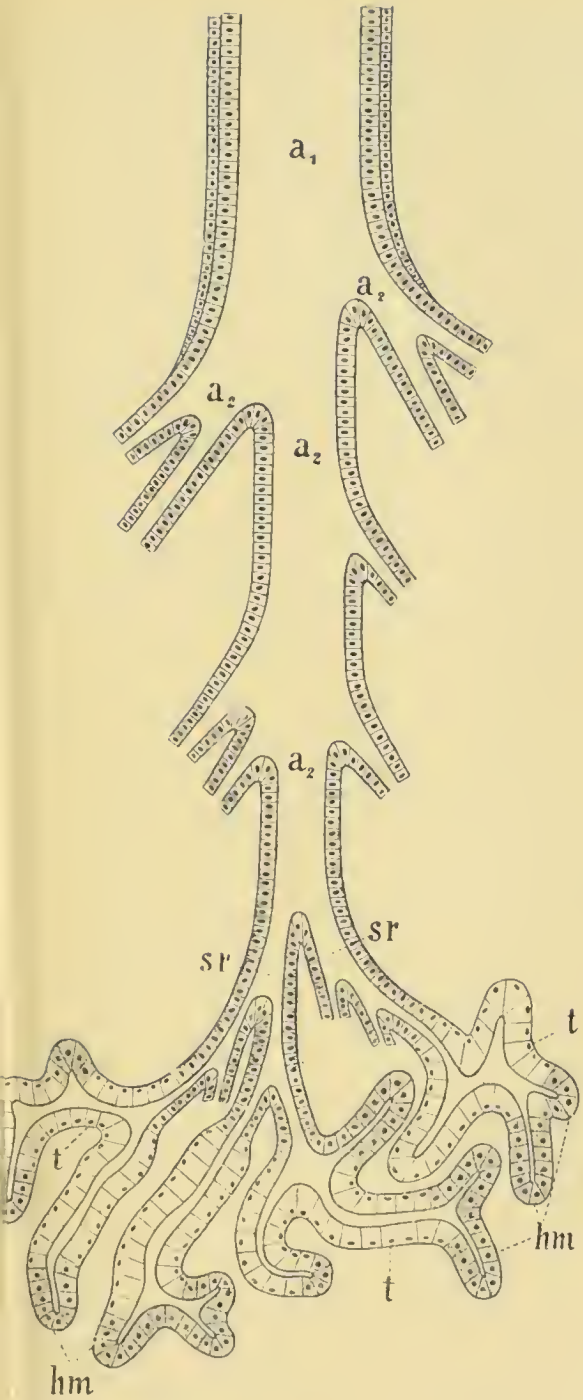

Figur 52. Schema der glandula sublingualis.

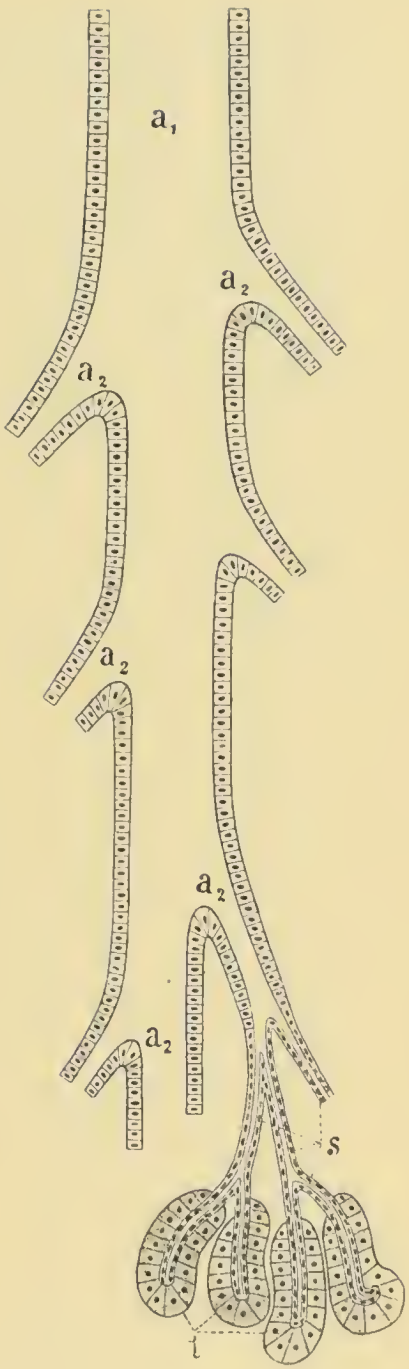

Figur 53. Schema des Pankreas.

Erklärung der Bezeichnung siehe S. 154.

Diese zeigen namentlich im Hungerzustand gegen das Lumen eine deutliche *Körnelung* (Zymogenkörner). Eigentümlich ist das Verhalten des Lumens. Dasselbe als solches kommt fast nie zur Erscheinung, da es mit platten Zellen ausgefüllt ist, sog. *centroacinäre Zellen.* Dieselben sind nichts anderes als die Fortsetzungen der platten Zellen der *langen Schaltstücke* des Pancreas. Sekretröhren fehlen dem Pancreas völlig. Die Schaltstücke gehen direkt in die Aeste des Hauptausführungsgangs, des ductus pancreaticus über. Letztere haben kubisches bis cylindrisches, gelegentlich fast plattes, stets einschichtiges Epithel.

Eigentümliche Bildungen des Pancreas, deren Bedeutung noch unklar ist, sind die sog. Langerhansschen Zellinseln, Gruppen von Epithelzellen, die weder Tubuli bilden noch durch Schaltstücke mit den Ausführungsgängen zusammenhängen, dagegen von dichten Kapillarnetzen umgeben werden.

Die *kleineren Drüsen der Mundhöhle* bestehen gewöhnlich nur aus einem Gangsystem. Der (einzige) Ausführungsgang besitzt ein meist mehrschichtiges gelegentlich flimmerndes Cylinderepithel. Ihre Tubuli sind bald seröse, bald muköse, bald gemischte (s. ob. p. 151).

Die Speicheldrüsen sind blutgefässreich; zahlreiche Kapillaren umgeben die Tubuli. Ferner enthält das interstitielle Bindegewebe Nerven, deren Enden wahrscheinlich die membrana propria durchbohren und zwischen den Drüsenzellen frei enden.

Das interstitielle Bindegewebe der Sublingualis ist reich an Lymphzellen, die stellenweise solitär-knötchenähnliche Anhäufungen (aber ohne Keimzentren) zeigen.

Die Leber.

Die *Leber* ist eine grosse zusammengesetzte tubulöse, Drüse, mit netzartigem Charakter der Tubuli. Die ausgebildete Drüse des Menschen lässt jedoch diesen Zustand nur sehr schwer erkennen, da der ursprüngliche Charakter einzelner selbständiger Tubuli fast ganz verloren gegangen ist und gleichzeitig innige Beziehungen zum Blutgefässsystem bestehen, welche die Anordnung der ehemaligen Tubuli vollkommen beherrschen. Wir

beginnen hier mit der rein descriptiven Beschreibung des Leberbaues und versuchen am Schluss eine Zurückführung auf das Schema der tubulösen Drüse.

Die Leber besitzt eine bindegewebige Kapsel, die *capsula fibrosa* (Glissonii), welche am Hilus der Leber mit den Gefässen ins Innere des Organs sich erstreckt. Bei manchen Tieren z. B. beim Schwein wird jedes Leberläppchen — in solche wird die Lebersubstanz zerlegt — von Bindegewebe der Glissonschen Kapsel ringsum umgeben. Beim Menschen ist das Bindegewebe der Leber schwächer entwickelt und bildet nur auf kurze Strecken die Grenze benachbarter Läppchen.

Die *Leberläppchen*, lobuli hepatis, sind ungefähr cylindrische Bildungen. Sie bestehen im wesentlichen aus einem netzförmig anastomosierenden Balkenwerk von Zellen, welche eine deutlich radiäre Anordnung gegen die Axe des Cylinders zeigen (Leberzellbalken).

Jeder Leberzellbalken besteht aus dicht aneinander gereihten Leberzellen. Letztere sind grosse (15—20 μ), unregelmässige, polyedrische, membranlose, protoplasmareiche Zellen mit relativ kleinen (ziemlich häufig sind es zwei) Kernen. Die Leberzellen sind im frischen Zustande deutlich trübe und körnig (Glykogenkörner), enthalten ferner auch Fett in kleinen und grösseren Tropfen, und Pigment (Gallenpigment).

Benachbarte Leberzellen grenzen unmittelbar aneinander, und bilden so *Zellstränge* (Balken), die aus einer oder zwei mit benachbarten Strängen anastomosierenden Reihen bestehen, ohne dass die Zellen von irgend einer membrana propria etc. zusammengehalten würden. Man sieht nur nackte Reihen, Ketten und Netze von Zellen.

Die Anordnung dieser *Leberzellbalken* in den Leberläppchen wird bedingt durch das Verhalten der Blutgefässe, welche daher zuerst besprochen werden sollen.

Das zuführende Gefäss der Leber ist die *Pfortader* (die Arterie versorgt nur die Gallengangswand, das interlobuläre Bindegewebe und die Glissonsche Kapsel

Tafel 45. *(Leber.)*

Figur 1. Teil eines Durchschnitts der menschlichen Leber. Vergr. 35 : 1.

Das Präparat stammt von einem Hingerichteten.

Die Figur zeigt eine Anzahl Leberläppchen im Querschnitt, welche sich relativ sehr gut von einander abgrenzen.

Technik: Zenker'sche Lösung. Haematoxylin-Eosin.

Erklärung der Bezeichnungen:

cf = interlobuläres Bindegewebe der capsula fibrosa (Glisson).
db = ductus biliferi.
vc = vena centralis.
vp = Aeste der vena portae (venae interlobulares).

Figur 2. Teil eines Durchschnitts eines Leberläppchens. Vergr. 280 : 1.

Die Figur zeigt das Verhalten der Leberzellbalken, ihre radiäre Anordnung und ihre Anastomosen. Einzelne Leberzellen sind zweikernig.

Technik etc. wie Figur 1.

Erklärung der Bezeichnungen:

c = Capillaren.
f = Fettropfen in Leberzellen.

überhaupt; ihre Kapillaren gehen direkt in die Pfortaderäste über). Ihre Endäste verlaufen als *venae interlobulares* in dem Bindegewebe zwischen den Läppchen. Jedes Läppchen bekommt Aeste von mehreren Interlobularvenen. Die Interlobularvenen liegen in Begleitung der das Bindegewebe und die Gallengangswandungen versorgenden kleinen Arterienäste und der kleinen Gallengänge (ductus biliferi).

Die venae interlobulares senden von der Peripherie des Läppchens reichliche, vielfach anastomosierende, weite Kapillaren durch das Netz der Leberzellbalken, gegen das Zentrum des Läppchens. In der Axe des Läppchens verläuft nun der Endast beziehungsweise die Wurzel des abführenden Venensystems der Leber, der *vena hepatica*. Es ist die *vena centralis,* nach ihrer Lage im Leberläppchen benannt. Sie nimmt die von den venae

Fig. 1.

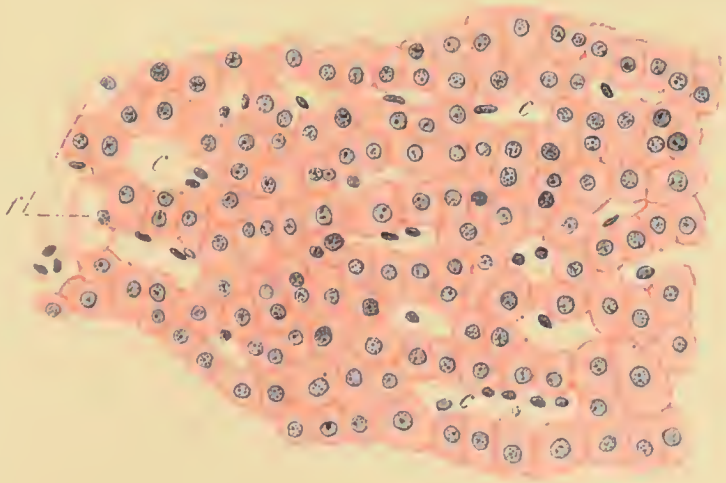

Fig. 2.

Lith. Anst. F. Reichhold, München.

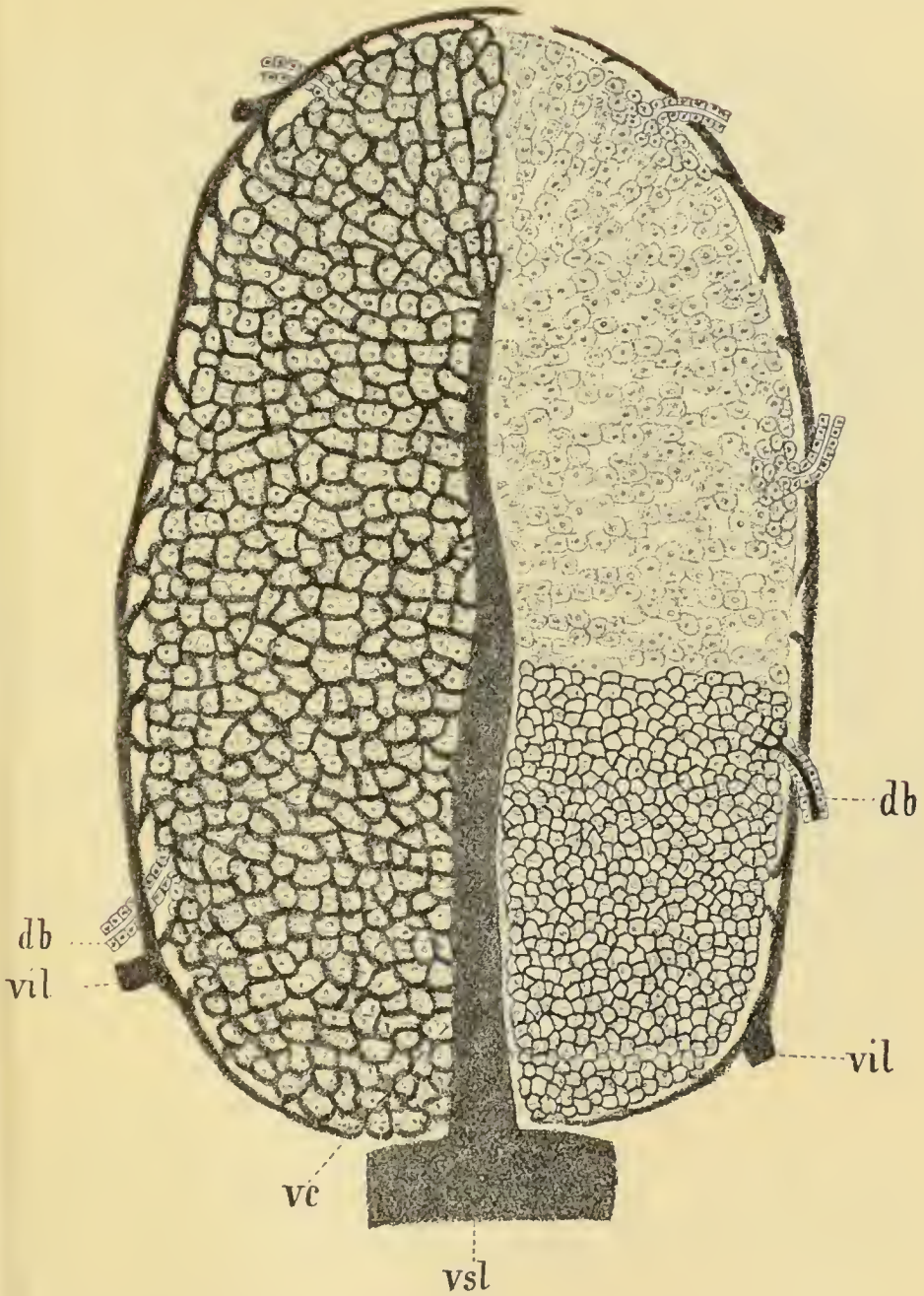

Figur 54. Schema eines Leberläppchens.

Die Figur zeigt einen schematischen Längsschnitt; links sind die Blutcapillaren, rechts die Gallencapillaren dargestellt.

Erklärung der Bezeichnungen:

db = Gallengang.
vc = vena centralis.
vil = vena interlobularis.
vsl = vena sublobularis.

Tafel 46. *(Leber.)*

Figur 1. Teil eines Durchschnitts einer vollständig injicierten Kaninchenleber. Vergr. 45 : 1.

Die Figur zeigt ein Leberläppchen im Querschnitt mit injicierten Gefässen nebst den angrenzenden Parthien benachbarter Läppchen. Sie giebt ein Uebersichtsbild von der Verteilung der Blutgefässe in der Leber. (Im interlobulären Bindegewebe Gallengänge).
Technik: Injection mit Berliner Blau-Leim. Müller'sche Flüssigkeit. Boraxcarmin.

Erklärung der Bezeichnungen:

c = Capillaren.
db = Ductus biliferi (Gallengänge).
vc = vena centralis.
vi = venae interlobulares.

Figur 2. Teil eines Durchschnitts einer nach der Golgi'schen Methode behandelten Kaninchenleber. Vergr. 300 : 1.

Die Figur zeigt die Gallencapillaren mittels der Golgi'schen Methode geschwärzt. Dieselben zeigen vielfach feine, kurze, blinde Anhänge, welche sich bis in das Protoplasma der Leberzellen erstrecken (kurzen intracellularen Sekretcapillaren ähnlich).
Technik: Chromsaures Kali-Formol. Silberimprägnation nach Golgi. Alauncarmin.

Erklärung der Bezeichnungen:

c = Blutcapillaren.
X = Zelle mit vielen »Sekretcapillaren«.

---

interlobulares ausgehenden und zwischen den Leberzellbalken Netze bildenden Kapillaren auf.

Die vena centralis läuft genau in der Achse des Läppchens, an dessen Spitze (siehe das Schema) durch Zusammenfluss von Kapillaren beginnend, als Vene kleinsten Kalibers. Sie nimmt während ihres Verlaufes im Läppchen von allen Seiten her Kapillaren auf, so dass sie an Kaliber beträchtlich zunimmt und so die Basis des Läppchens verlässt, um in die daruntergelegene *vena sublobularis,* einem stärkern Ast der vena hepatica einzumünden.

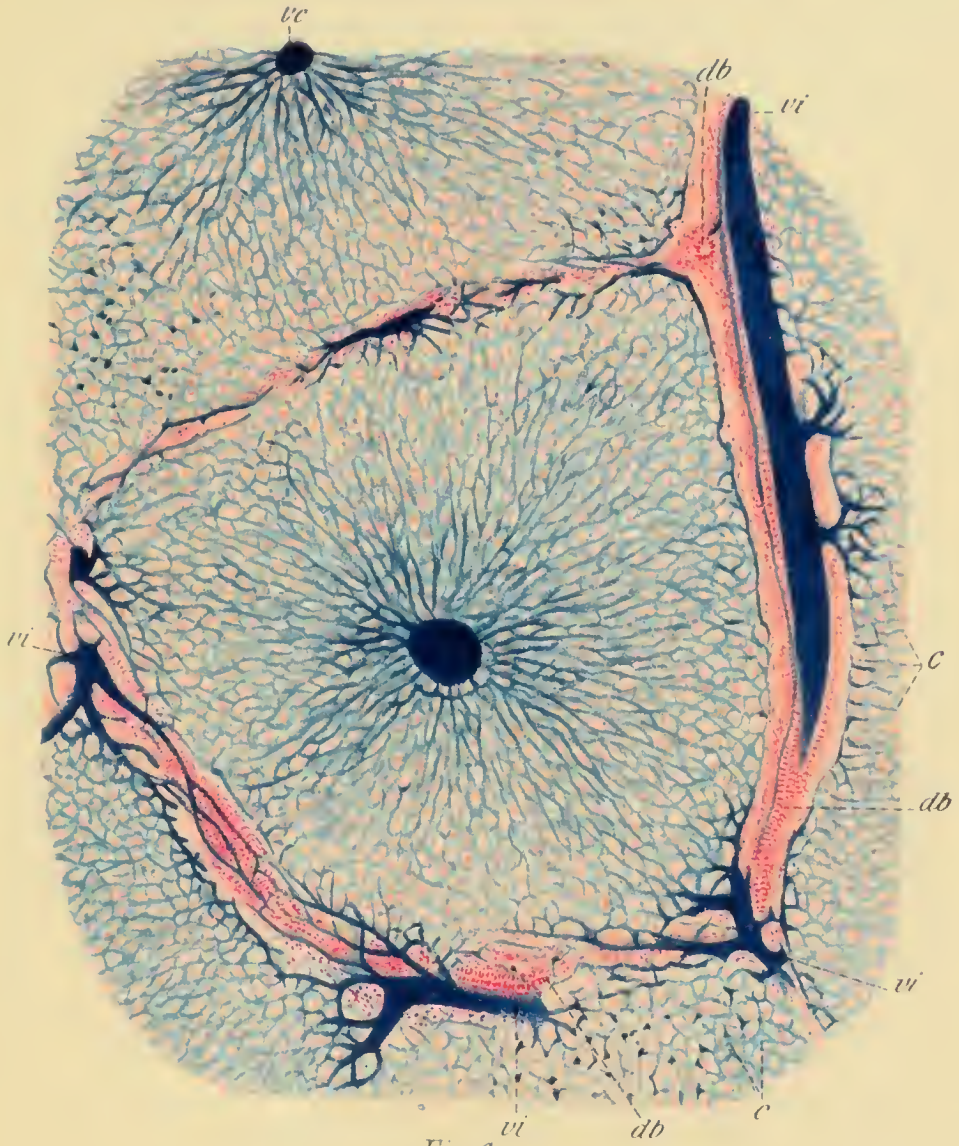

Fig. 1.

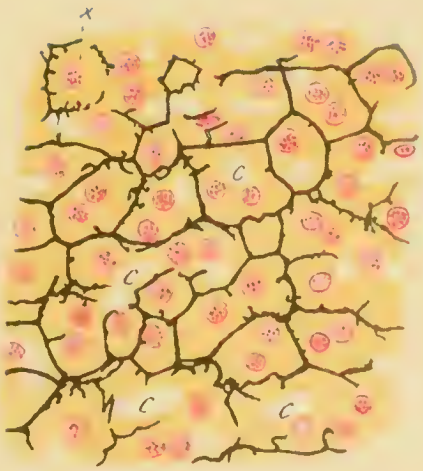

Fig. 2.

Lith. Anst. F. Reichhold München

Jedes Leberläppchen setzt sich also im wesentlichen aus Leberzellbalken und zwischen diesen gelegenen Blutkapillaren zusammen. Letztere grenzen unmittelbar an die Zellen und laufen gewöhnlich an deren Kanten.

Ausserdem finden sich aber noch zwei weitere erst mit besonderen Hilfsmitteln sichtbar zu machende Bestandteile des Leberläppchens: Erstlich das feine bindegewebige Stützwerk innerhalb des Leberläppchens selbst, welches aus feinsten, sehr zarte Netze um die Kapillaren bildenden Fasern, *Gitterfasern* genannt, und aus kleinen sternförmigen Zellen, den sog. *Sternzellen,* besteht. Die Kerne letzterer liegen zwischen den Leberzellen und sind für gewöhnlich von den Kernen der Kapillaren nicht zu trennen. Gitterfasern wie Sternzellen erscheinen erst unter Anwendung geeigneter Färbemethoden.

Der zweite der für gewöhnlich schwer sichtbaren Bestandteile der Leber sind die *Gallenkapillaren*, feinste zwischen den Leberzellen gelegene Gänge ohne eigene Wandungen, welche in die *interlobulären Gallengänge* einmünden. Das kubische Epithel der letzteren stellt die direkte Fortsetzung der Leberzellen dar, indem an der Peripherie der Läppchen einzelne Leberzellbalken niedrige und kleinere Zellen erhalten, welche ohne Grenze allmählich in das Epithel der Gallengänge übergehen (siehe das Schema Fig. 54).

Die Gallenkapillaren sind nichts anderes als intercelluläre Sekretkapillaren. Sie werden von je zwei Halbrinnen benachbarter Leberzellflächen gebildet. Sie stellen ein sehr enges auf das ganze Leberparenchym sich erstreckendes feinstes Maschenwerk dar, welches wesentlich engere Maschen besitzt als das Blutgefässystem. Im allgemeinen laufen die Gallenkapillaren über die Fläche der Zellen, viel seltener mit den Blutkapillaren über die Kante. Grösstenteils bilden sie wie die Blutkapillaren Anastomosen, teils aber auch freie intercellulare und auch intracellulare Enden. Letztere finden sich in sehr wechselnder Zahl als kurze in den Zelleib ragende und mit knöpfchenförmigen Anschwellungen endende kurze Fortsätze, welche wahrscheinlich sich ebenso ge-

Tafel 47. *(Leber.)*

Figur 1. Teil eines Durchschnittes durch eine injicierte Kaninchenleber (Blutcapillaren rot, Gallencapillaren blau). Vergr. 280 : 1.

Material des Instituts für vergleichende Anatomie, Würzburg.

Die Figur giebt eine Uebersicht beider Capillarnetze und ihres Verhaltens zu den Leberzellbalken.

Figur 2. Stärker vergrösserter Abschnitt desselben Präparates von Kaninchenleber wie Figur 1. Vergr. 500 : 1.

Die Figur zeigt Blutcapillaren, Gallencapillaren und Leberzellen in ihrem gegenseitigen Verhalten. Viele der Leberzellen enthalten zwei Kerne.

Erklärung der Bezeichnungen:

c = Blutcapillaren.
g = Gallencapillaren.
X = blinde Enden der Gallencapillaren.

---

legentlich neu bilden können, wie auch wieder verschwinden.

Man kann sich vorstellen, dass zwei benachbarte Leberzellreihen mit den dazwischen gelegenen Gallenkapillaren einen ehemaligen (membranlosen) Lebertubulus bilden, dessen stark reduziertes Lumen die Gallenkapillare, dessen Wandung die beiden Leberzellen bilden. Während das Lumen der Tubuli der Leber somit beim Menschen (wenigstens beim Erwachsenen) meist nur von zwei Zellen gebildet wird, begrenzen bei vielen Tieren (embryonal auch beim Menschen) mehr als zwei Zellen eine Gallenkapillare, so dass sich der Lebertubulus dadurch ähnlich verhält wie der einer gewöhnlichen tubulösen Drüse. Allerdings würde jede Zellreihe (Balken) gleichzeitig zwei oder mehr Tubuli angehören, da im allgemeinen auf jeder Fläche der Leberzelle eine Gallenkapillare läuft. Jedes Leberläppchen besteht nach dieser Auffassung also ursprünglich aus einer Anzahl radiär zur Achse des Läppchens gestellter Tubuli.

Die *Nerven* der Leber sind meist marklos; sie verlaufen mit den Arterien; ihre Endigungsweise ist unbekannt.

Die *Lymphgefässe* der Leber laufen im interlobulären Bindegewebe ebenfalls mit den Arterien.

Die feineren *Gallengänge* haben einschichtiges kubisches, die grösseren cylindrisches Epithel mit Cuticularsaum. Aehnlich verhält sich das Epithel der Gallenblase.

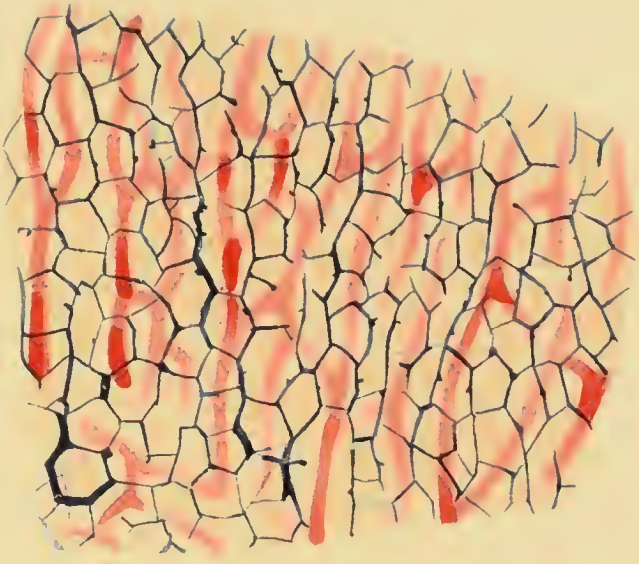

Fig. 1.

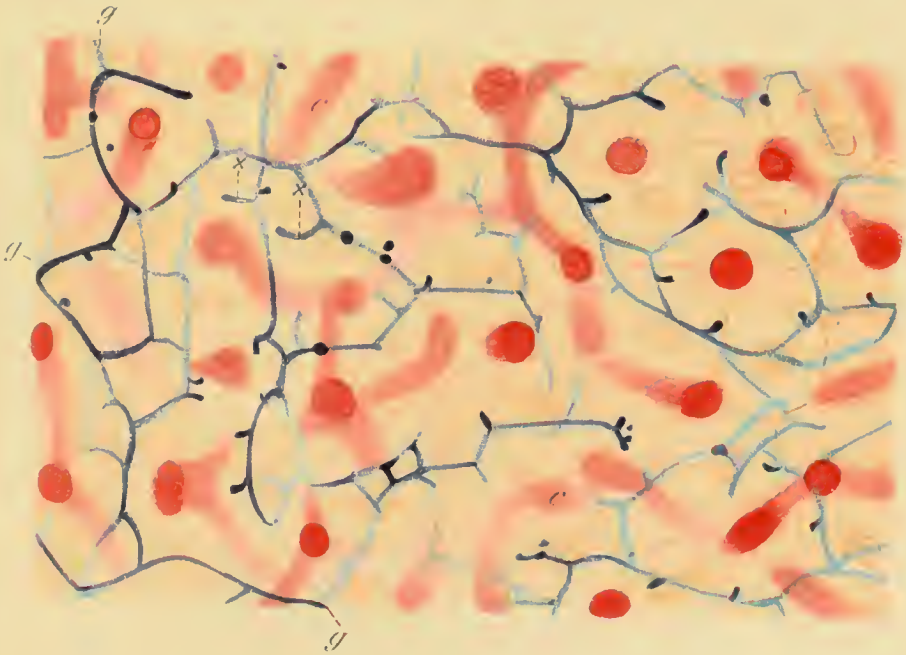

Fig. 2.

Lith. Anst F. Reichhold, München.

VI. Die Harnorgane.

Die *Niere* ist eine grosse zusammengesetzte tubulöse Drüse.[1]) Eine bindegewebige Kapsel, *tunica albuginea,* umgiebt die Drüse.

Das *Parenchym* der Niere bilden die *Harnkanälchen.* Die wesentlich secernierenden Kanalabschnitte liegen in der Rindensubstanz, die Anfänge des Ausführungsgangsystems hauptsächlich in der Marksubstanz. Die letzten Abschnitte des noch in der Nierensubstanz gelegenen Gangsystems liegen in den sog. Papillen der Markpyramiden. Die Enden der secernierenden Tubuli finden sich als kugelförmige, tief durch einen Blutgefässknäuel eingestülpte Abschnitte in dem sog. gewundenen Teile der Rinde, und bilden hier die (Malpighischen) *Nierenkörperchen.* Der dem Harnkanal angehörige Abschnitt des Körperchens heisst die *Glomeruluskapsel* (Bowman). Sie ist eine kuglige dünnwandige Bildung, deren eine Wand von dem Gefässknäuel des Glomerulus derart eingestülpt wird, dass die gegenüberliegenden Wände sich fast berühren. Der schmale Zwischenraum, den diese lassen, ist der Anfangsteil des Lumens des Harnkanälchens. Beide Blätter des Glomerulus, namentlich das eingestülpte »viscerale«, haben ein sehr plattes Epithel. Das *Harnkanälchen* selbst ist ein mannigfach gewundenes, sehr verschiedenartig gebautes Rohr von beträchtlicher Länge. Als erster, direkt an die Glomeruluskapsel sich anschliessender Abschnitt kommt der *tubulus contortus.* Sein Lumen geht direkt in das der Kapsel über, sein kubisches Epithel mit ziemlich scharfer Grenze in das der Kapselwand. Das Epithel der tubuli contorti zeigt meist sehr undeutliche Zellgrenzen, ferner eine deutliche Streifung der basalen Fläche der Zellen (Stäbchenepithel) und auf der Oberfläche gegen das Lumen hin einen sog. Bürstenbesatz, eine Art Cuticularbildung, die dem

[1]) Entwicklungsgeschichtlich ist der Ureter der eigentliche Ausführungsgang der Niere. Es gehören also Nierenbecken und Nierenkelche ebenso zum Ausführungssystem der Niere selbst wie Sammelröhren oder die ductus papillares.

Tafel 48. *(Niere.)*

Teil eines senkrechten Durchschnitts der menschlichen Niere. Vergr. 6 : 1.

Das Präparat stammt von einem Hingerichteten.

Die Figur giebt ein Uebersichtsbild über die Verteilung von Mark- und Rindensubstanz der Niere. Der Schnitt reicht von der Kapsel bis zur Papille.

Technik: Müller'sche Flüssigkeit. Haematoxylin-Eosin.

Erklärung der Bezeichnungen:

aa = arteria arciformis.
cr = corpuscula renis.
dp = ductus papillares.
pc = pars convoluta der Rinde.
pr = pars radiata der Rinde.
sc = substantia corticalis.
sm = substantia medullaris.
tf = tunica fibrosa.

Stäbchensaum des Darmepithels ähnelt aber stets aus einzelnen haarähnlichen Bildungen besteht. Der Bürstenbesatz ist nicht immer zu finden.[1]) Die tubuli contorti liegen stets in der pars convoluta der Rinde wie der Glomerulus selbst.

Auf den tubulus contortus folgt ein sehr eigentümlicher Kanalabschnitt, welcher die Gestalt einer Schleife hat, die von zwei parallel nebeneinander verlaufenden Schenkeln gebildet wird und sich mit der Umbiegungsstelle der Schleife tief in die Marksubstanz hinaberstreckt, um so tiefer je tiefer, d. h. weiter markwärts, der zu dem Kanalsystem gehörige Glomerulus in der Rindensubstanz gelegen ist. Diese Schleifenbildung des Harnkanalsystems heisst die *Henlesche Schleife*. Sie besteht aus einem dünnen, längeren, absteigenden Schenkel, welcher ganz plattes Epithel bei relativ weitem Lumen hat, und einen kürzeren, dickeren, aufsteigenden Schenkel mit erheblich dickerem Epithel, das, plattkubisch, dem der tubuli contorti ähnelt (undeutliche Zellgrenzen), aber meist etwas niedriger ist.

[1]) Derselbe soll von den Funktionzuständen der Niere beeinflusst werden.

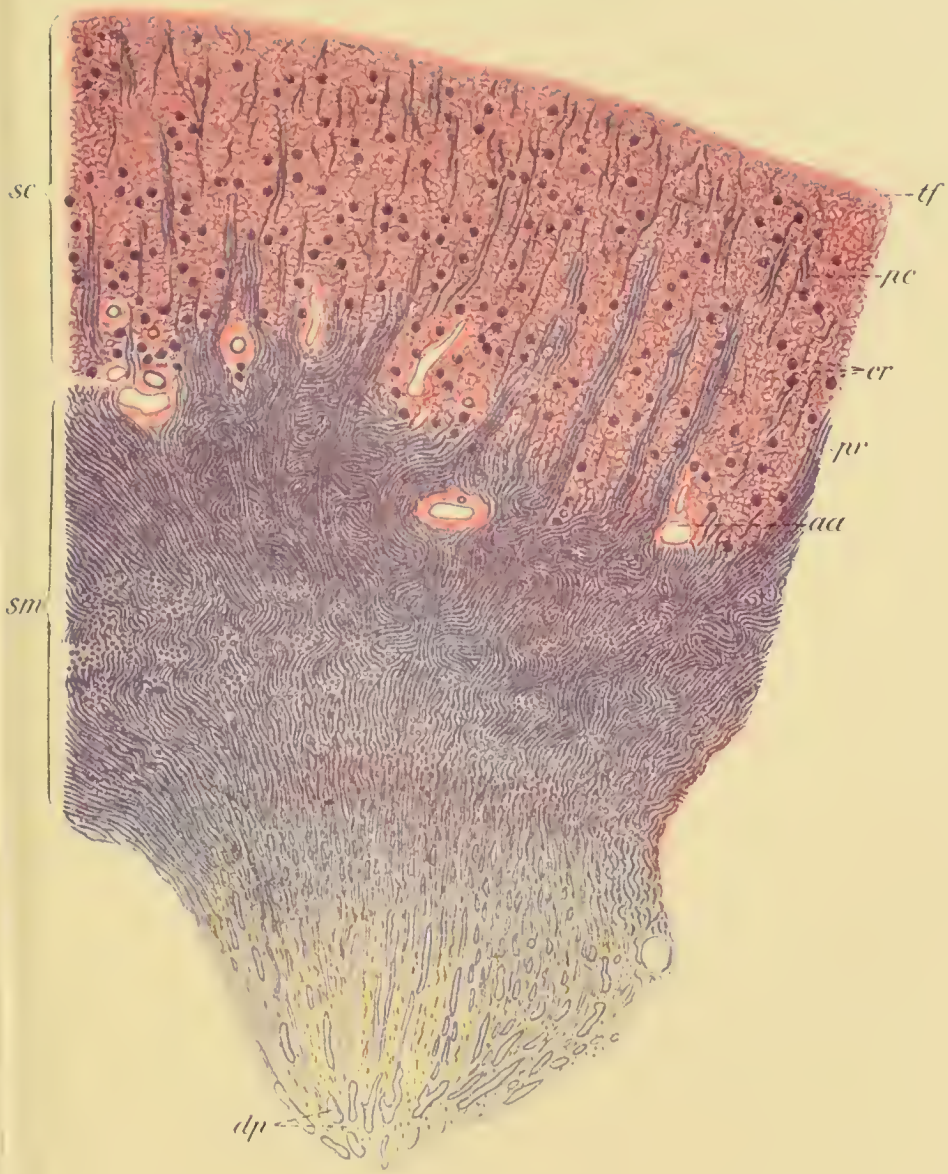

Lith. Anst. F. Reichhold, München

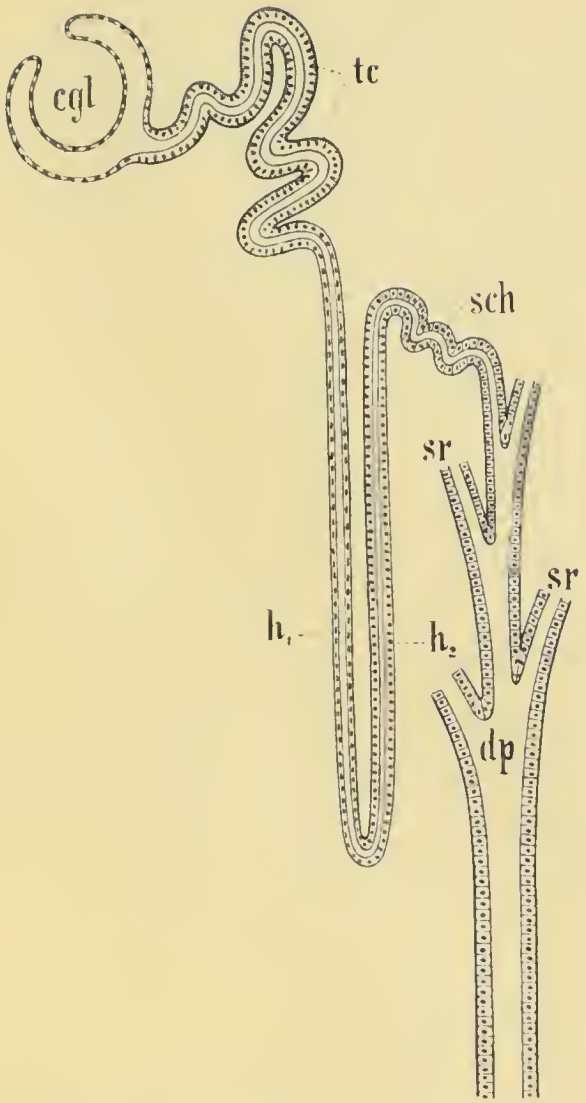

Figur 55. Schema eines Harnkanälchens.

Erklärung der Bezeichnungen:

cgl = capsula glomeruli.
dp = ductus papillaris.
h_1 = enger proximaler Schenkel der Henleschen Schleife.
h_2 = weiter distaler Schenkel der Schleife.
sch = Schaltstück.
sr = Sammelröhren.
tc = tubulus contortus.

Tafel 49. *(Niere.)*

Figur 1. Teil eines senkrechten Durchschnitts der **Rindensubstanz** der menschlichen Niere. Vergr. 45 : 1.

Das Präparat stammt von einem Hingerichteten.

Die Figur zeigt die Verteilung der geraden und gewundenen Kanälchen sowie der Nierenkörperchen (Glomeruli).

Technik: Zenker'sche Lösung. Haematoxylin-Eosin.

Erklärung der Bezeichnungen:

gl = glomeruli.
sc = substantia convoluta.
sr = substantia radiata.
tf = tunica fibrosa.
ti = interstitielles Gewebe mit Gefässen.

Figur 2. Kleiner Abschnitt der **Rindensubstanz** einer menschlichen Niere, den **Uebergang** eines **tubulus contortus** in die **Glomeruluskapsel** zeigend. Vergr. 280 : 1.

Technik etc. wie Figur 1.

Die Figur zeigt einen Glomerulus innerhalb seiner Kapsel. Das platte Epithel der letzteren geht unmittelbar in das kubische Epithel eines tubulus contortus über. Daneben sieht man Durchschnitte von tubuli contorti mit streifigem Epithel (ohne Zellgrenzen), und solche von Schaltstücken.

Erklärung der Bezeichnungen:

cgl = capsula glomeruli.
gl = Glomerulus.
Sch = Schaltstücke.
tc = Tubuli contorti.
ti = interstitielles Bindegewebe.
X = Schaltstück, tangential angeschnitten.

Figur 3. **Epithel** der **tubuli contorti** der menschlichen Niere mit Bürstenbesatz. Vergr. 500 : 1.

Technik etc. wie Figur 1.

Die Figur zeigt eine Strecke Epithel eines tubulus contortus, welche den sog. Bürstenbesatz (aber keine basale Streifung) zeigt.

Der aufsteigende Schenkel geht in der Rindensubstanz in einen kurzen, leicht gewundenen Kanalabschnitt über, das *Schaltstück.* Es liegt an der Grenze der pars convoluta und radiata der Nierenrinde und

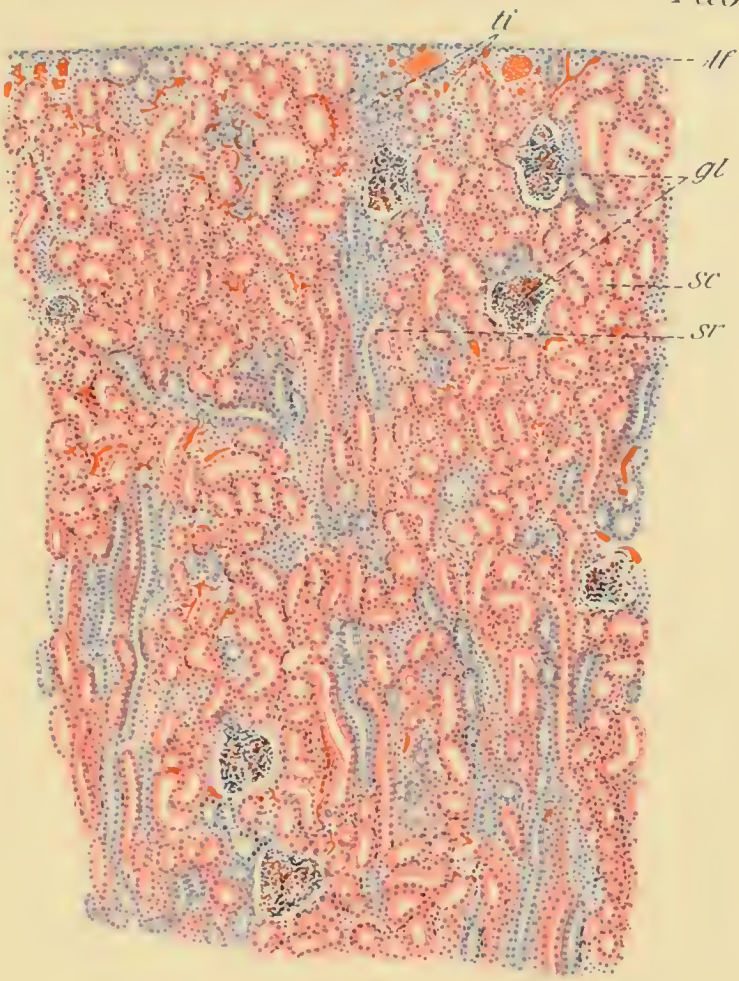

Fig. 1.

Fig. 3.

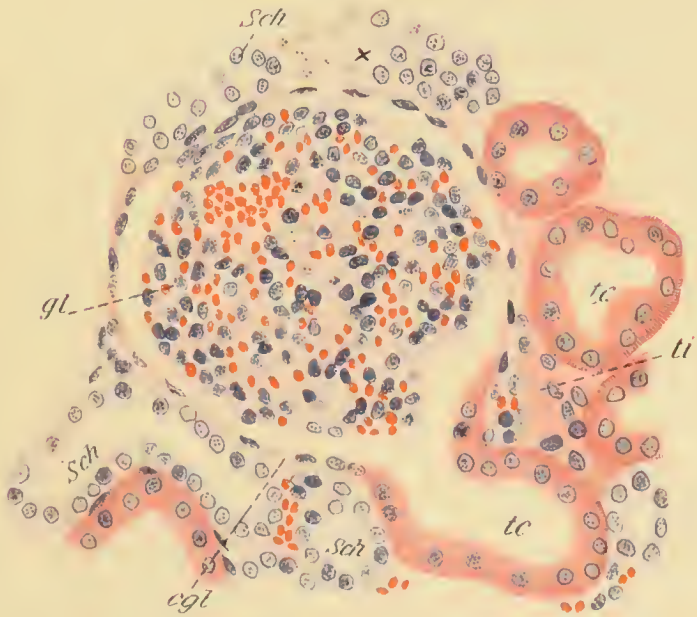

Fig. 2.

liegt stets tiefer als der zugehörige tubulus contortus. Das Epithel der Schaltstücke wird von hellen cylindrischen Zellen gebildet.

Auf das Schaltstück folgen die eigentlichen geraden Harnkanälchen, welche zunächst in der pars radiata der Rindensubstanz gelegen sind; es sind die Anfänge des Ausführungsgangsystems. Man nennt diese Kanalabschnitte *Sammelröhren*. Sie nehmen im spitzen Winkel weitere Aeste auf und liegen dann mit den Schenkeln der Henle'schen Schleifen in der eigentlichen Marksubstanz. Schliesslich bilden sie unter starker Kaliberzunahme die auf der area cribrosa der Papille ausmündenden *Papillargänge*.

Die Sammelröhren haben anfangs kubisches, später cylindrisches, die ductus papillares hochcylindrisches Epithel.

Alle Harnkanälchen haben ausser dem Epithel eine membrana propria, die strukturlos ist, aber nicht in allen Kanalabschnitten deutlich erscheint.

Zwischen den Harnkanälchen findet sich wenig *interstitielles Bindegewebe,* welches die Gefässe und Nerven der Niere enthält.

Ein bemerkenswertes Verhalten zeigen die *Gefässe* der Niere: die *Arterien* treten an der Basis der Pyramide in die Nierensubstanz ein, an der Grenze gegen die columna renalis. Hier verzweigen sich die Hauptstämme der arteria renalis in die *arteriae arciformes*, bogenförmige an der Grenze der Rinden- und Marksubstanz entlangziehende Gefässe (sog. Pseudoarkaden). Von der gegen die Rindensubstanz gekehrten konvexen Seite des Bogens gehen Aeste aus, die *arteriae interlobulares*[1]), welche in der pars convoluta der Rinde gegen die Nierenoberfläche emporsteigen und die vasa (arteriae) afferentia für die Glomeruli der Nierenkörperchen abgeben.

Die *Glomeruli* stellen Wundernetze dar, d. h. in den

[1]) So genannt, weil man auch die Summe der zu einem ductus papillaris gehörigen Harnkanalabschnitte als Nierenläppchen bezeichnet. Die Nierenläppchen sind jedoch nicht voneinander abzugrenzen.

Tafel 50. *(Niere.)*

Figur 1. Querschnitt der **Marksubstanz** der menschlichen Niere. Vergr. 150 : 1.

Das Präparat stammt von einem Hingerichteten.

Die Figur zeigt weite Kanaldurchschnitte, mit cylindrischem Epithel, welche dem System der Sammelröhren angehören, engere mit plattkubischem Epithel (aufsteigende Schenkel der Henle'schen Schleifen), enge mit ganz plattem Epithel (absteigende Schenkel der Schleifen) und Durchschnitte von Blutkapillaren.

Technik: Müller'sche Flüssigkeit. Haematoxylin-Eosin.

Erklärung der Bezeichnungen:

c = Blutkapillaren.
Hs$_1$ = aufsteigende Schenkel der Henle'schen Schleifen.
Hs$_2$ = absteigende Schenkel der Schleifen.
tr = tubuli recti (Sammelröhren).

Figur 2. Teil eines Durchschnitts einer **arteriell injicierten** menschlichen Niere. Vergr. 15 : 1.

Die Figur zeigt die Grenze von Rinden- und Marksubstanz und die angrenzenden Partien beider. Sie lässt das hauptsächliche Verhalten der Nierenarterien erkennen.

Technik: Injetktion mit Berliner Blau-Leim. Müller'sche Flüssigkeit. Boraxcarmin.

Erklärung der Bezeichnungen:

ai = arteriae interlobulares.
ar = arteriolae rectae.
gl = glomeruli.
va = vena arciformis.

Bereich einer Arterie (arterielle) (oder Vene [venöse]) eingeschaltete Verzweigungen mit netzförmigen Anastomosen, deren Aeste sich wieder zu einer Arterie (oder Vene) vereinigen. Die Glomeruli der Niere sind in den arteriellen Kreislauf eingeschaltet. Sowohl das zuführende Gefäss, vas afferens, wie das schwächere abführende, vas efferens, sind Arterien. Die Gefässchlingen des Glomerulus dagegen zeigen den Bau von Kapillaren (nur Endothelkerne ohne Zellgrenzen) sind aber weiter als gewöhnliche Kapillaren

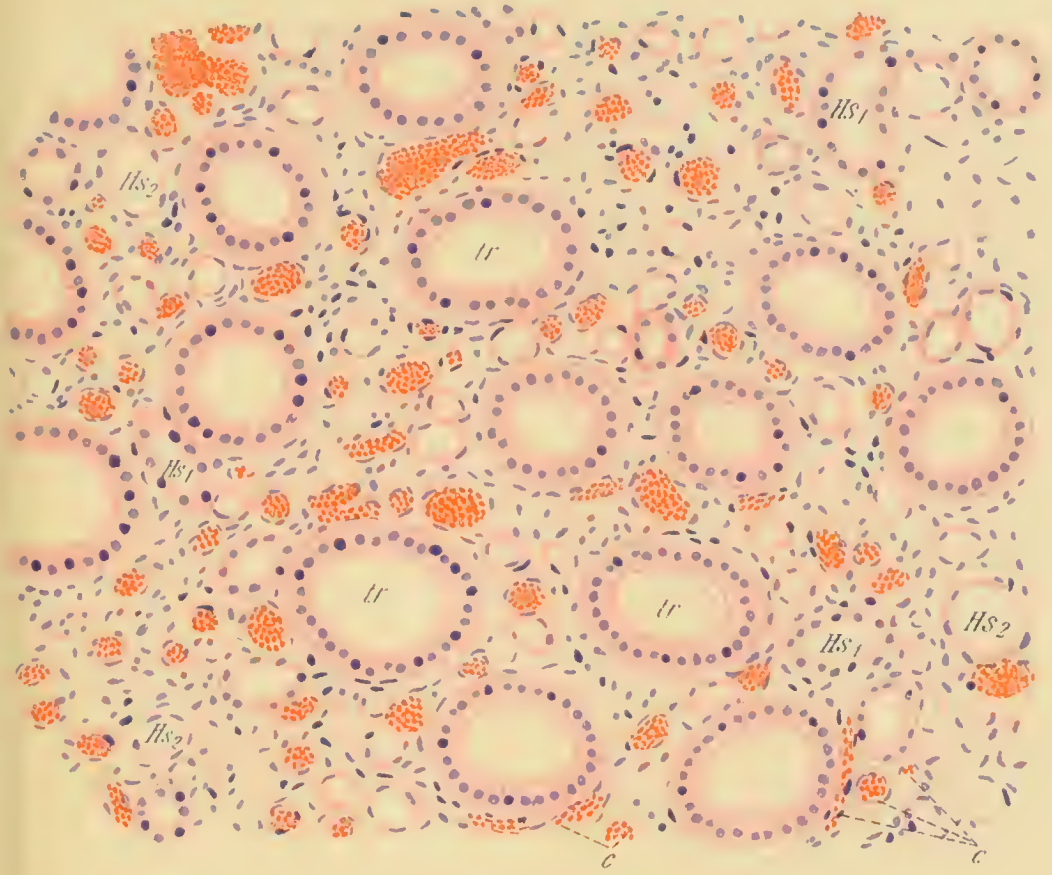

Fig. 1.

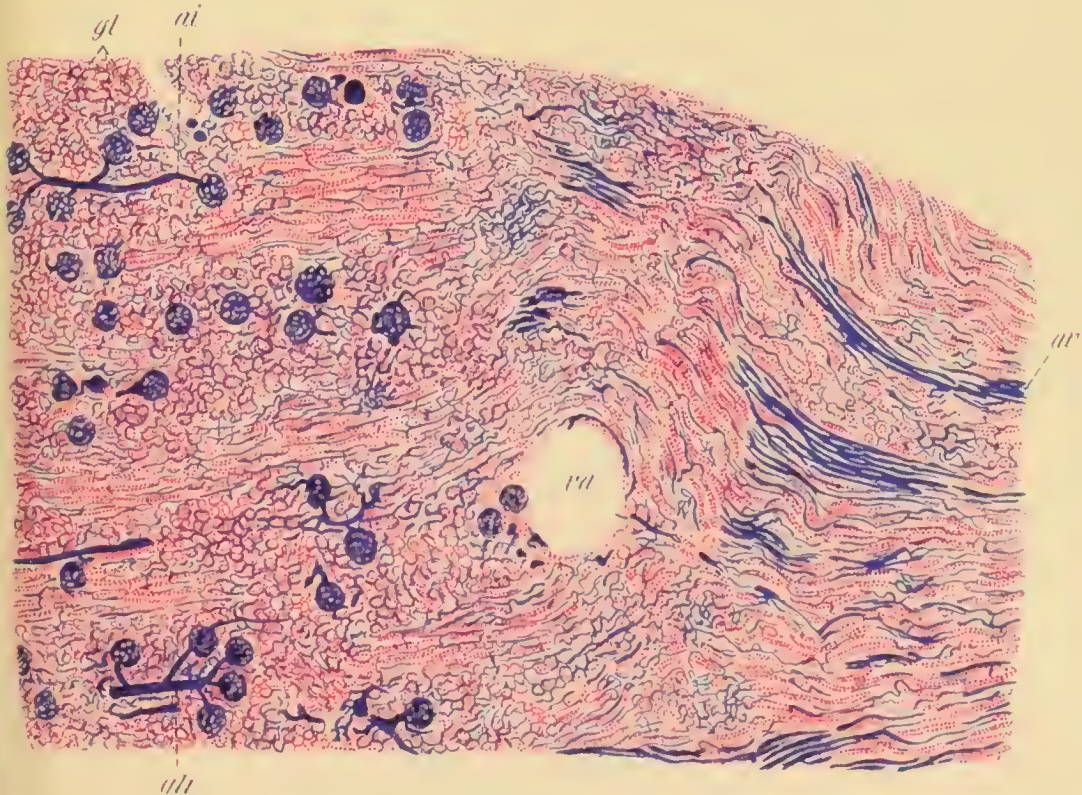

Fig. 2.

Lith. Anst E. Reichhold, München.

Von den vasa efferentia der Glomeruli gehen (echte) Kapillaren aus, die teils die Rindensubstanz versorgen (tubuli contorti), teils auch als gerade kleinste Arterien (arteriolae rectae) in die Marksubstanz sich erstrecken (s. u.). Ausserdem entstehen aber auch Rindenkapillaren aus den Endverzweigungen der arteriae interlobulares direkt.

Die *Venen* der Nierenrinde sammeln sich aus einer Anzahl von Kapillaren und kleinsten Venen ziemlich plötzlich in der Rindensubstanz dicht unter der Kapsel als *venulae stellatae;* ihre Fortsetzungen sind die venae *interlobulares,* welche das Kapillarblut aus den tieferen Teilen der Rindensubstanz aufnehmen. Sie liegen in unmittelbarer Begleitung der Arterien und gehen in *venae arciformes* über, welche in Bezug auf Lage und sonstiges Verhalten ganz den arteriae arciformes entsprechen.

Während die Nierenrinde sehr reich an Blutgefässen ist, ist bei der Marksubstanz das umgekehrte der Fall. Da die grossen Nierengefässe an der Grenze von Rinde und Mark laufen, enthält die Marksubstanz der Niere selbst keine grossen Gefässe. Die Arterien- und Venenstämmchen der Marksubstanz sind durch ihren geraden, dem Verlaufe der Harnkanälchen parallelen Verlauf ausgezeichnet (arteriolae und venulae rectae); ähnlich bilden die Kapillaren langgestreckte Maschennetze.

Die Arterien der Marksubstanz sind teils direkte Aeste von der Konkavität der arteriae arciformes, teils vasa efferentia der tieferen Glomeruli, teils tiefe direkte Aeste der arteriae interlobulares. Die Venulae rectae münden zumeist direkt in die venae arciformes.

An verschiedenen Stellen der Niere kommen direkte Anastomosen zwischen kleinen Arterien und Venen vor.

Die *Lymphgefässe* der Niere laufen in Begleitung der Arterien; ebenso bilden die (sympathischen) *Nerven* Geflechte für die Arterien. Sie sind bis an die Glomeruli zu verfolgen. Das Verhalten der Nerven zu den Harnkanälchen und ihrem Epithel ist noch wenig bekannt.

Tafel 51. *(Niere.)*

Figur 1. Zwei injicierte Glomeruli einer menschlichen Niere. Vergr. 120 : 1.

Erklärung der Bezeichnungen:

va = vas (arteria) afferens.
ve = vas efferens.

Figur 2. Teil eines Durchschnitts durch eine venös injicierte Niere eines Meerschweinchens. Vergr. 15 : 1.

Die Figur zeigt die gesamte Breite der Rindensubstanz und den grössten Teil der Breite der Marksubstanz. Es sind nur Venen und Kapillaren injiciert, nicht die Arterien (also auch nicht die glomeruli).

Technik: Injektion mit Berliner Blau-Leim. Müller'sche Flüssigkeit. Boraxcarmin.

Erklärung der Bezeichnungen:

c_1 = Kapillaren der Rinde.
c_2 = Kapillaren der Marksubstanz.
sc = substantia corticalis.
sm = substantia medullaris.
va = vena arciformis.
vr = venulae rectae.
vst = venulae stellatae zum Teil in venae interlobulares übergehend.

Die ableitenden Harnwege.

Zu den ableitenden Harnwegen gehören *Nierenkelche* und *Nierenbecken, Ureter, Harnblase* die *weibliche* und der *Anfangsteil* der *männlichen Harnröhre.* Sie sind ausgezeichnet durch Ueberkleidung mit demselben Epithel, dem sog. *Uebergangsepithel* (s. ob. p. 16).

Die im leeren Zustand stark gefaltete Schleimhaut des **Ureter** und seiner Wurzeln zeigt keine Besonderheiten; sie ist eine dünne bindegewebige, elastische Fasern enthaltende Haut, welche ohne deutliche Grenze in eine Submucosa übergeht. Es fehlen Drüsen und eine muscularis mucosae völlig. Dagegen enthält die Schleimhaut ziemlich reichlich Lymphzellen, welche gelegentlich auch stärkere Ansammlungen bilden und auch im Epithel angetroffen werden.

Fig. 1.

Fig. 2.

Lith. Anst F. Reichhold, München.

Die *Muskulatur* des Ureter zeichnet sich durch zerstreute von vielen Bindegewebszügen getrennte Bündel aus. Am stärksten ist sie im unteren Teil des Ganges. Sie besteht dort aus inneren Längsbündeln, mittleren Ringfasern und äusseren Längsbündeln. Letztere fehlen im oberen Abschnitt meist völlig. Aussen umgiebt die Muskulatur eine bindegewebige Adventitia.

Die Blutkapillaren der Schleimhaut berühren direkt das Epithel des Ureters, so dass sie an stark gefalteten Stellen scheinbar im Epithel liegen, in Wirklichkeit aber in feinen, im wesentlichen nur von den Kapillaren gebildeteten Schleimhautfalten.

Die **Harnblase** ähnelt in ihrem Bau dem des Ureter sehr. Das Epithel beider ist das gleiche. Auch die Schleimhaut der Harnblase zeigt dasselbe Verhalten wie die des Ureter; sie enthält nicht selten kleine Lymphknötchen. Die Submucosa ist ebenfalls wenig von der Schleimhaut abgegrenzt, enthält auch gelegentlich Fettgewebe. Drüsen fehlen wie im Ureter völlig.

Die *Muskulatur* ist beträchtlich stärker als die des Ureter, zeigt aber dieselbe Schichtung (innere und äussere Längsfaserlagen, innere Ringfaserlage). Die Muskelschichten namentlich die innere Längsmuskulatur zeigen deutlich netzförmige Anordnung der Fasern [1]). Der obere und hintere Teil der Blasenwand zeigt einen serösen Ueberzug des Peritoneums.

Der Blasenschleimhaut sollen Lymphgefässe fehlen, in der Muskulatur aber vorkommen.

Die **weibliche Harnröhre** besitzt im unteren Abschnitt meist geschichtetes Plattenepithel, im oberen meist Uebergangsepithel. Der unterste Teil enthält auch vereinzelte *Schleimdrüsen*. Die Schleimhaut enthält sehr viele *Venen*, die Netze bilden. Die Muskulatur ist sehr stark, vorzugsweise ringförmig angeordnet und z. T. auch von Venenplexus durchsetzt (wenigstens die inneren mehr longitudinalen Lagen).

Ueber die männliche Harnröhre siehe bei den Geschlechtsorganen.

[1]) Die Wand der Harnblase niederer Tiere (Amphibien) enthält vollkommene Netze glatter Muskelfasern (siehe Figur 2 Tafel 58).

Tafel 52. *(Ureter, Harnblase.)*

Figur 2. Durchschnitt der Wand der menschlichen Harnblase. Vergr. 15 : 1.

Das Präparat stammt von einem Hingerichteten.

Die Figur zeigt ein Uebersichtsbild des Baues der Harnblasenwand.

Technik: Zenker'sche Lösung. Haematoxylin—Eosin.

Erklärung der Bezeichnungen:

alm = äussere Längsmuskelschicht.
ep = Epithel.
ilm = innere Längsmuskellage.
rm = Ringmuskellage.
sm = Submucosa.
ta = tunica adventitia.
tp = tunica propria.

Figur 2. Durchschnitt durch den Ureter des Menschen. Vergr. 25 : 1.

Das Präparat stammt von einem Hingerichteten.

Die Figur giebt ein Uebersichtsbild vom Bau des Ureter.

Technik: Alkohol absol. Haematoxylin-Eosin.

Erklärung der Bezeichnungen:

al = äussere Längsmuskelschicht.
ep = Epithel.
ilm = innere Längsmuskelschicht.
L = Lumen.
rm = Ringmuskellage.
sm = Submucosa.
ta = tunica adventitia.
tp = tunica propria.

VII. Die männlichen Geschlechtsorgane.

Der **Hoden** ist eine zusammengesetzte, netzartig verästelte tubulöse Drüse, welche von einer festen bindegewebigen Haut, der *tunica albuginea* umgeben ist. Ferner findet sich an der Hinterfläche des Hodens ein keilförmiger bindegewebiger Körper, das *mediastinum testis* (corpus Highmori), von dem gefässreiche bindegewebige Scheidewände, septula testis, bis zur Albuginea ziehen. Diese grenzen die einzelnen pyramidenförmigen Hodenläppchen, *lobuli testis,* ab. Die Läppchen

ig. 1

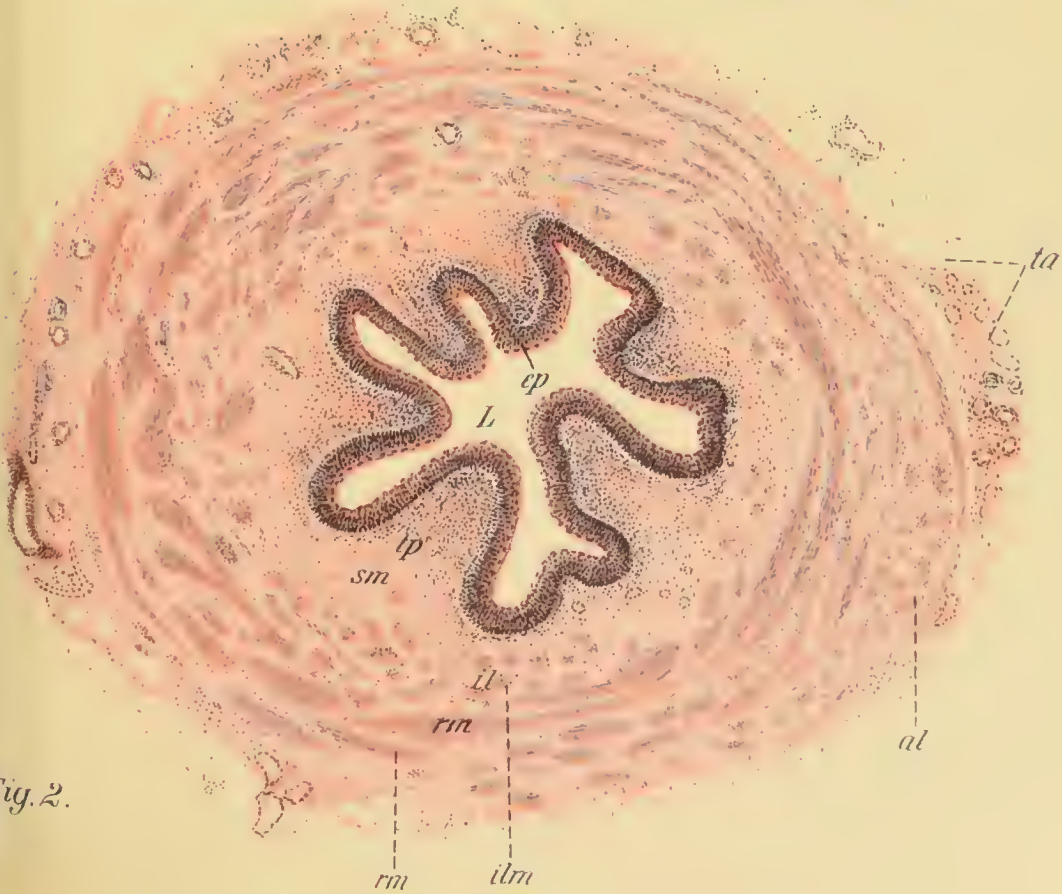

Fig. 2.

enthalten zwischen sehr lockerem Bindegewebe die stark aufgeknäuelten *tubuli seminiferi contorti,* das eigentliche Hodenparenchym. Das interstitielle Bindegewebe der Läppchen enthält ausser Nerven und Gefässen beim Menschen in wechselnder Anzahl grosse *plasmatische Zellen* mit relativ kleinem Kern, welche meist Fett, Pigment und auch Krystalloide enthalten.

Bei manchen Tieren sind diese Zwischensubstanzzellen, auch interstitielle Hodenzellen genannt, sehr entwickelt und stehen an Masse dem Parenchym kaum nach, z. B. im Schweinehoden, der infolgedessen leberbraun auf dem Durchschnitt aussieht.

Die *gewundenen Hodenkanälchen* beginnen in den Läppchen in der Nähe der Albuginea teils mit blinden Enden teils netzartig verzweigt. Gegen die Grenze des mediastinum testis gehen sie in weniger gewundene und schliesslich gerade Kanäle *(tubuli recti)* über, welche sich in das im mediastinum gelegene *rete testis* fortsetzen. Die letzteren stellen bereits die Anfänge des Ausführungsgangsystems dar.

Die Wand der tubuli contorti wird von mehrfachen Lagen kernhaltiger Hüllen gebildet, welche auf ihrer Innenfläche ein mehrschichtiges je nach dem Stadium der Sekretion (Spermatogenese) wechselndes Epithel tragen. Aus demselben Grunde schwankt die stets beträchtliche Weite des Lumens.

Das Epithel der tubuli contorti verhält sich zur Zeit des Sekretionsvorganges, den man Spermatogenese nennt, im allgemeinen so, dass die jüngsten Zellgenerationen nach dem Lumen zu, die ältesten an der Kanälchenwand gelegen sind.

Das Sekret der Samenkanälchen sind die Samenfäden, Spermatozoen oder Spermatosomen genannt, eigentümlich bewegliche Zellen, welche aus drei Hauptbestandteilen bestehen, dem Körper oder Kopf, dem Mittelstück und dem Schwanzfaden.[1]) Ersterer besteht

[1]) Die Spermatosomen vieler Tiere, auch die der höheren und des Menschen, lassen noch weitere nur mit hohen Vergrösserungen sichtbare Strukturverhältnisse namentlich des Schwanzfadens erkennen.

Tafel 53. *(Hoden.)*

Figur 1. Querschnitt des **Hodens, Nebenhodens** und des **ductus deferens** eines Kindes. Vergr. 10 : 1.

Die Figur stellt ein Uebersichtsbild des Hodens und seiner Adnexa dar.

Technik: Müller'sche Flüssigkeit. Haematoxylin-Eosin.

Erklärung der Bezeichnungen:

bg Blutgefässe (insbesondere Venen des plexus pampiniformis).
dd = ductus deferens.
Ep = Nebenhoden.
l = Hodenläppchen.
m = mediastinun testis.
rt = rete testis.
s = septula testis.
T = Hoden.
ta = tunica albuginea.

Figur 2. Teil eines Durchschnitts eines menschlichen **Hodenläppchens.** Vergr. 60 : 1.

Das Präparat stammt von einem Hingerichteten.

Die Figur zeigt die Durchschnitte der tubuli seminiferi contorti und des interstitiellen Hodengewebes.

Technik: Zenker'sche Lösung. Haematoxylin-Eosin.

Erklärung der Bezeichnungen:

tc = tubuli contorti.
ti = interstitielles Gewebe.
Zz = Zwischensubstanzzellen.

---

aus fast reinem Chromatin und ist der Kern der umgewandelten Zelle. Im Mittelstück hat man im wesentlichen das Centrosoma zu suchen und der durch peitschenförmige Bewegungen ausgezeichnete Schwanzfaden ist wahrscheinlich protoplasmatisch. Im frischen Zustande erscheint der Kern dunkel, das Mittelstück ganz hell und durchsichtig.

Die reifen Spermatosomen des Menschen sind ca. 50 μ lange Zellen, welche einen etwa 4 μ langen und 2—2 1/2 μ breiten elliptischen, im vordern Ende aber abgeplatteten (in der Seitenansicht daher birnförmigen) Körper, ein schmales kurzes, cylindrisches Mittelstück und einen langen Schwanzfaden besitzen.

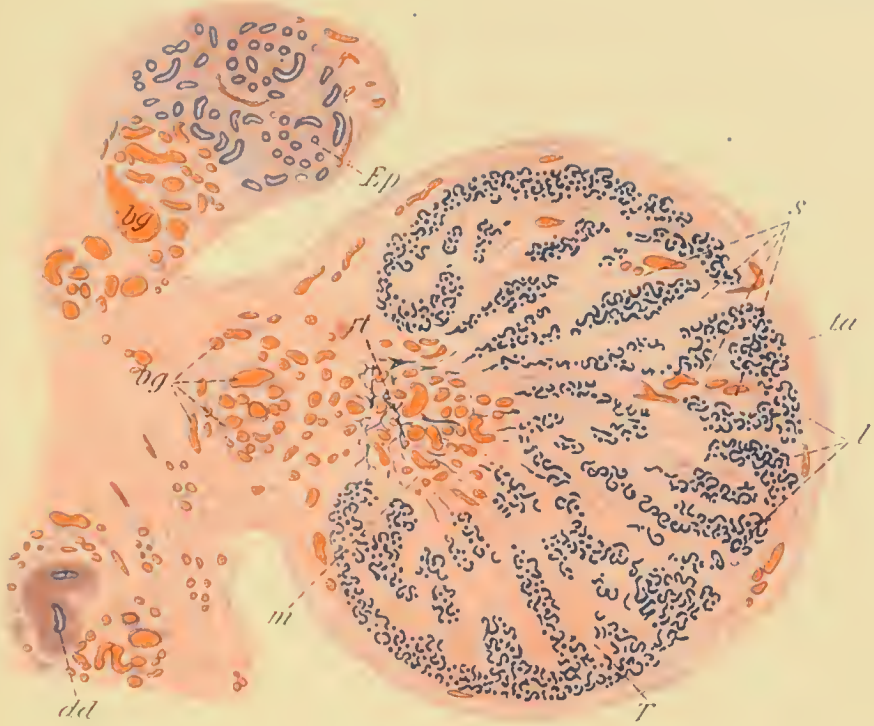

Fig. 1.

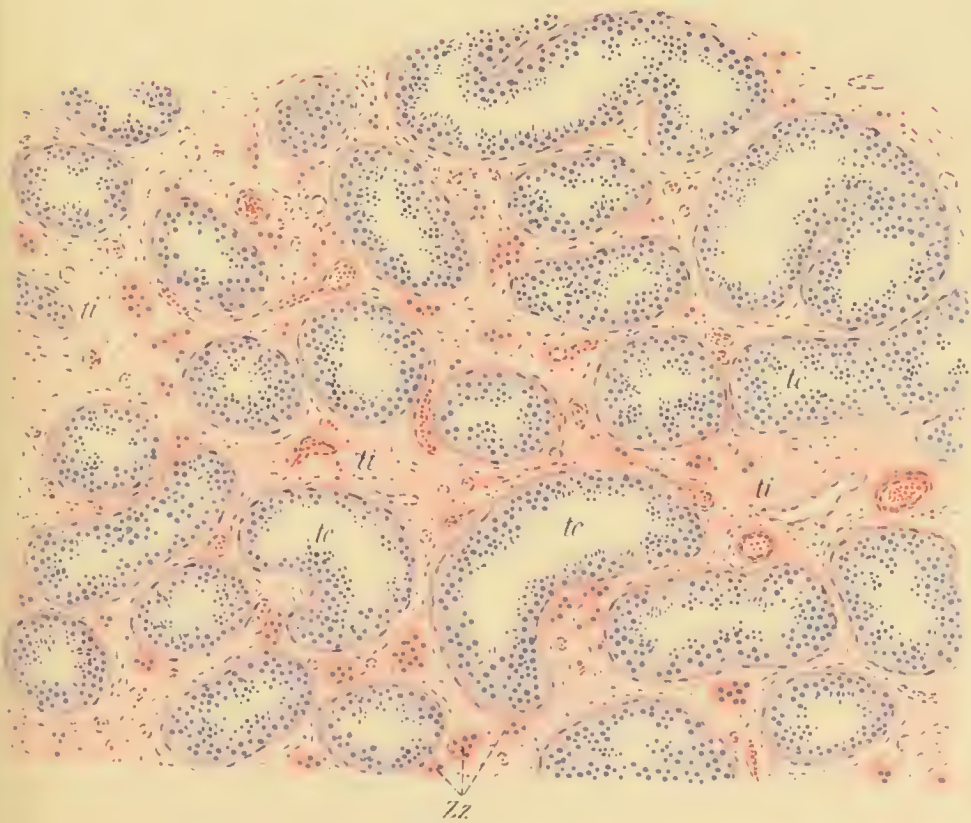

Fig. 2.

Lith. Anst F. Reichhold, München.

Die *Spermatosomen* entstehen aus der direkten Umbildung einer Zellform der Hodenkanälchen, welche *Spermatiden* oder Samenzellen heissen. Diese gehen durch mitotische Teilung hervor aus den Samenmutterzellen oder *Spermatocyten*. Die Spermatocyten stammen von den Ursamenzellen oder *Spermatogonien*.

Ausser den drei Generationen von Zellen, deren Endprodukte sich zu dem zelligen Sekrete des Hodens, den Spermatosomen, umbilden, giebt es noch eine Zellart des Hodenepithels, welche an der Spermatogenese keinen Anteil nimmt, sondern im wesentlichen als *Stützelement* der reifenden Spermatosomen dient. Diese Zellen heissen *Sertolische* Zellen. Sie besitzen einen meist länglichen, häufig gegen das Lumen des Hodenkanälchens zugespitzten Kern, der durch seine Chromatinarmut gegenüber den Kernen der übrigen Epithelien des Hodens auffällt. Den Kern umgiebt eine (im Ruhezustande) geringe Menge Protoplasma. Die Kerne der Sertolischen Zellen liegen bei den meisten Säugetieren der Wand des Kanälchen an.[1])

Die *Umbildung* der Spermatiden in *Spermatosomen* geschieht im wesentlichen folgendermassen: Die Spermatiden sind ziemlich kleine runde Zellen mit rundem Kern. Die Zelle nimmt eine längliche Form an, ebenso verlängert sich der Kern. Letzterer wird chromatinreicher, dabei aber kleiner. Zugleich rückt der Kern an die dem Lumen des Kanälchens abgewandte Seite der Zelle. Nun tritt eine Gruppe von so veränderten Spermatiden, etwa 20, in nahe Beziehungen zu einer *Sertolischen* Zelle, indem ihr Protoplasma mit der der Sertolischen Zelle verschmilzt. Dadurch entsteht eine Bildung, weche man *Spermatoblast* nennt. Jeder Spermatoblast besteht aus dem (meist der Kanälchenhülle anliegenden) Kern der Sertolischen Zelle, aus einem protoplasmatischen Stiel und aus einer breiten, an das

[1]) Beim Menschen liegen die Kerne der Sertolischen Zellen meist weiter nach dem Lumen der Kanälchen zu, dadurch wird der Stiel der Spermatoblasten sehr kurz.

Tafel 54. *(Hoden.)*

Die fünf Figuren der Tafel stellen Stücke der Wand der tubuli contorti des *menschlichen Hodens* dar, den *Vorgang der Spermatogenese* erläuternd.

Das Material (durch Operation gewonnen) der Präparate stammt von Prof. Benda-Berlin und war in Kaliumbichromat Salpetersäure konserviert. (Eisen-)Haematoxylin-Eosin.

Figur 1. Wandabschnitt eines Hodenkanälchens kurz nach Entleerung einer Generation von Spermatosomen. Vergr. 420 : 1.

Die Figur zeigt noch einige Spermatosomen, die zwischen den innersten Lagen der Spermatiden liegen, mehrere Lagen Spermatiden, ein bis zwei Lagen Spermatocyten, eine Lage Spermotogonien; zwischen letzteren zum Teil auch zwischen den Spermatocyten die Kerne der Sertoli'schen Zellen; alle Zellen sind in Ruhezustand. Aussen die Kanälchenmembranen mit platten Kernen.

Figur 2. Ein Spermatoblast bei stärkerer Vergrösserung. Vergr. 500 : 1.

Figur 3. Abschnitt eines Hodenkanälchens, in welchem die Umwandlung der Spermatiden in Spermatosomen vor sich geht. Vergr. 420 : 1.

Die Spermatiden sind verlängert, ihr Kern klein chromatinreich und excentrisch geworden, sie besitzen noch keine Verbindung mit den Sertoli'schen Zellen.

Figur 4. Abschnitt eines Hodenkanälchens im Stadium der Spermatoblasten. Vergr. 420 : 1.

Reifende Spermatosomen bilden zusammen mit den Sertolischen Zellen Komplexe, die Spermatoblasten. Sonst finden sich nur Spermatocyten und Spermatogonien.

Figur 5. Abschnitt eines Hodenkanälchens im Stadium der Teilung der Spermatocyten. Vergr. 420 : 1.

Es bestehen die Spermatoblasten. Die Spermatocyten sind zum Teil in mitotischer Teilung begriffen, zum Teil bereits geteilt.

Erklärung der Bezeichnungen für Figur 1, 3 u. 5.

h = bindegewebige Hülle.
mi = Mitosen der Spermatocyten.
spbl = Spermatoblasten.
spc = Spermatocyten.
spg = Spermatogonien.
spt = Spermatiden.
sptz = Spermatozoën.
sZ = Sertoli'sche Zellen.

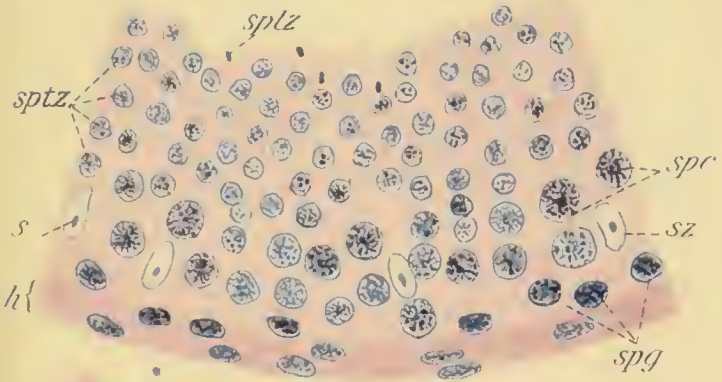

Fig. 1

Fig. 2.

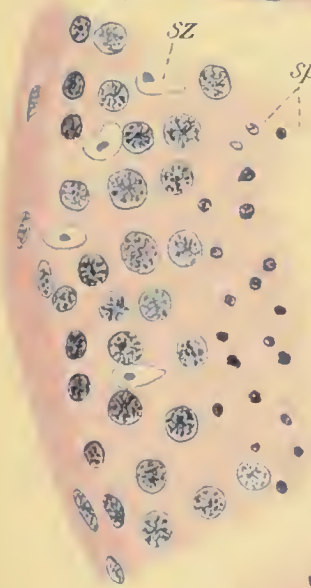

Fig. 3.

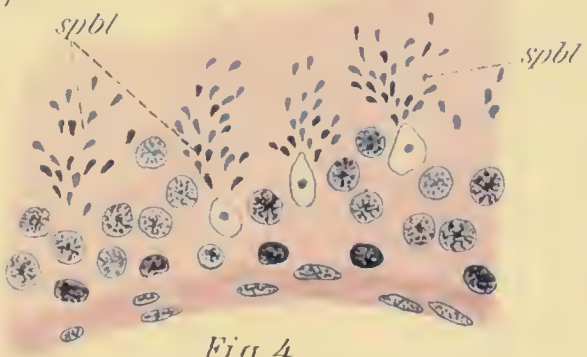

Fig. 4.

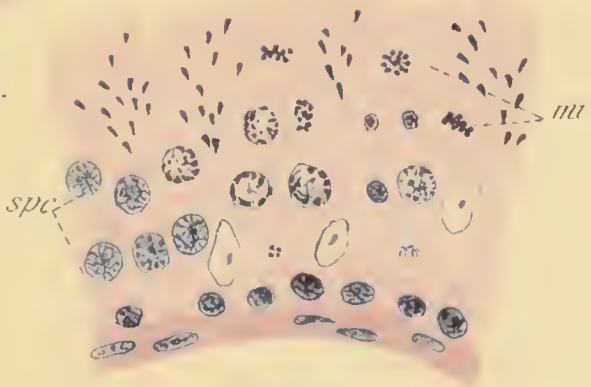

Fig. 5.

Lith. Anst F. Reichhold. München.

Lumen des Kanälchens grenzenden Protoplasmamasse, welche aus den verschmolzenen Zelleibern der Spermatiden besteht.[1]) In diesem Protoplasma machen die Spermatidenkerne ihre völlige Umwandlung zu den Körpern der Spermatosomen durch, während gleichzeitig die Centrosomen der Spermatiden die Mittelstücke der Samenfäden bilden. Der kontraktile Schwanzfaden wächst aus dem Protoplasma der Spermatiden (dem des Spermatoblasten) hervor und nimmt wahrscheinlich auch von einem Teil desselben seinen Ursprung. Der grösste Teil des Protoplasma des Spermatoblasten wird nicht zur Bildung der Samenfäden verwandt, sondern zerfällt nach völliger Reifung und Losstossung derselben ins Lumen der Kanälchen.

Mit dem Prozess der Reifung der Spermatosomen und ihrer Ausstossung ins Lumen der Kanälchen hört der Verband des Spermatoblasten auf und es tritt die Sertolische Zelle in Ruhezustand, um später wieder mit neuen Generationen von Spermatiden in »Kopulation« zu treten und Spermatoblasten zu bilden.

Da das Sekret des Hodens Zellen sind, welche durch Umwandlung der Epithelzellen der gewundenen Hodenkanälchen entstehen, so müssen durch Teilung der zurückgebliebenen Zellen die abgestossenen ergänzt werden. Das geschieht seitens der Samenmutterzellen, und diese werden wieder von den Ursamenzellen aus regeneriert.

Letztere, auch *Spermatogonien* genannt, liegen zwischen den Sertolischen Zellen an der Peripherie des Kanälchens, als ziemlich kleine rundliche Zellen mit chromatinreichen Kernen. Durch Teilung einer Spermatogonie entsteht eine Tochterzelle, welche die Lage der Mutterzelle an der Kanalwand beibehält und Spermatogonie bleibt, und eine gegen das Innere des Kanälchens gelagerte, welche zur Samenmutterzelle wird und an Grösse beträchtlich zunimmt.

[1]) Da die verlängerten Zelleiber der Spermatiden nicht völlig untereinander verschmelzen, so besitzt der Spermatoblast gegen das Kanallumen hin eigentümliche den verlängerten Zelleibern der Spermatiden entsprechende Fortsätze (sog. fingerförmige Fortsätze).

Tafel 55. *(Nebenhoden.)*

Figur 1. Teil eines Querschnitts des Nebenhodenkopfes. Vergr. 80 : 1.

Das Präparat stammt von einem Hingerichteten.

Die Figur zeigt die Durchschnitte der ductuli efferentes testis.
Technik: Zenker'sche Lösung. Haematoxylin-Eosin.

Erklärung der Bezeichnungen:

bdg = Bindegewebe.
m = Muscularis.
X = Buchten des Epithels.

Figur 2. Teil eines Querschnitts des Nebenhodenkörpers. Vergr. 80 : 1.

Das Präparat stammt von einem Hingerichteten.

Die Figur zeigt den geschlängelten Ductus epididymidis mehrmals getroffen.
Technik: Zenker'sche Lösung. Carmin-Haematoxylin-Eosin.

Erklärung der Bezeichnungen:

bdg = Bindegewebe.
c = Kapillaren.
ep = Epithel.
L = Lumen.
lc = Leucocyten.
m = muscularis.
mp = membrana propria.
X = tangential angeschnittene Kanalabschnitte.

Die Samenmutterzellen oder *Spermatocyten* sind grosse rundlich-polygonale Zellen mit grossen Kernen, die deutlich Chromatinfadengerüste erkennen lassen. Sie liegen in ein- bis zweifacher Schicht zwischen Spermatiden und Spermatogonien. Durch zweimalige schnell aufeinander folgende mitotische Teilung erzeugen sie eine Generation wesentlich kleinerer Zellen, die der oben beschriebenen *Spermatiden,* welche in mehreren Schichten übereinander liegen. Je nach dem Zustand der Spermatogenese können die gewundenen Hodenkanälchen daher ein sehr verschiedenartiges Aussehen haben.[1])

[1]) Bei Tieren sind die Vorgänge der Spermatogenese viel deutlicher zu beobachten als beim Menschen.

Fig. 1.

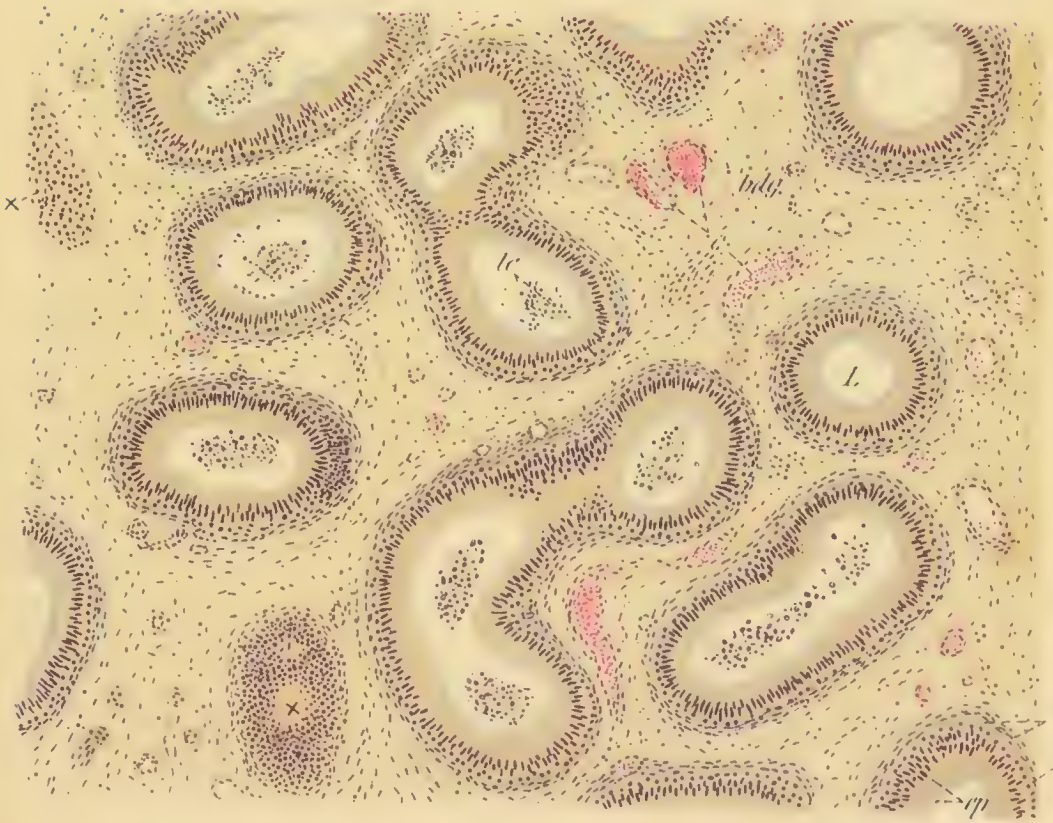

Fig. 2.

Lith. Anst F. Reichhold, München.

Die tubuli seminiferi contorti gehen direkt in die tubuli recti und das *rete testis* über. Letztere sind im Gegensatz zu ersteren sehr enge Kanäle von kubischem oder plattem Epithel in einfacher Lage ausgekleidet.

Die *Blutgefässe* des Hodens bilden dichte Kapillarnetze um die tubuli contorti. Zahlreiche Lymphgefässe findet man namentlich unter der Albuginea.

Die *Nerven* des Hodens sind marklose sympathische Fasern, deren Endigungsweise unbekannt ist.

Die ableitenden Samenwege.

Zu den ableitenden Samenwegen gehören *Nebenhoden, ductus deferens, Samenblase, Prostata* und *Urethra* (s. a. ob. p. 173) nebst den kleineren und grösseren (glandula bulbourethralis) *drüsigen Bildungen.*

Im **Nebenhoden** unterscheiden sich die Kanäle des Nebenhodenkopfes, *ductuli efferentes testis,* im Baue wesentlich vom ductus epididymidis des übrigen Nebenhodenteils. Die ductus efferentes testis sind weite Kanäle mit cylindrischem, stellenweise kubischem Epithel. Die platteren Zellen liegen zwischen höheren gruppenweise verteilt, so dass Buchten entstehen, welche nur im Epithel gelegen sind, ohne die membrana propria[1]) vorzuwölben. Auf das Epithel folgt direkt eine meist einfache Lage glatter Muskelzellen und eine schwache bindegewebige Hülle.

Der im Nebenhodenkörper vielfach gewundene *ductus epididymidis*[2]) besitzt ein eigentümliches geschichtetes Flimmerepithel (s. ob. p. 16). Die dem Lumen zugekehrte Zellage besteht aus sehr hohen schmalen Cylinderzellen, deren Kerne alternieren, d. h. in verschiedener Höhe stehen. Sie tragen lange geisselartige Flimmerhaare und zwar jede Zelle in geringer Zahl.

---

[1]) Diese Buchten werden auch als eine Art (intraepithelaer) Drüsen aufgefasst. Die höheren Zellen tragen meist Flimmerhaare (aber nicht immer), wodurch die Buchten noch tiefer erscheinen.

[2]) Wegen der Windungen trifft man im Nebenhodenkörper den Gang mehrfach selbst vielmals im Querschnitt.

Tafel 56. *(Samenleiter, Samenstrang.)*

Figur 1. Querschnitt des unteren Abschnitts des **ductus deferens** des Menschen. Vergr. 25 : 1.

Das Präparat stammt von einem Hingerichteten.

Die Figur giebt ein Uebersichtsbild von der Schichtung der Wand des Samenleiters in der Nähe seiner Ausmündung in die Prostata.

Technik: Müller'sche Flüssigkeit. Haematoxylin-Eosin.

Erklärung der Bezeichnungen:

alm = äussere Längsmuskelschicht.
ep = Epithel.
g = Gefässe.
ilm = innere Längsmuskelschicht.
L = Lumen.
rm = Ringmuskelschicht.
ta = tunica adventitia.

Figur 2. Querschnitt des **Samenstrangs** des Menschen. Vergr. 10 : 1.

Das Präparat stammt von einem Hingerichteten.

Die Figur zeigt den Samenstrang ohne seine Hüllen, also den ductus deferens, den plexus venosus pampiniformis, Arterien und Nerven.

Technik: Zenker'sche Lösung. Haematoxylin-Eosin.

Erklärung der Bezeichnungen:

a = Arterie.
dd = Querschnitt des Samenleiters (mit stark entwickelter äusserer Längsmuskulatur).
F = Fettgewebe.
n = Nerven.
v = muskelstarke Venen.
X = Klappe einer Vene.

Die untere Lage ist eine einfache Reihe rundlicher oder plattrundlicher Zellen (siehe auch Tafel 3, Fig. 3).

Auf die membrana propria folgen mehrere (aber sehr wenige) Lagen zirkulärer glatter Muskelzellen, die im Schwanzteil des Nebenhodens und besonders an der Uebergangsstelle in den ductus deferens viel deutlicher zu sein pflegen als im oberen Abschnitt.

Der **ductus deferens** ist ein langer ausserordentlich muskelstarker Kanal, der ein relativ enges Lumen be-

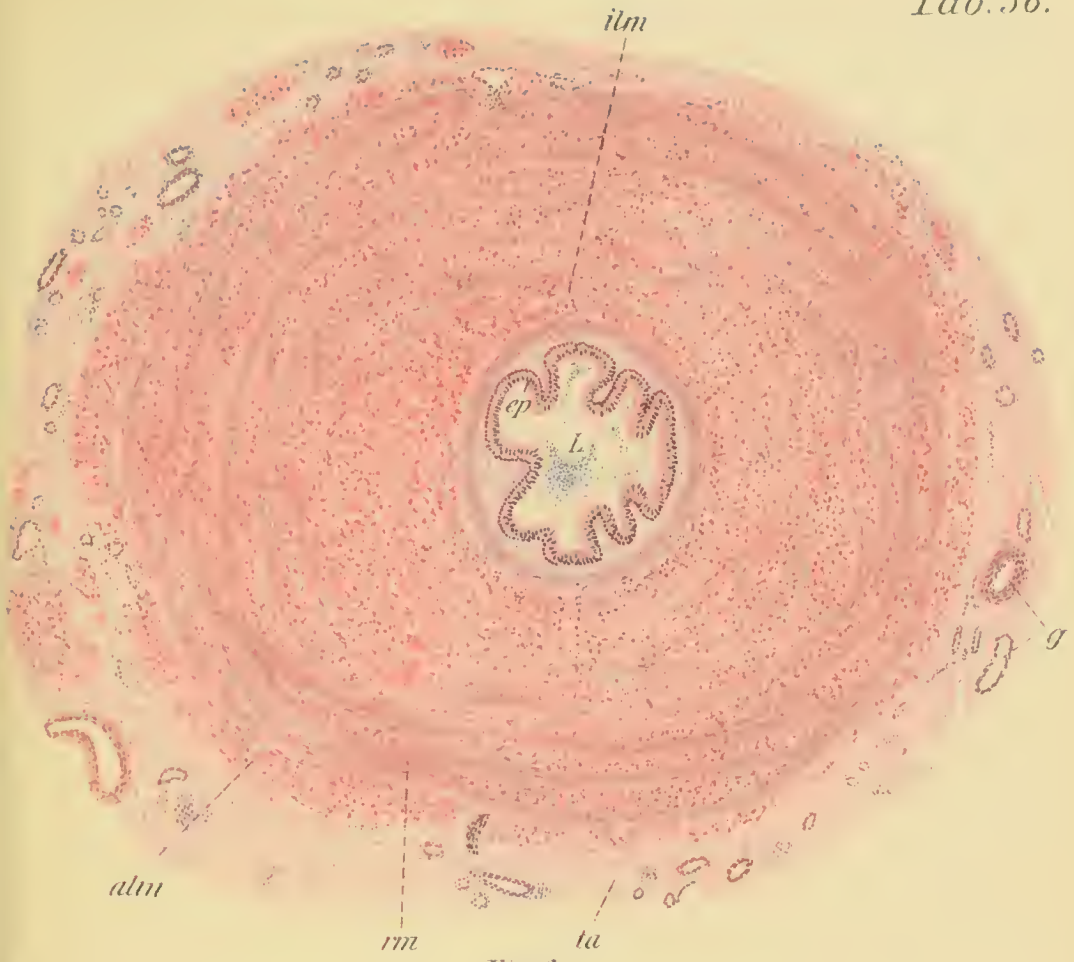

Fig. 1.

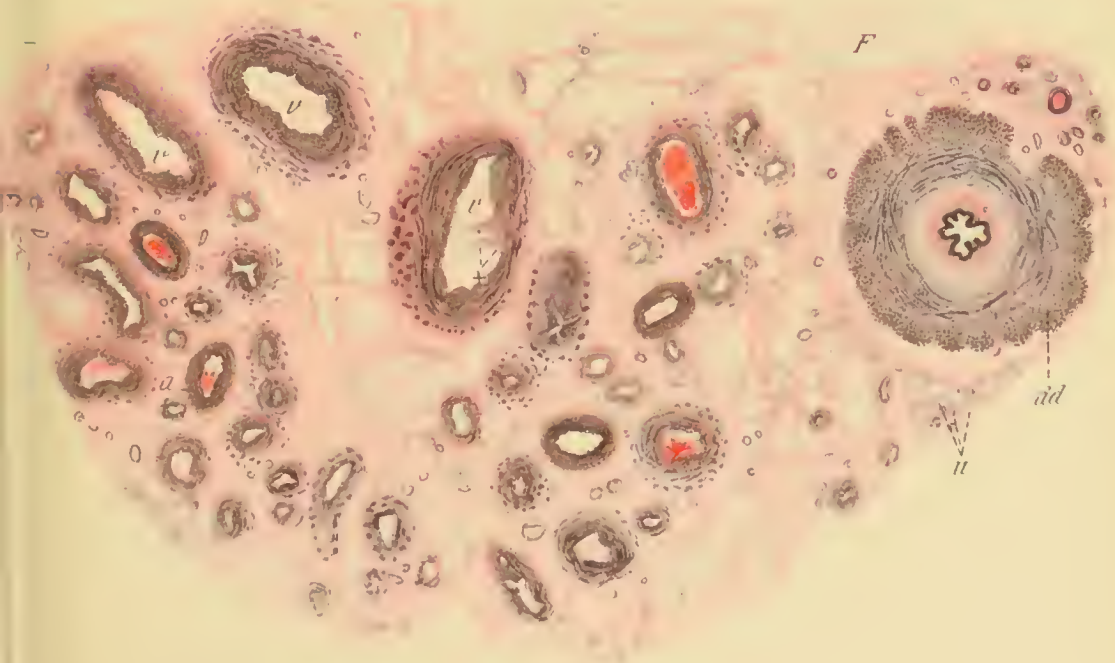

Fig. 2.

Lith. Anst F. Reichhold. München.

sitzt. Sein *Epithel* ist dem des ductus epididymidis insofern ähnlich[1]), indem auf platten oder rundlichen Zellen (kurze) flimmernde Cylinderzellen aufsitzen. Die von der Submucosa kaum zu trennende *Schleimhaut* enthält keinerlei Drüsen, aber viel elastische Fasern. Die *Muscularis* ist sehr stark entwickelt und bildet fast 9/10 der ganzen Wanddicke. Ihre Schichtung wechselt im Verlaufe des Ganges. Anfangs (in der Nähe des Nebenhodens) besteht eine innere Längslage, mittlere Ringfaserlage und äussere Längsfaserlage. Im Endabschnitt tritt noch eine dünne innere Ringfaserlage hinzu und die Abgrenzung der übrigen Schichten gegeneinander verwischt sich häufig etwas.

Die äussere adventitielle Umhüllung des Samenleiters enthält viele Gefässe und auch (sympathische) Nerven. Im Bereiche des **Samenstranges** findet sich neben dem ductus deferens das Geflecht sehr muskelstarker klappentragender Venen des *plexus pampiniformis* und Aeste der art. spermaticae externa und interna.

Die *Ampulla* ductus deferentis zeigt in ihrem Bau viel Aehnlichkeit mit dem der **Samenblasen**. Fast genau so ist auch der *ductus ejaculatorius* gebaut. Das nicht flimmernde cylindrische Epithel der letzteren enthält häufig Pigmentkörnchen. Ausser den makroskopischen Faltungen der muskulösen Wand der Samenblasen, zeigt die Schleimhaut viele mikroskopische Falten, welche kleine und grössere Schleimhautdivertikel bilden. Daneben kommen in der (schlecht abgegrenzten) Submucosa grössere stärker verzweigte Divertikel und auch verzweigte tubulöse Drüsen vor.

Die Muskulatur der Samenblase zeigt eine unregelmässige Anordnung; besteht aber vorzugsweise aus Ringmuskulatur.

Das Sekret der Samenblase ist ein zähschleimiges. Gewöhnlich enthält die Samenblase keine Spermatozoen. Bei manchen Tieren, namentlich Nagern (Maus, Ratte, Meerschwein), wird das

---

[1]) Die Flimmerzellen sind jedoch ganz anders beschaffen. Das Epithel des Samenleiters unterliegt wie viele der Epithelien der ableitenden Samenwege mannigfachen Schwankungen.

Tafel 57. *(Harnröhre, Samenblase.)*

Figur 1. Querschnitt der **pars membranacea** der **männlichen Harnröhre.** Vergr. 18 : 1.

Das Präparat stammt von einem Hingerichteten.

Die Figur giebt ein Uebersichtsbild des Baues der männlichen Harnröhre bei schwacher Vergrösserung.

Technik: Müller'sche Flüssigkeit-Formol. Haematoxylin-Eosin.

Erklärung der Bezeichnungen:

bg = Blutgefässe der Schleimhaut (Venen).
ep = Epithel.
gl = Urethraldrüsen (Littre); teils in der Submucosa gelegen (links), teils in der Muscularis.
lm = Längsmuskulatur.
L = Lumen.
rm = Ringmuskellage.
tp = tunica propria (Schleimhaut).

Figur 2. Durchschnitt des oberen Endes der **menschlichen Samenblase.** Vergr. 12 : 1.

Das Präparat stammt von einem Hingerichteten.

Die Figur stellt ein schwach vergrössertes Uebersichtsbild dar.

Technik: Zenker'sche Flüssigkeit. Haematoxylin-Eosin.

Erklärung der Bezeichnungen:

bg = Blutgefässe im adventitiellen Bindegebe.
ep = Epithel.
gl = drüsenartige Buchten der Schleimhaut.
L = Lumen.
M = Muscularis.
S = Sekret von der Wand durch Schrumpfung retrahiert.
tp = tunica propria (Schleimhaut).

Sekret der Samenblase erst nach der Entleerung des Samens ejakuliert. Es stellt eine erstarrende, festwerdende Masse dar, welche als Vaginalpfropf die Vagina auf ca. 24 Stunden verschliesst. Diese Tiere haben sehr stark entwickelte Samenblasen.

In der Nähe der menschlichen Samenblasen findet man häufig kleine sympathische Ganglien des plexus myospermaticus.

Die **Prostata** ist ein aus Drüsengewebe, viel glatter Muskulatur und relativ wenig Bindegewebe zusammengesetztes Organ, welches den Anfangsteil der männlichen

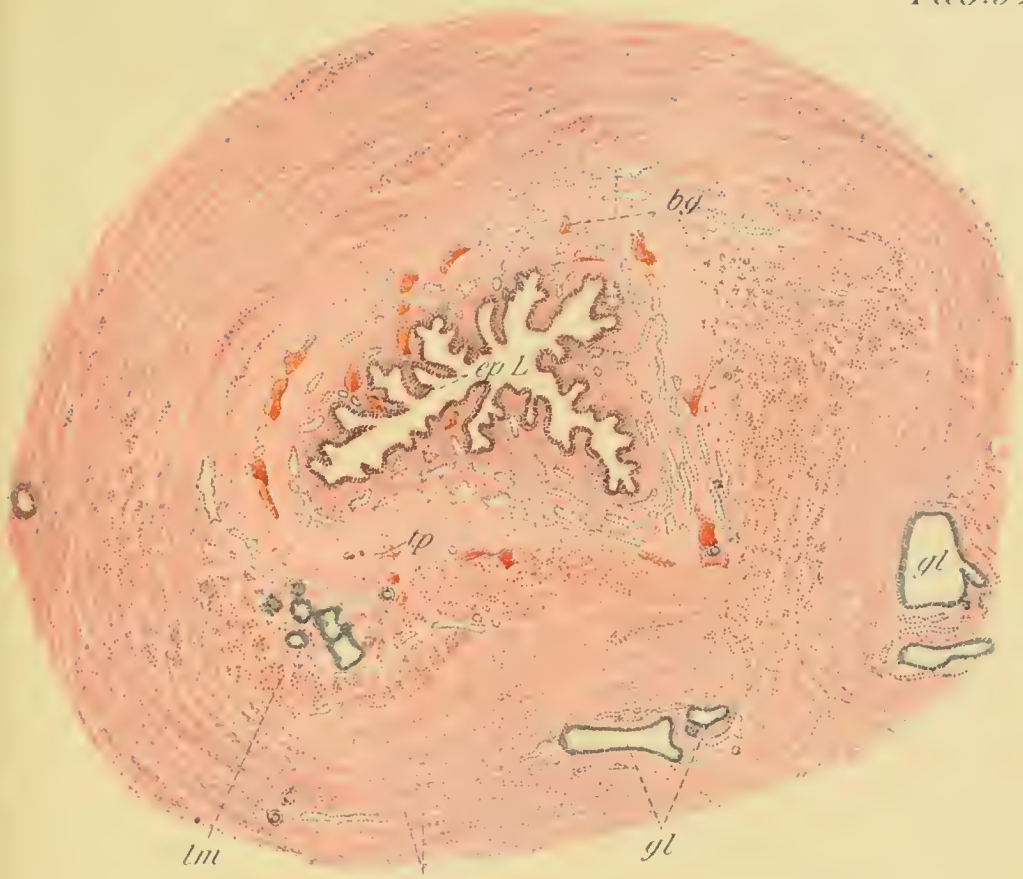

Fig. 1.

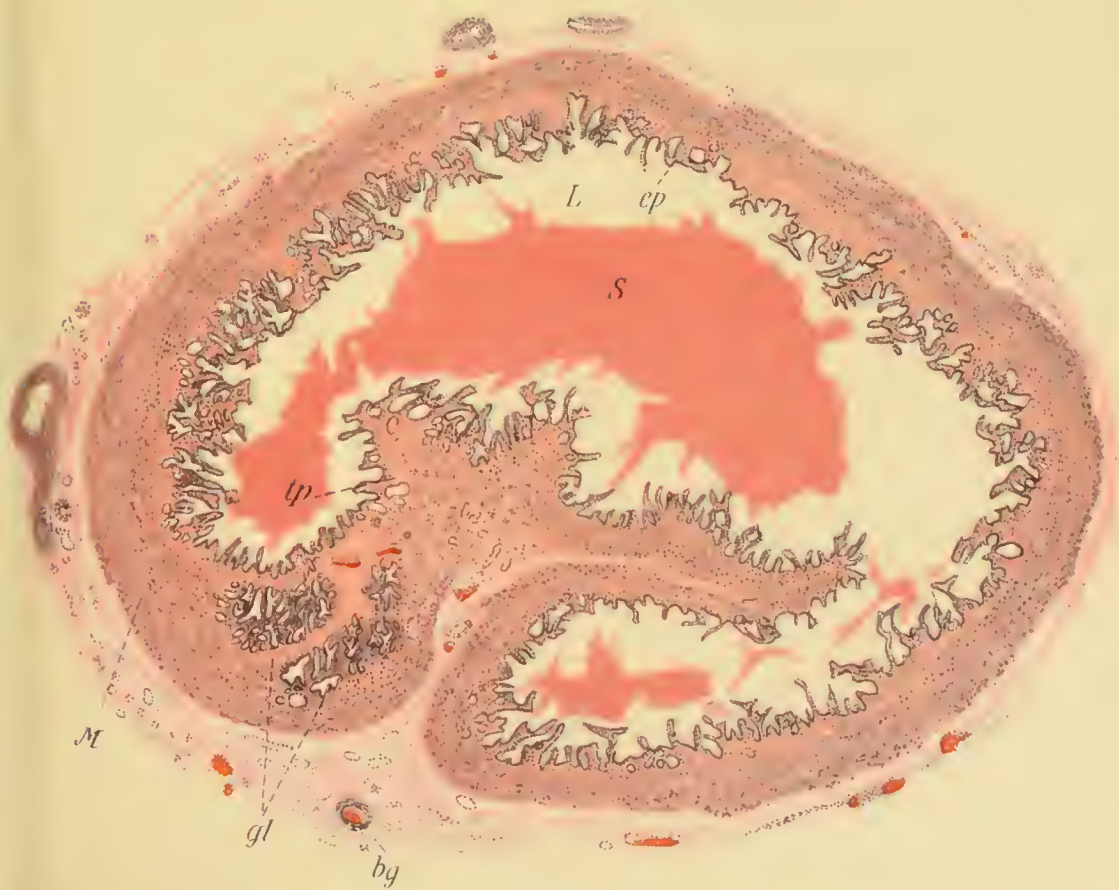

Fig. 2.

Harnröhre umschliesst. Der Drüsenkörper der Prostata besteht aus einer Anzahl mit gesonderten Ausführungsgängen in die Harnröhre mündender verzweigter tubulöser oder tubulo-alveolärer Drüsen, welche ein relativ weites Lumen besitzen und von cylindrischen oder kubischen Epithelzellen ausgekleidet sind. Die Zellen ähneln mehr den serösen Zellen der Speicheldrüsen als den Schleimzellen. Insbesondere im höheren Alter enthalten die weiten Lumina der Prostatadrüsen geschichtete Konkretionen von bräunlicher Farbe, sog. *Prostatasteine.*

Zwischen den Drüsen finden sich viele von wenig Bindegewebe getrennte *glatte Muskelbündel.*

Die **Glandula bulbourethralis** (Cowpersche Drüse) ist tubulo-alveolär, da ihre Endkammern teils röhren-, teils sackförmig sind. Sie enthält ähnlich wie die kleineren Drüsen der Harnröhre im wesentlichen Zellen, welche den Schleimzellen der Speicheldrüsen ähneln. Ihr Ausführungsgang mündet in die pars membranacea der Harnröhre.

Die **männliche Harnröhre** ist von der Gegend der Einmündungsstelle der ductus ejaculatorii bis zum orificium externum dem embryonalen sinus urogenitalis gleichzusetzen.

Das *Epithel* der Harnröhre wechselt in den verschiedenen Abschnitten. Der Anfangsteil — bis zur Mündung der ductus ejaculatorii — hat noch das Uebergangsepithel der ableitenden Harnwege. Der übrige (längste) Teil der männlichen Harnröhre hat meist geschichtetes Cylinderepithel, der Endteil (die fossa navicularis) trägt geschichtetes Plattenepithel wie die äussere Haut und die glans penis.

Die *Schleimhaut der männlichen* Harnröhre (pars membranacea und cavernosa) ist reich an elastischen Fasern und enthält ebenso wie die Submucosa und auch die angrenzenden Teile der muscularis viele weite Venen, welche plexus bilden. Schleimhaut und Submucosa hängen, da eine muscularis mucosae fehlt, ziemlich innig zusammen. Letztere enthält verästelte tubulöse Drüsen, kleine *Schleimdrüsen* (sog. Littresche Drüsen).

Tafel 58. *(Prostata.)*

Figur 1. Teil eines Durchschnitts der Prostata eines erwachsenen Mannes. Vergr. 45 : 1.

Das Präparat stammt von einem Hingerichteten.

Die Figur zeigt verschieden grosse und weite Drüsenschläuche der Prostata innerhalb eines an Bindegewebe armen, an glatter Muskulatur sehr reichen Gewebes.

Technik: Zenker'sche Lösung. Haematoxylin-Eosin.

Erklärung der Bezeichnungen:

ts = Drüsenschläuche.
m = Muskulatur.

Figur 2. Stück der Wand einer gedehnten Harnblase des Frosches. Vergr. 80 : 1.

Die Figur zeigt die netzförmige Anordnung der glatten Muskulatur. Dazwischen liegen Bindegewebszellen. Das Epithel ist entfernt.

Technik: Füllung der Blase mit Lösung von chromsaurem Kali. Abpinselung des Epithels. Haematoxylin-Eosin.

Erklärung der Bezeichnungen:

gl M = glatte Muskelfasern.
bz = Bindegewebszellen.

Die *Muskulatur* der Harnröhre besteht aus zwei nicht sehr deutlich getrennten Lagen glatter Muskulatur (in der pars prostatica und membranacea zum Teil auch quergestreifter vom musculus transversus perinei profundus), einer schwächeren inneren Längsfaserlage und stärkeren äusseren Ringfaserschicht.

Der **Penis** besteht im wesentlichen aus den drei Schwellkörpern; dem die pars cavernosa der Harnröhre enthaltenden corpus cavernosum urethrae und den beiden corpora cavernosa penis. Letztere besitzen eine starke bindegewebige Hülle, die *tunica albuginea* und im Innern ein Maschenwerk von Bindegewebssepten mit glatten Muskelfasern gemischt. Die Maschen sind *Blutsinus,* in welche, ohne in Kapillaren überzugehen, die arteriae helicinae (siehe die Lehrbücher der Anatomie) einmünden.

Die Albuginea des *corpus cavernosum urethrae* ist schwächer entwickelt als die der Penisschwellkörper. Auch

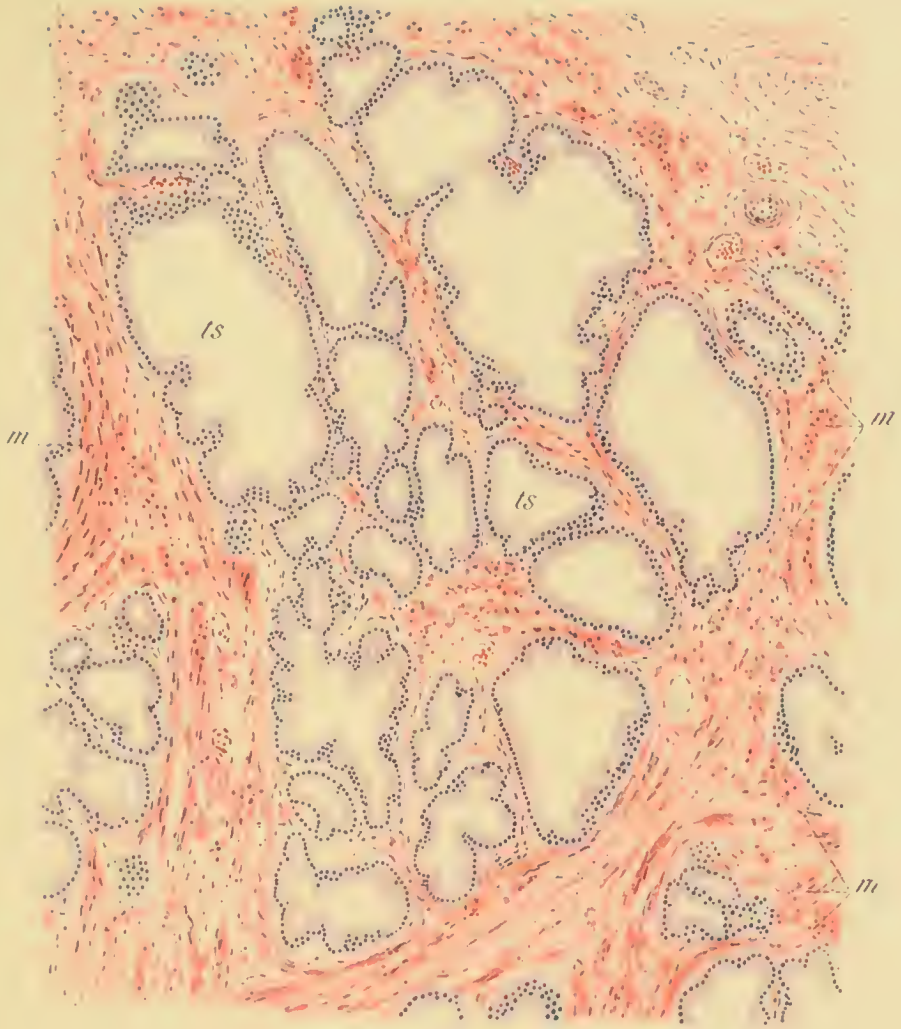

Fig. 1.

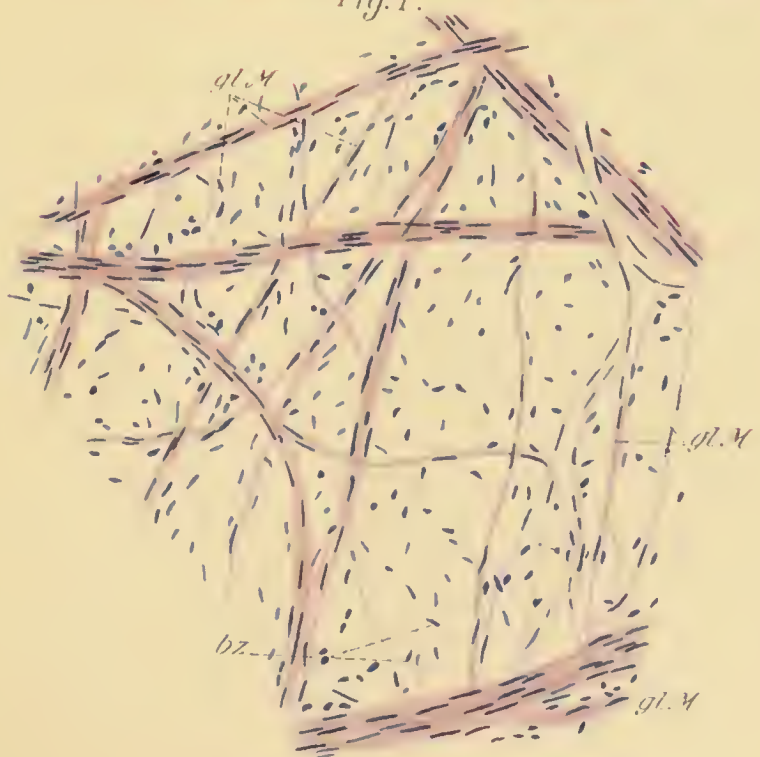

Fig. 2.

münden nicht Arterien in die Bluträume der Maschen, sondern Kapillaren. Sonst ist der Bau der gleiche wie beim corpus cavernosum penis.

Die Haut der Glans penis sowie die Schleimhaut der Harnröhre enthalten ausser freien Nervenendigungen auch Endigungen in Genitalkörperchen.

VIII. Die weiblichen Geschlechtsorgane.

Der **Eierstock** ist eine eigentümliche Drüse ohne direkten Ausführungsgang (s. ob. p. 25). Das menschliche Ovarium ist im Vergleich zu dem vieler Säugetiere sehr bindegewebsreich, so dass gegenüber dem namentlich in der Albuginea und der Rindensubstanz sehr entwickelten Stroma das von den Eierstocksfollikeln (folliculi vesiculosi Graafschen Follikeln) gebildete Parenchym sehr zurücktritt.

Die *Rindensubstanz* des Ovariums wird von einer festfasrigen aus gekreuzten und verflochtenen Bündeln bestehenden bindegewebigen *Albuginea* umhüllt und ist der wesentliche Sitz des Eierstockparenchyms. Die Marksubstanz, in der Umgebung des Hilus ovarii gelegen, enthält im wesentlichen die in das Organ eintretenden Gefässe, namentlich viele Venen.

Die *Oberfläche* des Eierstocks wird vom *Peritoneum* derart überzogen, dass die bindegewebige Schicht derselben mit der Albuginea des Ovariums verschmilzt, das Peritonealepithel dagegen in Gestalt niedrigcylindrischer oder kubischer Zellen die Eierstocksoberfläche überzieht. Es ist in dieser Form insbesondere im Eierstock des Neugeborenen deutlich und führt den Namen *Keimepithel,* weil es die Ursprungsstätte des gesamten Eierstocksparenchyms ist.

Die *Rindensubstanz* des Eierstocks enthält zahlreiche Bindegewebsbündel, welche mit der Albuginea zusammenhängen. Zwischen ihnen liegen die Eierstocksfollikel in ihren verschiedenen Entwicklungsstufen, und zwar die jüngsten am nächsten der Albuginea. Es befindet sich nämlich gleichzeitig stets nur eine sehr geringe Zahl von Follikeln im Stadium völliger oder nahezu

Tafel 59. *(Eierstock.)*

Figur 1. Durchschnitt durch die Rinde eines menschlichen Eierstocks. Vergr. 50 X.

Das Präparat stammt von einem 15jährigen Mädchen (Professor K. W. Zimmermann-Bern).

Die Figur zeigt in der äusseren Zone der Rinde zahlreiche Primordialfollikel, in der Tiefe einen grossen Graaf'schen Follikel.

Erklärung der Bezeichnungen:

A = Albuginea.
ep = Follikelepithel.
fp = folliculi primarii (Primordialfollikel).
ov = ovulum (Ei im cumulus oophorus des Follikels).
the = theca externa folliculi.
thi = theca interna folliculi mit Blutgefässen.

Figur 2. Das Ei mit dem cumulus oophorus der Figur 1 in stärkerer Vergrösserung. Vergr. 300 : 1.

Die Figur zeigt die Eizelle mit dem Kern (Keimbläschen) umgeben vom Oolemma innerhalb der Epithelzellen des discus oophorus, welche zum Teil Mitosen zeigen.

Erklärung der Bezeichnungen:

Oo = Oolemma (zona pellucida).
Kf = Keimfleck.

---

völliger Ausbildung, die grosse Masse der übrigen erreicht erst später allmählich ihre volle Entwicklung.

Der Vorgang der Bildung von Eiern und Eifollikeln lässt sich noch beim Neugeborenen und einige Zeit nach der Geburt erkennen. Einzelne Zellen des Keimepithels der Eierstocksoberfläche vergrössern sich insbesondere durch Wachstum des Zelleibes zu ziemlich grossen kugligen Zellen, den sog. Primordialeiern (Primäreiern). Meist mehrere Primordialeier werden nun von einer zapfenförmig in die Rindensubstanz vordringenden Wucherung des Keimepithels umschlossen, *Eiballen* oder Einester bildend (sog. Pflügersche Schläuche[1]). Innerhalb der Eiballen wird jedes Primordialei von einer einfachen Lage platter bis kubischer Zellen, dem *Follikel-*

[1]) Meist handelt es sich nicht um hohle Schläuche, sondern um solide Wucherungen.

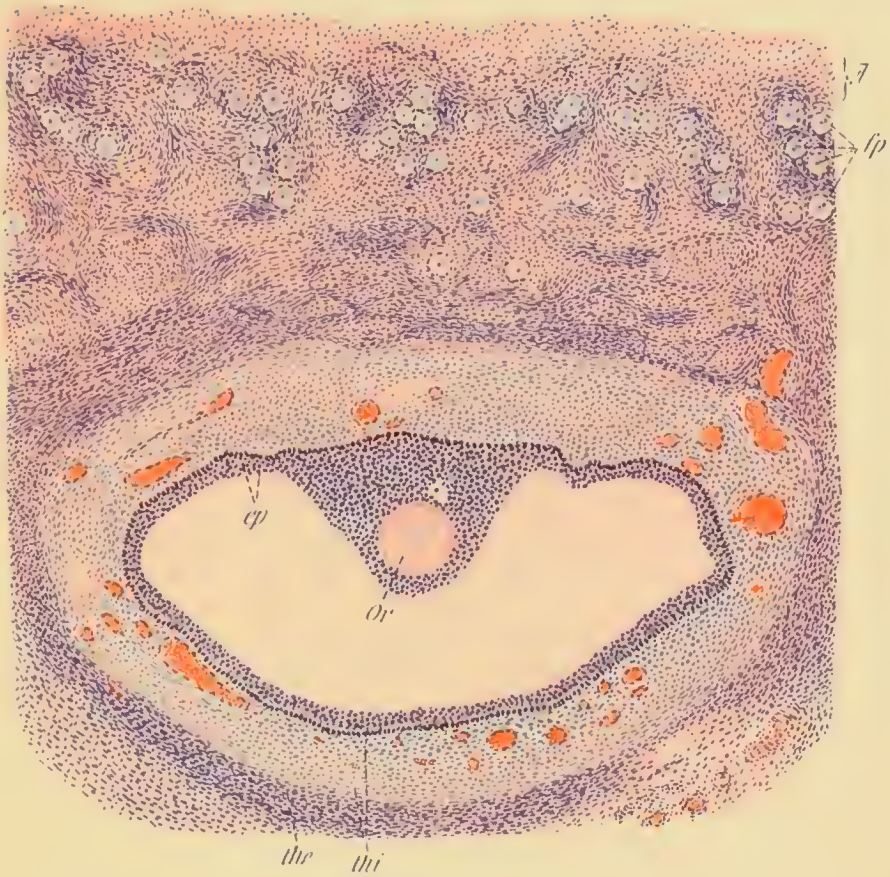

Fig. 1.

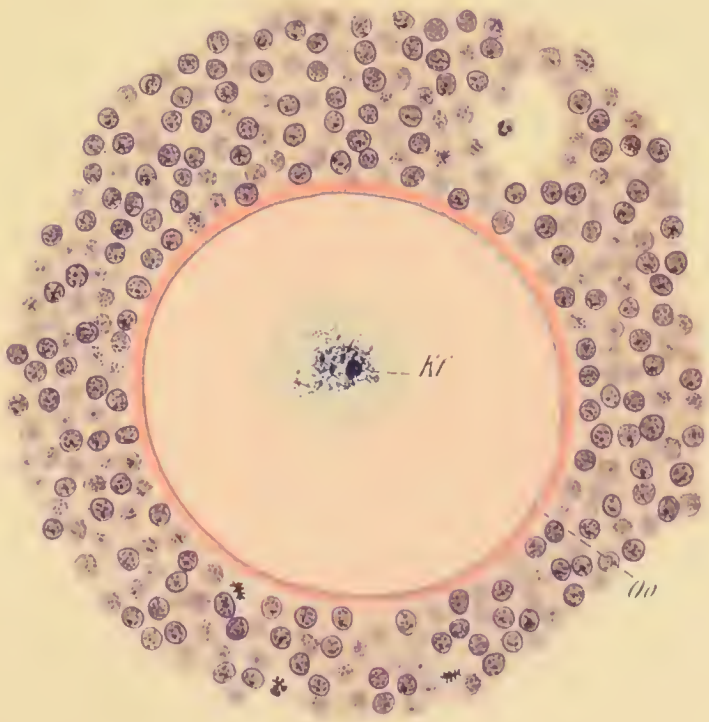

Fig. 2.

Lith. Anst F. Reichhold, München.

epithel, umgeben und es entsteht ein *Primordial-* oder Primär-*Follikel* (folliculus primarius).

Die Primordialfollikel liegen in grosser Menge dicht unter der Albuginea in der äusseren Schicht der Rindensubstanz. Von hier aus geht die weitere Ausbildung zu fertigen Graafschen Follikeln vor sich, indem die grösseren und älteren Follikel tiefer in die Rindensubstanz (weiter gegen die Grenze der Marksubstanz) rücken.

Das Wachstum der Eierstocksfollikel erfolgt derart, dass zunächst eine *Vermehrung der Epithelzellen* des Follikels erfolgt, die Eizelle also jetzt von mehreren Lagen von Zellen umgeben wird. Gleichzeitig bildet sich von seiten des Ovarialstromas eine bindegewebige Hülle um den ganzen Follikel, *theca folliculi* genannt. Das Ei liegt jetzt schon von einer strukturlosen oder radiär-streifigen Hülle umgeben, dem Oolemma[1]) (auch zona pellucida genannt).

Beim weiteren Wachstum der Eierstocksfollikel und unter weiterer Vermehrung des Follikelepithels findet nun eine Ausscheidung von *Flüssigkeit* seitens der Follikelepithelien statt, des *liquor folliculi.* Derselbe entsteht an einer oder gleichzeitig an mehreren Stellen des Follikelepithels zwischen den Zellen, so dass nun erst die Eierstocksfollikel die Form von Bläschen (folliculi vesiculosi) erhalten. Dabei wird das Ei meist durch die Flüssigkeitsansammlung gegen die eine Wand gedrückt, häufig auch von dieser durch neue Flüssigkeitsausscheidung noch abgehoben, so dass die Eizelle nebst den anliegenden Follikelzellen oft nur noch durch Epithelstränge mit dem wandständigen Epithel zusammenhängt. Das Follikelepithel besitzt im allgemeinen rundlich-polygonale Zellen, nur die äusseren gegen die theca folliculi grenzenden Zellen und die zunächst dem Ei beziehungsweise die dem Oolemma aufliegenden Epithel-

[1]) Die zona pellucida stammt höchstwahrscheinlich vom Ei selbst und ist als Zellmembran zu deuten. Bei manchen Tieren (ob beim Menschen?) scheint der äussere Teil derselben jedoch von seiten des angrenzenden Teiles des Follikelepithels gebildet zu werden.

Figur 56. Graaf'sche Follikel des Eierstocks der Maus in verschiedenen Entwicklungsstadien. Vergr. 200 : 1.
Die Figur zeigt die Vermehrung des Epithels und die Bildung des liquor folliculi.

Erklärung der Bezeichnungen:
c = Dotterkern (Centrosoma).
E = Ei.
ef = Follikelepithel.
k = Kern der Eizelle.
lf = liquor folliculi.
thf = theca folliculi.

Figur 57. Teil eines Durchschnittes durch ein ausgebildetes corpus luteum der Maus. Vergr. 375 : 1.
Die Figur zeigt das Verhalten der hypertrophierten Epithelzellen zu den Blutcapillaren und Bindegewebszellen.

Erklärung der Bezeichnungen:
c = Capillaren.
ep = Epithelzellen des corpus luteum.
kbdg = Bindegewebskerne.

Figur 58. Kleiner Teil eines Durchschnittes durch ein älteres corpus luteum der Maus. Vergr. 600 : 1.
Die Epithelzellen enthalten zum Teil feine, durch Osmiumsäure geschwärzte Fetttropfen.

zellen sind cylindrisch. Letztere nennt man auch *corona radiata;* die gesamten das Ei umgebenden Epithelzellen auch *discus oophorus.* Beim Platzen des Follikels wird dieser mitsamt dem Ei entleert. Die *theca folliculi* grösserer Follikel besitzt eine äussere fasrige und eine innere zellige Lage aus protoplasmareichen, häufig Fettkörnchen enthaltenden Elementen.[1])

Während die reifenden Follikel, je grösser sie werden, desto mehr sich nach dem Eierstocksinneren entwickeln, erreichen die durch Flüssigkeitsansammlung stark gedehnten sprungreifen Follikel mit einem Teil ihrer Wand wiederum die Albuginea und die Eierstocksoberfläche, nehmen dann also die ganze Breite der Rindensubstanz ein. Beim Platzen der vorher stark verdünnten Follikelwand entsteht an der Eierstocksoberfläche ein Riss, der später vernarbt.

[1]) Der Eierstock vieler Tiere enthält ein grosszelliges Zwischengewebe, dessen Zellen denen der inneren Thecaschicht gleichen.

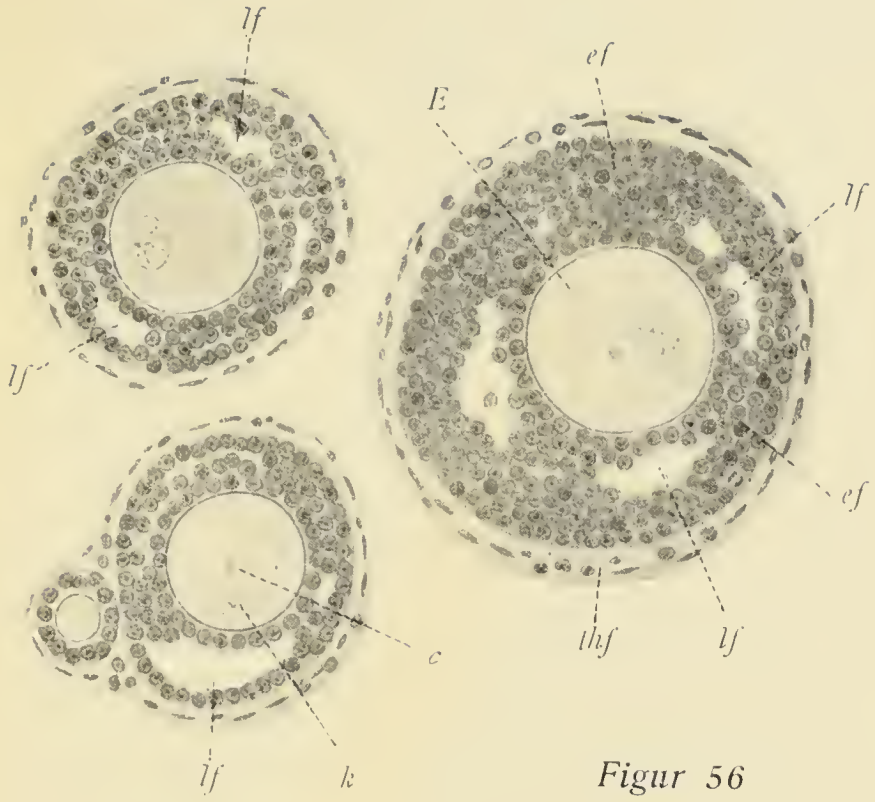

Figur 56

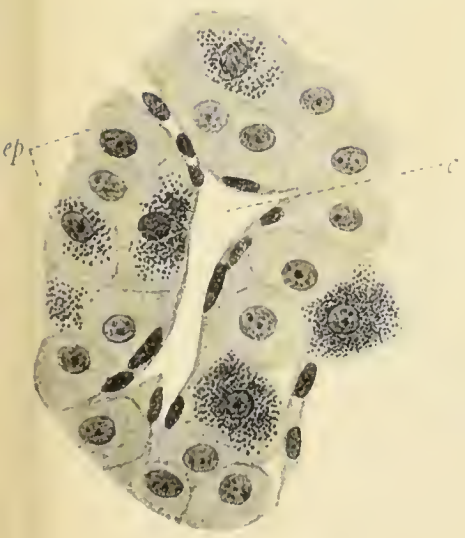

Figur 58

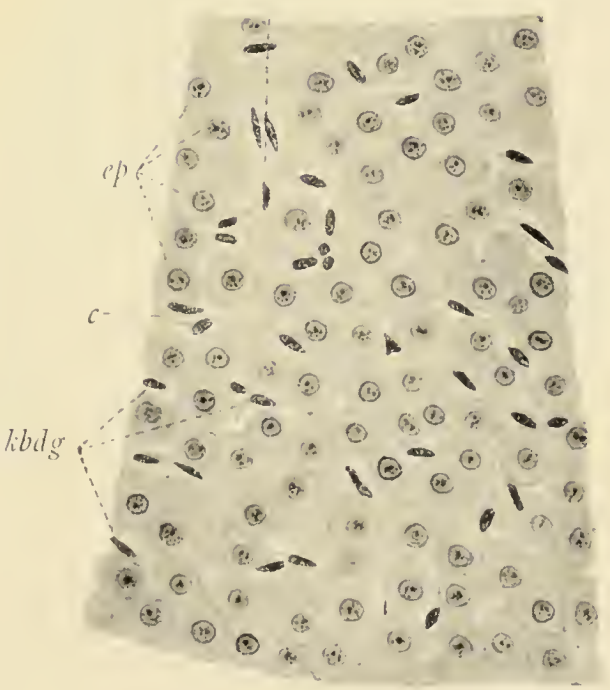

Figur 57

Nach dem Platzen des Follikels kollabieren seine Wände. Das Follikelepithel, welches zurückgeblieben war, hypertrophiert, die Zellen erreichen das Mehrfache bis Vielfache ihrer ursprünglichen Grösse. Gleichzeitig dringen von der theca folliculi blutgefässführende Sprossen zwischen die Epithelzellen hinein. Das Gebilde, welches so entsteht, heisst *corpus luteum,* weil die Zellen desselben gelbliches Pigment (Lutein) führen (deswegen auch Luteinzellen genannt). Es bildet sich später unter fettiger Metamorphose der Epithelien (Luteinzellen) und Schrumpfung des bindegewebigen Gerüstes zurück (corpus albicans).[1])

Die *Eizelle* des Follikels, das *Ei* kurzweg genannt, ist eine grosse, fast absolut genau kugelige Zelle, welche beim Menschen einen Durchmesser von ca. 250(?) μ hat.[2]) Sein Protoplasma enthält bei den verschiedenen Säugetieren in wechselnder, meist aber geringer Menge fettähnliche Bestandteile, namentlich in der mittleren Region der Eikugel, im Gegensatz zum Protoplasma *Deutoplasma* oder *Dotter*bestandteile genannt (fälschlich wird auch das ganze Eiprotoplasma Dotter genannt).

Der *Kern* der reifenden Eizelle ist wie die Zelle selbst kuglig und enthält meist ein grosses Kernkörperchen. Der Kern der Eizelle führt von alters her auch den Namen des *Keimbläschens,* der Kernkörper den des *Keimflecks.*[3])

Bei der weiteren Reifung der Eizelle, kurz vor ihrer Losstossung aus dem Eierstock rückt der Kern an die Oberfläche der Zelle und es vollziehen sich an ihm alle Erscheinungen der

[1]) Beim Bersten des Follikels finden durch Zerreissung von Gefässen gelegentlich Blutungen statt. Die Reste solcher finden sich dann in Gestalt von Haematoidinkrystallen. Beim Menschen sind die Vorgänge des Follikelsprunges und der Bildung des corpus luteum noch nicht beobachtet worden.

[2]) Reife Eizellen des Menschen sind noch nicht beobachtet worden.

[3]) Die reifenden Eier der Säugetiere und auch des Menschen enthalten ausser dem Kern noch ein kleines Gebilde, den sog. *Dotterkern.* Er stellt im wesentlichen das (rudimentäre) Centrosoma dar, welches in der Eizelle gewöhnlich vor der völligen Reifung zu Grunde geht.

Tafel 60. *(Eierstock, Eileiter.)*

Figur 1. Querschnitt durch das uterine Ende des menschlichen Eileiters. Vergr. 30 : 1.

Das Präparat stammt von einer 21jährigen Person.

Die Figur giebt ein Uebersichtsbild des Baues der Tuba uterina nahe dem Uterus.

Technik: Müller'sche Flüssigkeit. Haematoxylin-Eosin.

Erklärung der Bezeichnungen:

A = Arterie.
L = Lumen.
lm = Längsbündel der Muskulatur.
m = Ringmuskelschicht.
tp = tunica propria.
V = Vene.

Figur 1. Teil eines Durchschnitts des Eierstocks eines neugebornen Kindes. Vergr. 280 : 1.

Das Präparat stammt von einem totgeborenen Kind.

Die Figur zeigt sehr deutliche Ureier im Keimepithel, Eiballen (-schläuche) und Gruppen und Haufen von Primordialfollikeln.

Technik: Müller'sche Flüssigkeit. Haematoxylin-Eosin.

Erklärung der Bezeichnungen:

c = Capillaren.
fp = folliculi primarii.
ke = Keimepithel.
op = Ureier.
str = Stroma.

Mitose (s. o. p. 11). Es bildet sich eine Spindelfigur und es erfolgt schliesslich eine Teilung der Eizelle derart, dass das Ei-Protoplasma in sehr ungleiche Teile zerlegt wird, in einen grossen, die Eizelle, und einen kleinen, das sog. erste *Richtungskörperchen* (näheres darüber siehe die Lehrbücher der Entwicklungsgeschichte).

Von den im Eierstock gebildeten Primordialfollikeln gehen viele zu Grunde; und zwar teils auf früheren oder späteren Stadien der Reifung, teils dadurch, dass sprungreife Follikel nicht platzen und sich zurückbilden. Ersteren Vorgang nennt man *Atrophie*, letzteren *Atresie* der Follikel. In beiden Fällen findet unter gewissen Abweichungen eine Rückbildung des Epithels, schliesslich auch der Eizelle statt. Letztere zeigt dabei häufig eigentümliche Zerfallserscheinungen, welche eine scheinbare Teilung vortäuschen. Am längsten erhält sich das Oolemm.

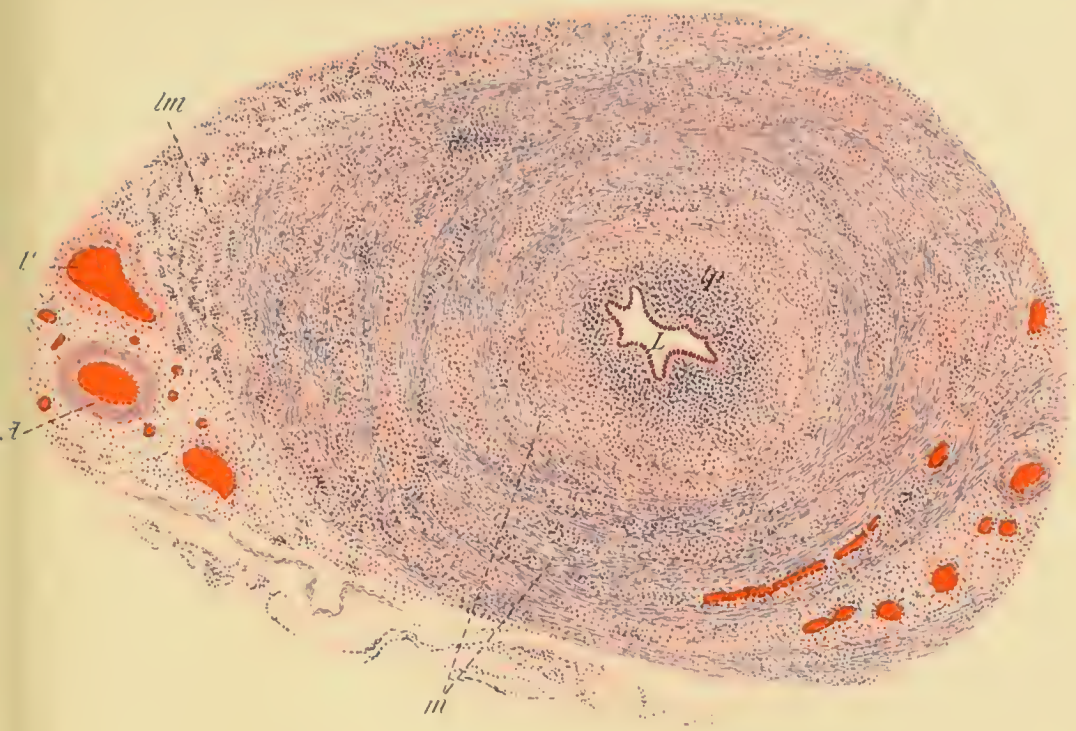

Fig. 1.

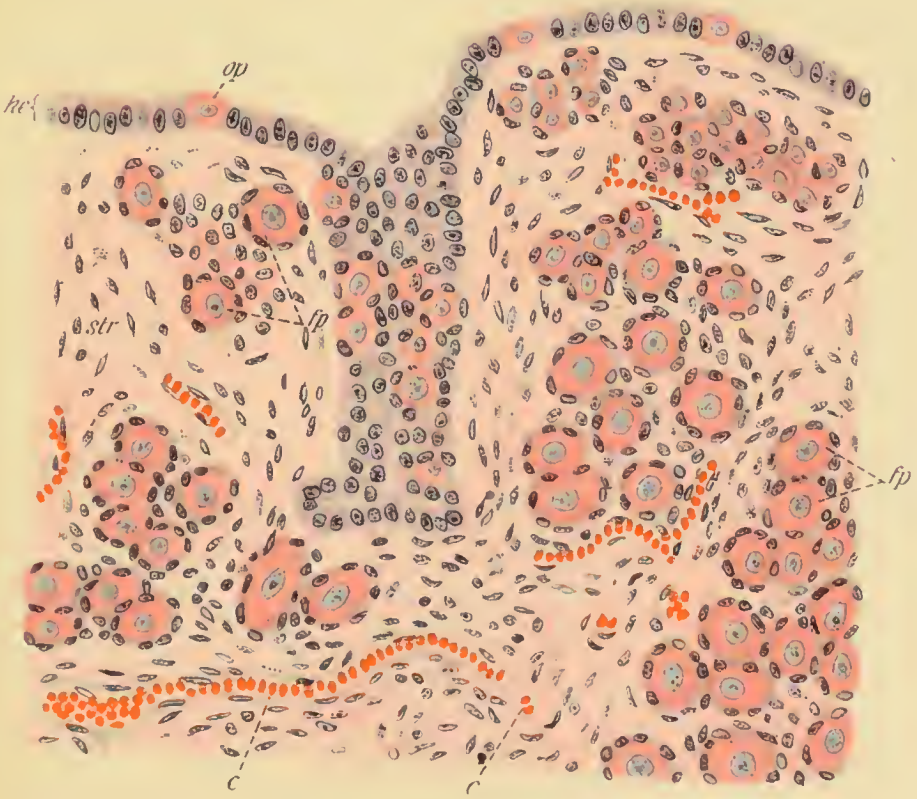

Fig. 2.

Lith. Anst F. Reichhold, München

Die *Arterie* des Eierstocks tritt vom Hilus aus in das Organ und bildet dichte Kapillaren in der Theca der Follikel beziehungsweise um die Eiballen. Die *Venen* bilden eine plexusartige Erweiterung in der Marksubstanz. Aehnlich verhalten sich die Lymphgefässe.

Die *Nerven* des Ovariums stammen vom Sympathicus, ihre Endigungsweise ist unbekannt.

Die ausführenden weiblichen Geschlechtsorgane.

Zu diesen gehören *Eileiter, Uterus* und *Vagina.*

Der **Eileiter,** die tuba uterina, besitzt eine Schleimhaut, welche im uterinen Teil schwache, im ampullären Teil hohe und verzweigte Falten bildet. Dieselben sind von einem einfachen cylindrischen *flimmernden Epithel* überzogen. Die Schleimhaut ist reich an Lymphzellen und von der Submucosa wegen Mangels einer muscularis mucosae schlecht abgegrenzt. Drüsen fehlen im Eileiter, dagegen kommen in der Ampulle tiefe und verzweigte Buchten vor.

Die *Muskulatur* des Eileiters besteht aus einer starken inneren Ringmuskulatur und äusseren schwächeren Längsmuskulatur. Dazu gesellt sich Serosa und Subserosa.

Aehnlich geschichtet ist die **Uteruswand.** Wir unterscheiden die *Schleimhaut* (Endometrium), welche im Gegensatz zum Eileiter schlauchförmige Drüsen enthält (eine Submucosa fehlt völlig), die *Muscularis* und die *Serosa,* welche ohne Subserosa direkt der Muskulatur aufsitzt.

Das *Epithel* des Uterus ist ein einschichtiges flimmerndes Cylinderepithel. Im Bereich des Uteruskörpers ist es niedrig cylindrisch wie im Eileiter, in der Cervix uteri dagegen sind die Zellen beträchtlich höher.

Die *Schleimhaut* des ganzen Uterus ist reich an Lymphzellen, sie stellt gleichsam ein diffus lymphatisches Gewebe dar (vergl. oben p. 39). Ihrer ganzen Dicke nach wird sie von einfachen schlauchförmigen *Drüsen* durchsetzt, welche entweder fast gerade unverzweigte, nur an ihrem blinden Ende stärker gekrümmte Schläuche darstellen oder auch sich spitzwinklig teilen

Tafel 61. *(Uterus.)*

Figur 1. Querschnitt des menschlichen Uteruskörpers. Vergr. 2 : 1.

Die Figur giebt ein Uebersichtsbild der Schichten der Uteruswand.

Technik: Müller'sche Flüssigkeit. Haematoxylin-Eosin.

Erklärung der Bezeichnungen:

g — (Blut-)Gefässe des ligamentum latum und der Uteruswand.
l — Lumen uteri.
ll — Ligamentum latum.
lm — Längsmuskulatur.
m — (Ring-)Muskulatur.
s — serosa.
tp — tunica propria (Schleimhaut mit den Drüsen).

Figur 2. Durchschnitt der Uterusschleimheit. Vergr. 150 : 1.

Das Präparat stammt von einer zwanzigjährigen Nullipara. 18 h. p. m. konserviert.

Die Figur zeigt die lymphoide Schleimhaut mit den weiten gewundenen verzweigten und anastomosierenden Drüsen. Hart auf die Schleimhaut folgt die Muskulatur.

Erklärung der Bezeichnungen:

ep = Epithel.
gl = glandulae uterinae.
M = Muskulatur.
X = angeschnittene Drüsen.

---

und miteinander anastomosieren können. Es sind die *Uterindrüsen.* Sie sind mit demselben Flimmerepithel ausgekleidet wie die Uterusoberfläche.

Die *Muskulatur* des Uterus grenzt unmittelbar an die Schleimhaut und ist mit dieser fest verbunden. Sie besteht im wesentlichen aus einer Ringmuskulatur. Jedoch ist die Anordnung ihrer Elemente keine regelmässige. Es finden sich insbesondere zahlreiche schräge Bündel neben und zwischen den zirkulären. Ferner bringen die in dieser Hauptmuskelschicht des Uterus gelegenen grossen Blutgefässverzweigungen eine gewisse Störung in die Anordnung.

Die bei den meisten Säugetieren, selbst noch bei den Affen wohlentwickelte (äussere) Längsmuskulatur

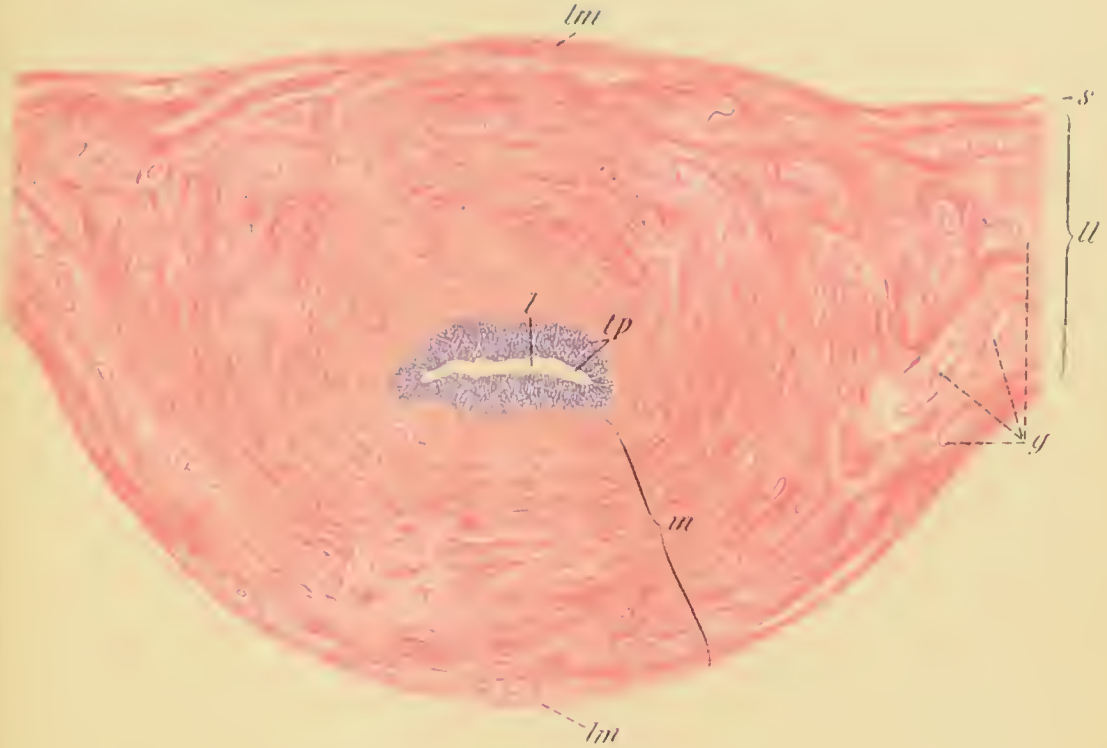

Fig. 1.

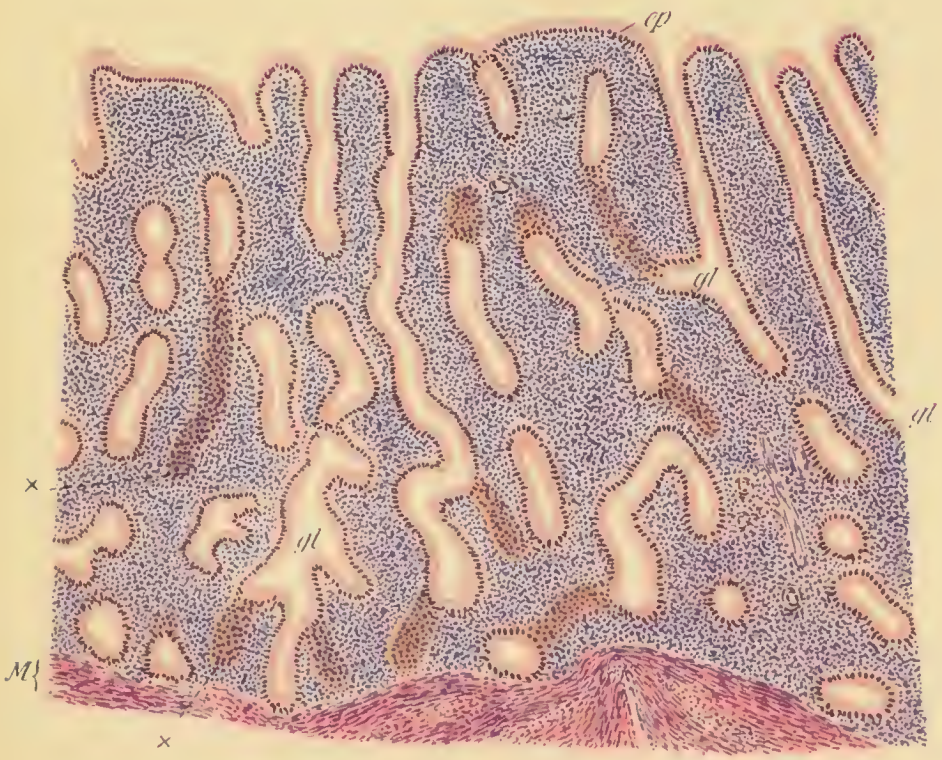

Fig. 2.

Lith. Anst F. Reichhold, München.

des Uterus ist beim Menschen auf eine schwache an der vorderen und hinteren Fläche des Uterus verlaufende Lage reduziert.

An der *cervix* uteri sind insofern Besonderheiten im Bau zu bemerken als abgesehen vom Epithel (s. ob.) die Schleimhaut ausser den Uterindrüsen, die hier meist nur spärlich vorhanden sind, auch kürzere weitere schleimsecernierende Drüsen[1]) enthält. Ferner findet sich die Längsmuskulatur stärker entwickelt als im Uteruskörper. Gewöhnlich am äusseren Muttermund geht das Flimmerepithel in das geschichtete Plattenepithel der Vagina über.

Die *Blutgefässe* des Uterus treten beiderseits mit dem Peritoneum (lig. latum) an den Uterus heran. Die Hauptstämme der arteria uterina laufen in der Basis des ligamentum latum. Die Verzweigung der Gefässe in der Uteruswand erfolgt von den Seitenrändern aus in der Mitte der Haupt-Muskelschicht[2]). Von dort aus geht die Verästelung sowohl der die Muskulatur wie die Schleimhaut versorgenden Gefässe aus.

Lymphgefässe sind im Uterus sowohl in der Schleimhaut wie in der Muskulatur reichlich vorhanden. Stärkere Stämme finden sich ähnlich wie im Darm unter der Serosa.

Die *Nerven* des Uterus sind grösstenteils sympathische Aeste für die Muskulatur. Ob es cerebrospinale Aeste sind, welche zur Schleimhaut gehen, ist ungewiss. Letztere enden zwischen den Epithelzellen.

Die **Scheide** besitzt ein geschichtetes Plattenepithel wie die äussere Haut. Die Schleimhaut trägt Papillen, enthält keine Drüsen, wohl aber gelegentlich Lymphknötchen. Eine Submucosa ist vorhanden, aber wenig deutlich abgegrenzt. Die Muskulatur besteht aus glatten

---

[1]) Diese Drüsen enthalten oft Schleimpfröpfe (sog. ovula Nabothi). Hier bestehen mannigfache individuelle Verschiedenheiten.

[2]) Das Verhalten der Gefässe in der Uterusmuskulatur hat Veranlassung zu einer durchaus unberechtigten Einteilung der Uterusmuskulatur in ein stratum vasculare, supravasculare und infravasculare oder submucosum gegeben.

Tafel 62. *(Nebenniere.)*

Figur 1. Teil eines Durchschnitts der Nebenniere des Menschen. Vergr. 15 : 1.

Das Präparat stammt von einem Hingerichteten.

Die Figur giebt ein Uebersichtsbild über einen grösseren Abschnitt der Nebenniere.

Technik: Müller'sche Flüssigkeit. Haematoxylin-Eosin.

Erklärung der Bezeichnungen für Figur 1 und 2:

c = Kapillaren der Marksubstanz.
cf = capsula fibrosa.
gz = Ganglienzellen.
n = marklose Nervenfasern.
sc = substantia corticalis.
sm = substantia medullaris.
v = Venen der Marksubstanz.
zf = zona fasciculata
zg = zona glomerulosa } der Rindensubstanz.
zr = zona reticularis

Figur 2. Durchschnitt durch Rinde und Mark einer Nebenniere des Menschen. Vergr. 80 : 1.

Das Präparat stammt von einem Hingerichteten.

Die Figur zeigt die Unterabteilungen der Rindensubstanz, die Zellstränge, Nerven und Gefässe der Marksubstanz.

Technik: Zenker'sche Flüssigkeit. Haematoxylin-Eosin.

Muskelfasern, welche eine innere zirkuläre und äussere longitudinale Lage bilden.

Die äusseren weiblichen Genitalien sind dem Baue nach teils der Scheidenschleimhaut gleich, teils nach Art der äusseren Haut gebaut. Die Gegend der Clitoris und die labia minora enthalten zahlreiche Talgdrüsen. In der Gegend der Harnröhrenmündung finden sich Schleimdrüsen (glandulae vestibulares minores). Die glandula vestibularis maior (Bartholinsche Drüse) ist ganz ähnlich gebaut wie die glandula bulbo-urethralis (s. o. p. 185) des Mannes.

Die Nebennieren.

Obwohl die Marksubstanz der Nebennieren innige Beziehungen zum sympathischen Nervensystem zu besitzen scheint, ist wahrscheinlich das ganze Organ seiner Entwicklung nach dem Urogenitalapparat zuzurechnen, wie neuere Untersuchungen zeigen.

Das Parenchym der *Nebennieren* besteht aus zwei deutlich getrennten Substanzen, der Rinden- und Mark-

Fig.1.

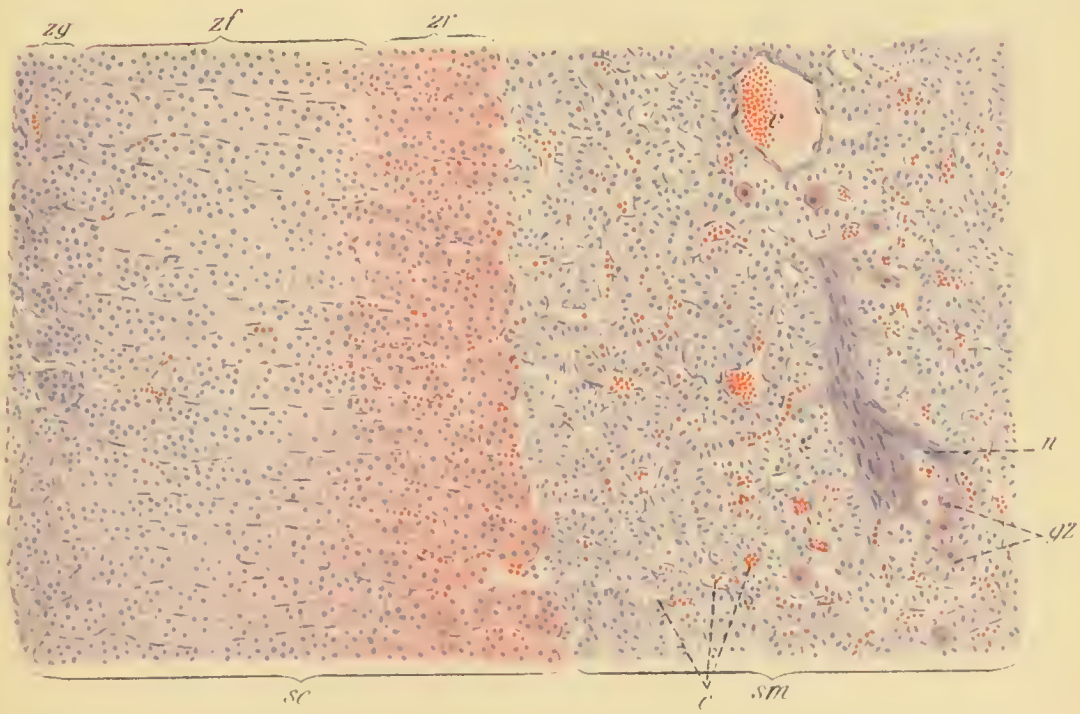

Fig.2.

Lith. Anst. F. Reichhold, München.

substanz. Im allgemeinen bildet die Rindensubstanz die Hauptmasse des Organs, die Marksubstanz ist nur in den mittleren Teilen stärker entwickelt.

Eine bindegewebige Kapsel, welche Fortsätze ins Innere schickt, umgiebt das Organ.

Die *Rindensubstanz* besteht aus radiär gestellten Zellsäulen. Man unterscheidet an diesen in der Richtung von der Kapsel gegen die Marksubstanz hin drei Zonen, erstlich die Zona *glomerulosa*. In dieser erscheinen die Zellsäulen wie aufgeknäuelt. Zweitens die Zona *fasciculata;* sie stellt die Hauptbreite der Rindensubstanz dar und zeigt am deutlichsten die radiäre Anordnung der Zellsäulen. Drittens die Zona *reticularis,* in welcher die Zellsäulen wiederum unregelmässiger werden und netzartig anastomosieren.

Alle Elemente der Rindensubstanz sind ungefähr gleichgestaltete kubische bis rundliche Zellen, welche häufig Fettkörnchen enthalten; die der tieferen Lagen gewöhnlich auch Pigmentkörnchen.

Die *Marksubstanz* der Nebennieren zerfällt nicht wieder in einzelne Zonen, sondern zeigt durchgängig den gleichen Bau. Sie besteht aus eigentümlichen Zellen, welche sich mit Chromsalzen dunkel färben (auch chromaffine Zellen genannt) und anastomosierende Ketten bilden. Die Form der Zellen ist eine unregelmässig polyedrische bis hochcylindrische. Die Ketten begrenzen (relativ weite) Gefässlumina (oder Lymphspalten) häufig derart, dass jede im allgemeinen längliche Zelle der Marksubstanz auf dem Durchschnitt mit ihren beiden schmalen Flächen an das Gefässlumen grenzt, mit ihren beiden breiten Flächen an benachbarte Zellen der Kette.

Das bindegewebige Gerüst der Nebennieren besteht aus spärlichen Fasernzügen, welche in der Rindensubstanz den Zellbalken parallel verlaufen.

Die Nebenniere ist zugleich ein sehr blutgefäss- und nervenreiches Organ und besitzt wahrscheinlich zu beiden Organsystemen innige Beziehungen.

Die *Blutgefässe* bilden in der Nebennierenrinde wie im Mark reichliche Kapillaren. Die der Rinde laufen

Tafel 63. *(Nasenschleimhaut.)*

Figur 1. Teil eines Durchschnitts der regio olfactoria des Menschen. Vergr. 150 : 1.

Das Präparat stammt von einem Hingerichteten.

Die Figur zeigt ein Stück Riechschleimhaut von der oberen Nasenmuschel im Querschnitt.

Technik: Zenker'sche Lösung. Haematoxylin-Eosin.

Erklärung der Bezeichnungen:

ep = Epithel.
1 = Stäbchen (Haar-) Zone.
2 = Zone der langen Kerne.
3 = Zone der runden Kerne.
gl = glandulae olfactoriae.
n = Nervus olfactorius.
tp = tunica propria mit Gefässen.

Figur 2. Teil eines Durchschnitts der unteren Hälfte der Nasenwand (regio respiratoria). Vergr. 25 : 1.

Das Präparat stammt von einem Hingerichteten.

Die Figur zeigt den Bau der dicken drüsen- und blutgefässreichen Schleimhaut und den angrenzenden Abschnitt des Knochens.

Technik wie Figur 1.

Erklärung der Bezeichnungen:

dc = Drüsenausführungsgang.
ep = Epithel.
gl = Drüsen.
K = Knochen.
tp = tunica propria.

---

im allgemeinen zwischen den Zellsäulen diesen parallel wenigstens in der zona fasciculata und reticularis und bilden in der äusseren Rinde auch kleine Venen.

Die Marksubstanz enthält ausser den Kapillaren auch kleine Arterien und vor allem viele plexusartige Venen, deren Wände an elastischen Fasern reich sind und häufig starke adventitielle Bündel glatter Muskelfasern enthalten. Die Gefässe der Marksubstanz, namentlich ihre Kapillaren, liegen in den Lücken zwischen dem Balkennetz der Markzellen.

Die *Lymphgefässe* der Nebenniere sind ebenfalls sehr reichlich, insbesondere in der Marksubstanz.

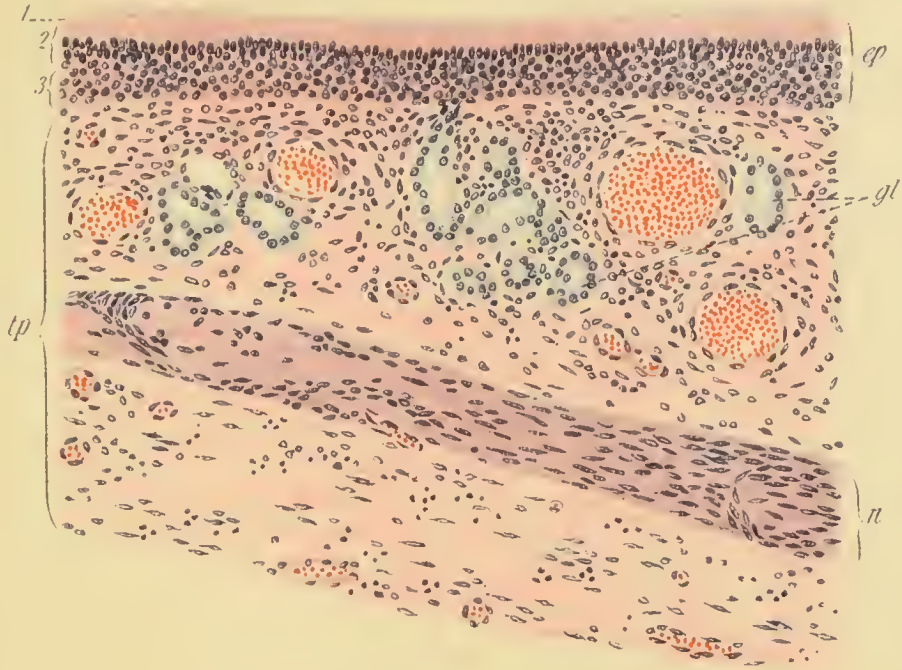

Fig. 1.

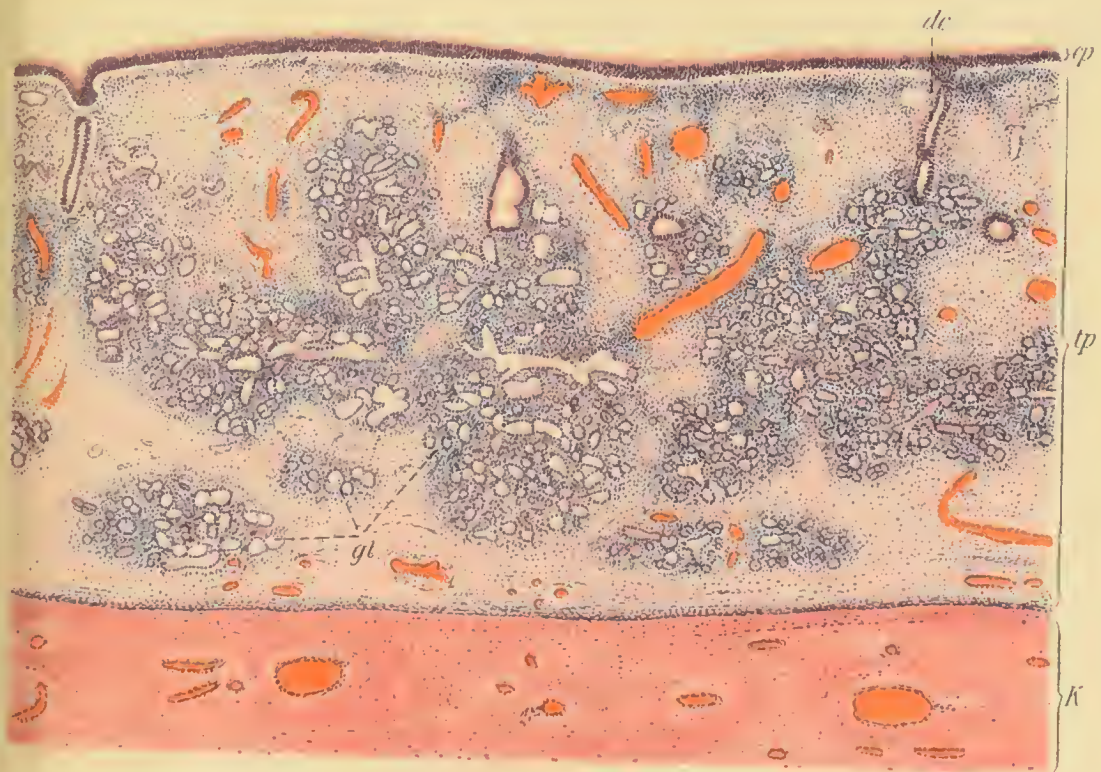

Fig. 2.

Lith. Anst F. Reichhold, München.

Zahlreiche marklose Nervenstämme vom *Sympathicus* treten zur Nebenniere. Im Verlauf innerhalb der Marksubstanz zeigen sie häufig *Ganglienzellen* in kleineren oder grösseren Gruppen gelegentlich auch circumscripte kleinen *Ganglien*. Die Rindensubstanz ist ärmer an Fasern, Ganglienzellen finden sich hier nicht. Die Endigungsweise der Nerven ist noch nicht genau bekannt.

Gelegentlich kommen versprengte Nebennieren vor, besonders häufig im ligamentum latum uteri und in der Nachbarschaft des Nebenhodens.

Anhangsweise seien hier zwei kleine Bildungen des menschlichen Körpers erwähnt, welche ebenfalls reich an Blutgefässen und Nerven sind, die *Carotidendrüse (glomus caroticum)* und die *Steissdrüse (glomus coccygeum)*. Sie bestehen im wesentlichen aus Kapillarschlingen, welche von plasmareichen (Bindegewebs-)Zellen besetzt sind. Nach neueren Untersuchungen sollen die beiden »Drüsen« lediglich vom Gefässsystem ihren Ursprung nehmen.

IX. Die Respirationsorgane.

Die Nasenhöhle.

Die Schleimhaut der Nasenhöhle zerfällt in drei Abschnitte, regio vestibularis, respiratoria und olfactoria.

Die *regio vestibularis* stellt im wesentlichen nur ein Stück äusserer Haut da mit allen Charakteren der letzteren.

Die *regio respiratoria,* der Hauptabschnitt der Nasenschleimhaut, besteht aus einem typischen geschichteten Flimmerepithel, welches häufig Becherzellen enthält, und aus einer dicken Schleimhaut. Letztere ist ohne trennende Submucosa mit dem Periost des Knochens (beziehungsweise dem Perichondrium des Knorpels) verwachsen.

Die Schleimhaut enthält verästelte *tubulöse* (Einzel-) *Drüsen* gemischten Charakters, die neben vielen Schleimzellen auch seröse Zellen enthalten (s. ob. p. 23). Sie ist reich an Blutgefässen, namentlich an Venen.

Die *Nebenhöhlen* der Nase enthalten eine relativ dünne Schleimhaut mit spärlichen Drüsen und einschichtigem Flimmerepithel.

Die Schleimhaut der *regio olfactoria* hat ein eigentümliches Epithel, welches dicker ist als das der regio

Tafel 64. *(Luftröhre.)*

Querschnitt der Trachea eines achtjährigen Knaben. Vergr. $6^1/_2 : 1$.

Das Präparat stammt von einer Leiche.

Die Figur giebt ein Uebersichtsbild vom Bau der Luftröhre und der Schichtung ihrer Wand.

Technik: Müller'sche Flüssigkeit. Haematoxylin-Eosin.

Erklärung der Bezeichnungen:

ep = Epithel.
gl = Drüsen.
Kn = Knorpel.
m = Muscularis.
sm = Submucosa.
tp = tunica propria.

---

respiratoria. Seine obere Lage insbesondere besteht aus sehr hohen Cylinderzellen mit kernfreier oberer Hälfte. Die tieferen Schichten bilden rundliche Zellen. Zwischen den eigentlichen Epithelzellen finden sich die *Riechzellen* (s. darüber u. p. 246). Die Oberfläche der cylindrischen Zellen zeigt eine Art streifiger Cuticularbildung (Flimmerhaare?).

Die tunica propria in der regio olfactoria ist weniger dick als die der regio respiratoria und enthält eine besondere Art von Drüsen, nämlich die einfachen schlauchförmigen und wenig verästelten *glandulae olfactoriae* (Bowman), welche nur seröse Zellen führen. Die Blutgefässe (Venen) sind etwas weniger reichlich vorhanden als in der regio respiratoria, dagegen finden sich dicke Bündel der marklosen Olfactoriusfasern.

Kehlkopf, Trachea und Bronchen.

Die Schleimhaut des *Kehlkopfes* besitzt bis auf die Gegend der Stimmbänder und einiger wechselnder Partien, die geschichtetes Plattenepithel haben, geschichtetes *Flimmerepithel* wie die Nasenhöhle (regio respiratoria) und der obere Teil des Pharynx. Die tunica propria ist ungemein reich an elastischen Fasern *(membrana elastica)*, welche dicht unter dem Epithel starke

Kn
gl
gl
ep
tp
sm
m

Netze bilden. Im übrigen ist das Verhalten der Kehlkopfschleimhaut genau das gleiche wie das der Trachealschleimhaut (s. u.).

Die *Knorpel* des Kehlkopfes sind teils hyalin (Schildknorpel, Ringknorpel), teils elastisch (Epiglottis), teils gemischt (Giessbeckenknorpel).

Die *Trachea* hat eine ziemlich dicke Schleimhaut, welche an elastischen Fasern ebenso reich ist, wie die des Kehlkopfes. Das Epithel ist geschichtetes Flimmerepithel.

Unter der Schleimhaut liegt (ohne scharfe Grenze) eine *Submucosa*, welche verästelte *tubulöse Drüsen* (gemischten Charakters) enthält. Die äussere Wand der Trachea wird in dem vorderen Dreiviertel von Hyalinknorpel, im hinteren Viertel von glatter Muskulatur gebildet. Die Drüsen sind an der hinteren (muskulären) Wand am stärksten entwickelt und liegen z. T. zwischen oder auswärts von der Muskelschicht.

Genau so wie der Bau der Trachea ist der der *Bronchen*.

Die Bronchialäste und die Lunge.

Die grossen Bronchialäste besitzen denselben Bau wie die Trachea und die Bronchen. Im wesentlichen bleibt derselbe auch in den weiteren Bronchialverzweigungen der gleiche, nur mit zwei Unterschieden: erstlich es bilden die Knorpel der mittleren Bronchen nicht mehr (Halb-) Ringe sondern unregelmässig in der Bronchialwand verteilte *Platten*.[1]) Knorpelplatten finden sich bis zu den Bronchen von 0,1 mm Kaliber herab. Zweitens die (glatte) *Muskulatur*, die mit Abnahme des Kalibers der Bronchen wesentlich an Stärke verliert, aber noch über die Knorpelgrenze hinaus zu verfolgen ist, bildet eine wenn auch schwache, so doch kontinnierliche Ringfaserschicht, welche *einwärts* der Knorpelplatten liegt. Ausserdem findet eine Verände-

[1]) Der Knorpel der Platten ist nicht mehr Hyalinknorpel wie der der Trachealringe, sondern elastischer Knorpel.

Figur 59. Querschnitt eines Bronchiolus der menschlichen Lunge aus demselben Präparat wie Figur 1, Tafel 66. Vergr. 280 : 1.

Die Figur zeigt den Durchschnitt eines kleinen Bronchialastes mit einfachem Flimmerepithel und ohne Knorpelskelett; in der Schleimhaut viele elastische Fasern.

Figur 60. Teil eines dicken Durchschnittes einer mit Silberlösung behandelten menschlichen Lunge. Vergr. 160 : 1.

Das Präparat stammt von einem Hingerichteten.

Im Präparate sind durch die Silberwirkung die Zellgrenzen der Epithelien schwarz gefärbt. Die Figur zeigt einen respiratorischen Bronchus an seiner Abzweigung von einem kleineren Bronchialast. Man sieht auf die untere Wand des Bronchiolus, welcher hier noch rein kubisches Epithel trägt. Letzteres wird dann allmählich von Inseln platter Zellen durchbrochen. In den Alveolen sieht man das typische Verhalten des Epithels.

Erklärung der Bezeichnungen:

A = Alveolen.
brr = Bronchiolus respiratorius.
ep = kubische Epithelzellen.
ep_1 = platte Epithelzellen.
p = Kohlepigment.

---

rung des Epithels innerhalb der eigentlichen Bronchialverzweigung statt, derart, dass das geschichtete Flimmerepithel allmählich einschichtig wird (siehe Tafel 66 Fig. 1).

Die Bronchen, welche keinen Knorpel mehr haben (unter 1 mm Kaliber) heissen *Bronchioli.* Sie besitzen noch Muskulatur und einschichtiges (kubisches) Flimmerepithel.

Die Bronchiolen führen über, in die *Bronchioli respiratorii,* die kleinsten Endabschnitte der Bronchialverzweigungen, welche zum Teil schon der Respiration dienen.

Die *Bronchioli respiratorii* sind dadurch ausgezeichnet, dass ihr Epithel aus zwei Zellformen besteht, aus kleinen, rundlichen, kernhaltigen Zellen, zwischen denen sich grosse, ganz platte, kernlose Zellen finden. Letztere treten beim Uebergang der Bronchiolen in den respiratorischen Abschnitt der Lunge allmählich zunächst inselartig auf, um in den Alveolargängen und Alveolen die Hauptmasse der epithelialen Bekleidung zu bilden. Hier

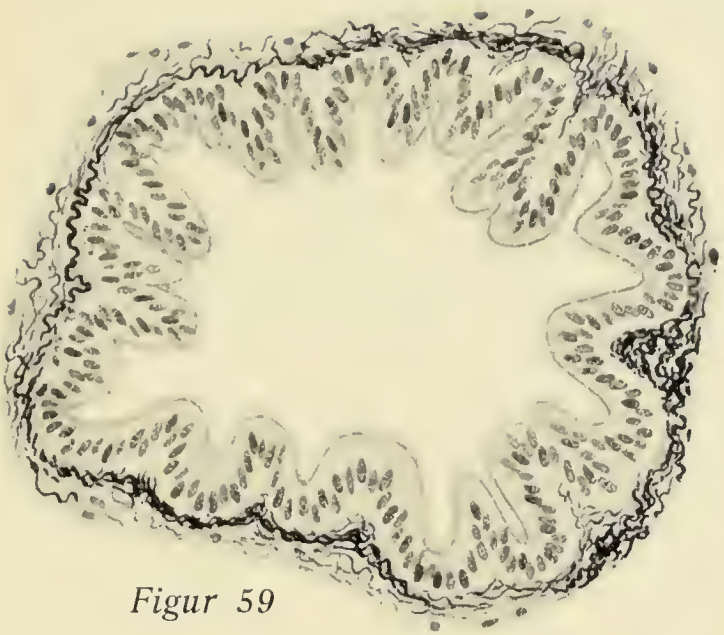

Figur 59

Figur 60

liegen dann namentlich da, wo mehrere der platten kernlosen Zellen zusammenstossen, einzelne der rundlichen Zellen.

Die *Alveolargänge* folgen auf die respiratorischen Bronchen. An ihnen finden sich konstant bereits einzelne *Alveolen*. Die Hauptmasse dieser geht von dem erweiterten Ende des Alveolarganges, dem Infundibulum, aus.

Die *Alveolarwand* ist sehr dünn und wird ausser vom Epithel von den Blutkapillaren und von einer sehr geringen Menge Bindegewebe und von elastischen Fasern gebildet. Die Wände benachbarter Alveolen, namentlich das elastische Gewebe derselben, verschmelzen zum *Alveolarseptum*. Durch feine Oeffnungen (Poren) der Alveolarsepten kommunizieren benachbarte Alveolen miteinander.

Längs der grösseren Bronchialverzweigungen dringt Bindegewebe in die Lunge, welches als *interstitielles* Gewebe in sehr geringer Menge vorhanden ist. Es bildet teils unter dem serösen Ueberzug der Lunge (Pleura pulmonalis) eine dünne Schicht teils grenzt es die einzelnen Lungenläppchen, lobuli pulmonalis, von einander ab. Es ist häufig Sitz von Kohlepigment, das mit der Luft eingeatmet wird.

Die *Blutgefässe* der Lunge stammen von der arteria pulmonalis und den Bronchialarterien. Letztere versorgen nur die Bronchialwand. Die Hauptzweige der Pulmonalisäste folgen dem Verlaufe der Bronchen. Sie verästeln sich mit diesen und bilden in der Alveolarwand ein sehr dichtes Kapillarnetz, dessen Kapillaren von besonderer Weite sind, so dass die grösste Fläche der Alveolarwand und ihres Epithels[1]) an Kapillaren grenzt. Aus den Kapillaren entstehen die Wurzeln der venae pulmonales.

Die Lunge enthält sehr reichlich *Lymphgefässe* und und auch *Lymphdrüsen* finden sich nicht nur im Hilus der Lunge, sondern auch längs der grösseren Bronchen

[1]) Die grossen platten kernlosen Zellen decken im allgemeinen die Kapillaren; die kleinen rundlichen liegen in den Lücken zwischen den Kapillaren.

Tafel 65. *(Lunge.)*

Teil eines Durchschnitts durch eine menschliche **Lunge**, deren **Blutgefässe** mit blauem Leim **injiciert** sind. Vergr. 100 : 1.

(Material der Würzburger Anatomie.)

Die Figur zeigt den Durchschnitt vieler Alveolen, teilweis ist die Alveolarwand der Fläche nach getroffen. Die letztere ist nicht gefärbt.

Erklärung der Bezeichnungen:

a = Arterienast (der arteria pulmonalis).
A = Alveolen.
ca = Kapillare der Alveolarwand von der Fläche gesehen.
sa = septa alveolaria mit den Kapillaren senkrecht durchschnitten.
ti = interstitielles (interlobuläres) Bindegewebe.
v = Venenast (der vena pulmonalis).

Tafel 66. *(Lunge, Schilddrüse.)*

Figur 1. Querschnitt eines kleineren **Bronchialastes** der menschlichen **Lunge.** Vergr. 25 : 1.

Das Präparat stammt von einem Hingerichteten.

(Von Professor Braus-Heidelberg angefertigt.)

Die Figur zeigt einen kleinen Bronchus nebst dem umgebenden Lungengewebe. Die elastischen Fasern sind dunkelviolett gefärbt. (Die Muskulatur der Bronchialwand ist durch die elastischen Fasern so verdeckt, dass sie bei der schwachen Vergrösserung nicht sichtbar ist.)

Technik: Zenker'sche Lösung. Weigert'sche Elastinfärbung. Alauncarmin.

Erklärung der Bezeichnungen:

A = Alveolen.
bg = Blutgefässe.
dgl = Drüsenausführungsgang.
ep = Epithel.
gl = Schleimdrüsen.
Kn = Knorpel.
n = Querschnitt eines Nerven.
tp = tunica propria mit elastischen Fasern.
v = Wand eines grösseren Lungenvenenastes.

Figur 2. Teil eines Durchschnitts der **glandula thyreoidea.** Vergr. 30 : 1.

Das Präparat stammt von einem Hingerichteten.

Die Figur zeigt die Drüsenschläuche der Schilddrüse in verschiedenem Füllungsgrade mit Colloidmasse.

Technik: Müller'sche Flüssigkeit. Haematoxylin-Eosin.

Erklärung der Bezeichnungen:

bdg = interstitielles Bindegewebe.
bg = Blutgefässe.
C = Colloid.
ts = Drüsenschläuche.

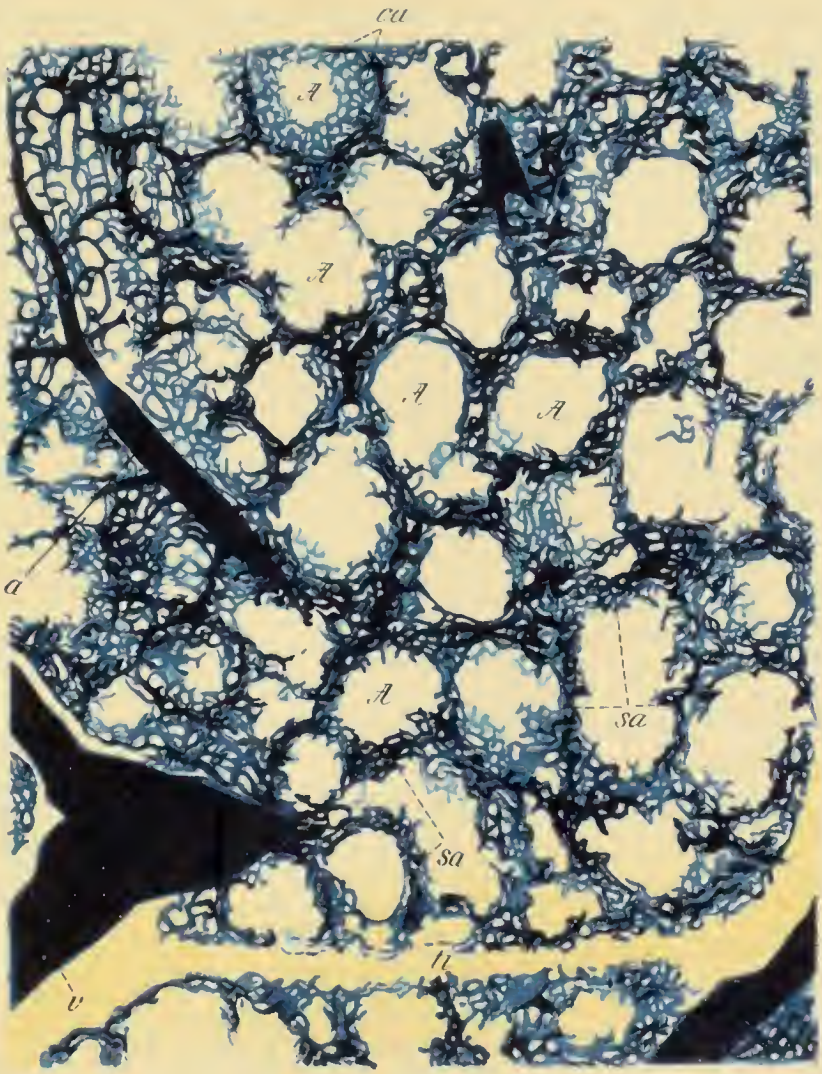

Lith. Anst F. Reichhold, München

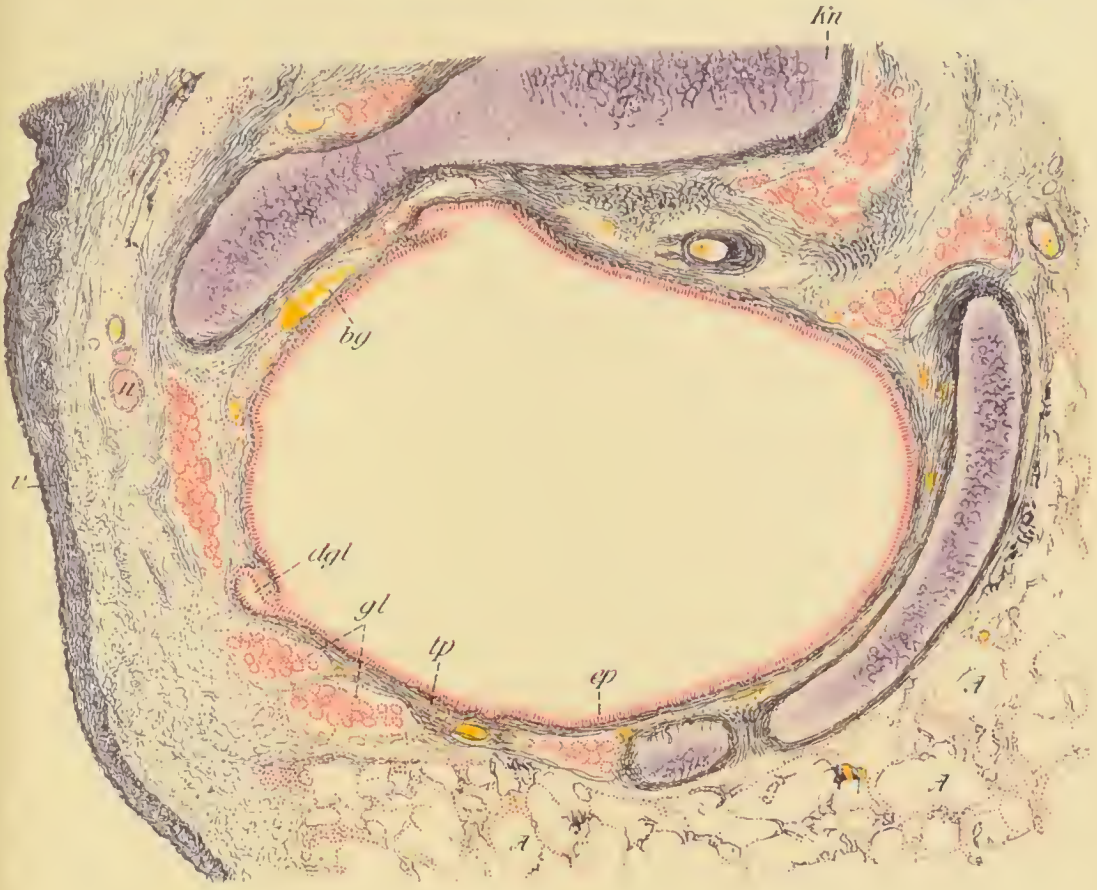

Fig. 1.

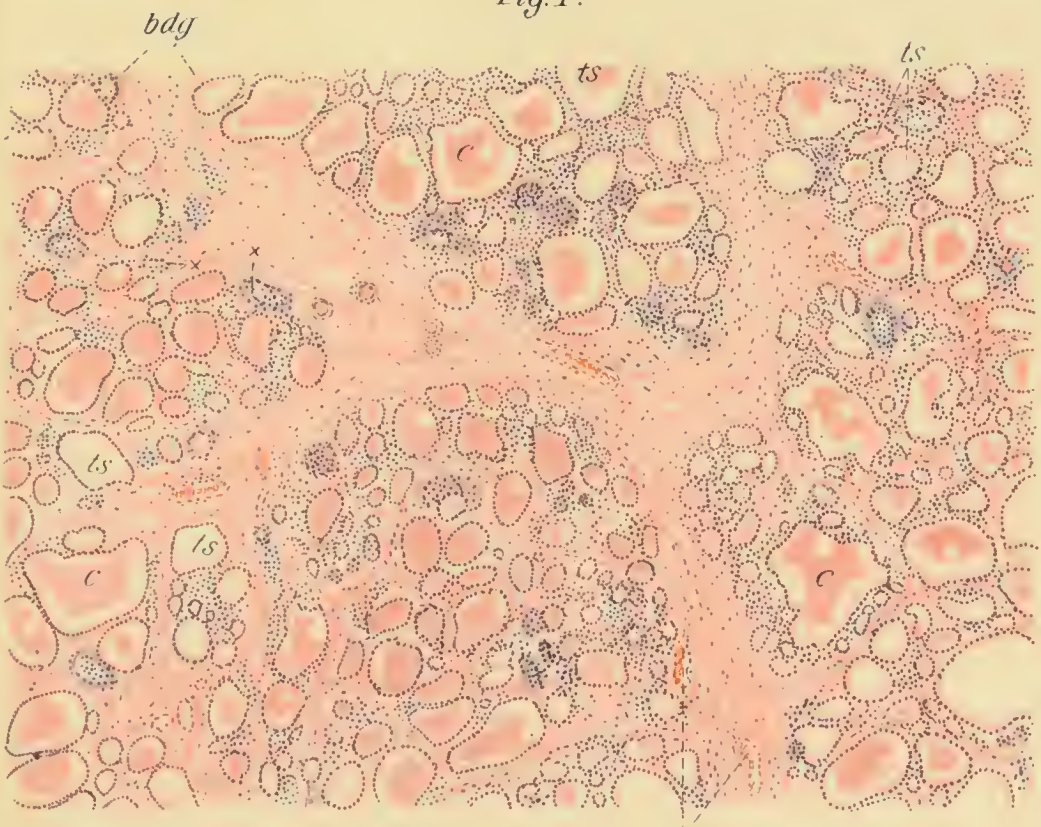

Fig. 2.

und selbst an der Lungenoberfläche. Die Lymphgefässe der Lunge liegen teils unter der Pleura pulmonalis, teils im interlobulären Gewebe.

Die *Nerven* der Lunge stammen vom Vagus und Sympathicus. Ihre Endigungsweise ist noch nicht genau bekannt. Jedoch dürften die letzten Endigungen in der Alveolarwand liegen.

Die Schilddrüse.

Anhangsweise — obwohl ohne andere als topographische Beziehungen zum Respirationstractus — soll hier die *Schilddrüse* besprochen werden. Ursprünglich besitzt dieselbe ein Ausführungsgangsystem und steht durch den ductus thyreoglossus mit der Mundhöhle in Verbindung. Später obliteriert das Gangsystem. Die Drüse besteht dann nur aus den secernierenden Endkammern.

Die Endkammern der Thyreoidea sind kurze verzweigte *Tubuli*. Sie werden von cylindrischen bis kubischen Epithelzellen in einfacher Lage ausgekleidet. Das Sekret der Tubuli, *Colloid* genannt, füllt das Lumen derselben häufig ganz aus (dehnt auch die Wand des Tubulus unter Abplattung des Epithels, so dass die leeren Tubuli das höchste Epithel zu haben pflegen). Es wird wahrscheinlich von den zahlreichen Lymphgefässen der Drüse aufgenommen.

Die Thyreoidea enthält zahlreiche Blutgefässe, welche dichte Kapillaren um die Tubuli bilden, desgleichen viele Lymphgefässe.

X. Die Haut.

Die äussere Haut setzt sich genetisch aus zwei Hauptbestandteilen zusammen, aus einem *epithelialen*, der *Epidermis* und einem *bindegewebigen*, der *Cutis*. Jede der beiden Hauptschichten besteht dann wiederum aus Unterabteilungen.

Die *Epidermis* zerfällt in vier Hauptschichten von aussen nach innen gezählt, 1. das stratum corneum, 2. das stratum lucidum, 3. das stratum granulosum, 4. das stratum germinativum.

Tafel 67. *(Haut.)*

Figur 1. Senkrechter Durchschnitt der Haut der vola manus des Menschen. Vergr. 15 : 1.

Das Präparat stammt von einem Hingerichteten.

Die Figur giebt ein Uebersichtsbild vom Bau und der Schichtung der äusseren Haut.

Technik: Zenker'sche Lösung. Haematoxylin-Eosin.

Erklärung der Bezeichnungen:

A = Arterie.
C = Corium.
cl = corpuscula lamellosa (Vater-Pacini).
ep = Epidermis.
glsu = glandulae sudoriferae (Knäueldrüsen).
M = Muskelfasern des Palmaris brevis.
pa = panniculus adiposus.
stc = stratum corneum.
stg = stratum granulosum.
ts = tela subcutanea.

Figur 2. Teil eines senkrechten Durchschnitts der injicierten Haut der vola manus. Vergr. 15 : 1.

Die Figur zeigt das hauptsächliche Verhalten der Blutgefässe der äusseren Haut.

Technik: Injektion mit Berliner-Blau-Leim. Müller'sche Flüssigkeit. Boraxcarminium.

Erklärung der Bezeichnungen:

C — Corium.
gls — Knäueldrüsen.
p — Papillen.
strc — stratum corneum der Epidermis.
strg — stratum germinativum der Epidermis.
ts — tela subcutanea.

Das *stratum corneum* besteht aus platten, verhornten, kernlosen Zellen (Schüppchen), welche an manchen Stellen der Haut (Handteller, Fussohle) in sehr vielen Schichten übereinander gelagert sind.

Das *stratum lucidum* ist nur da deutlich, wo ein stark entwickeltes stratum corneum sich findet. Es besteht aus wenigen, zwei bis höchstens drei Lagen ebenfalls platter, kernloser Zellen von starkem Glanze,

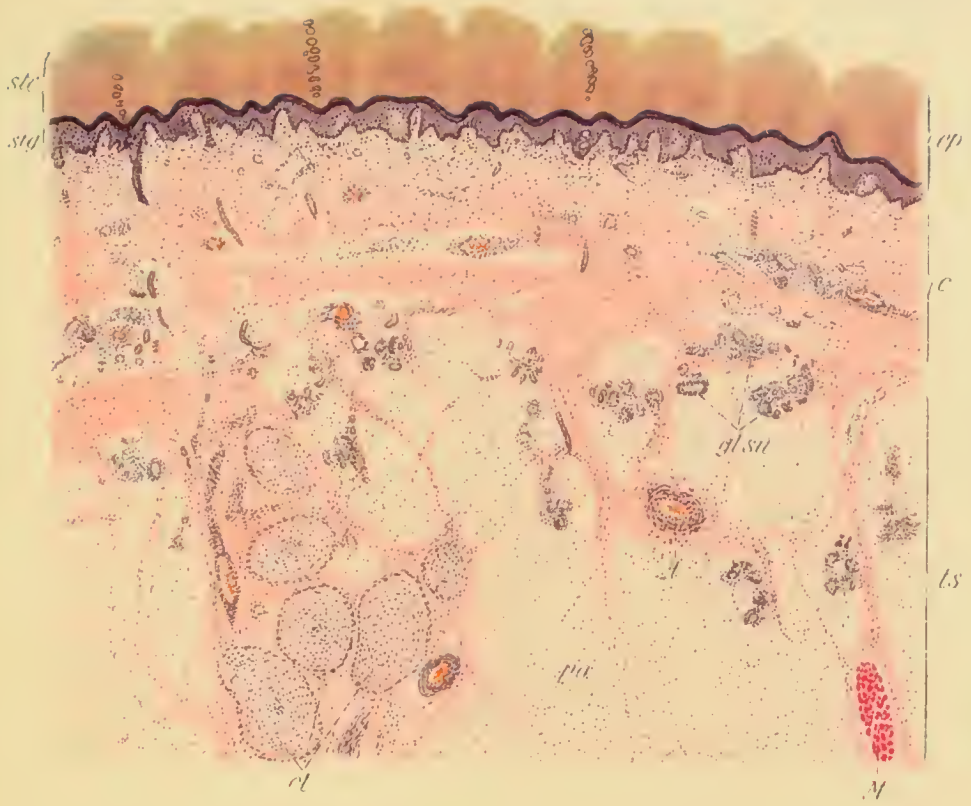

Fig. 1.



Fig. 2.

lith. Anst F. Reichhold, München

die noch nicht völlig verhornt sind. Es geht ohne Grenze in das stratum corneum über.

Das *stratum granulosum* besteht ebenfalls nur aus zwei oder drei Lagen. Es findet sich besonders bei stark entwickelter Hornschicht gut ausgebildet. Seine Zellen sind plattpolygonal und enthalten deutliche, stark färbbare Körner von unregelmässiger Gestalt und verschiedener Grösse (Keratohyalin oder Eleïdin,[1]) welche als Vorstufen der Hornsubstanz (Keratin) angesehen werden.

Das *stratum germinativum* stellt eine mehrschichtige Lage von Zellen dar, welche von den Papillen der darunter gelegenen Cutis eingestülpt werden, so dass die Zahl der Zellagen wechselt, je nachdem, ob man an der Stelle eine Papille oder im Zwischenraum zwischen zwei Papillen zählt. Die unterste Schicht, diejenige, welche den Papillen direkt aufsitzt, ist cylindrisch *(stratum cylindricum)*, die übrigen sind rundlich-polygonal, die obersten, an das stratum granulosum grenzenden, etwas abgeplattet wie die Zellen der letzteren Lage.

Die Epithelien des stratum germinativum hängen mittels sehr deutlicher *Intercellularbrücken* zusammen (s. ob. p. 17) (deswegen auch *stratum spinosum* oder *dentatum*). Das stratum germinativum ist der Sitz für die Regeneration der sich fortwährend abschuppenden äusseren Lagen des stratum corneum; deswegen zeigt auch die unterste Lage des stratum germinativum, das stratum cylindricum, konstant Mitosen.

Der bindegewebige Teil der Haut, die *cutis,* zerfällt in zwei Hauptschichten, welche innig zusammenhängen und ohne scharfe Grenze ineinander übergehen; das an die Epidermis grenzende *Corium,* welches aus geformtem, faserigen Bindegewebe besteht, und die durch das Vorhandensein von Fettgewebe ausgezeichnete *tela subcutanea.*

---

[1]) Von manchen Autoren wird Keratohyalin und Eleïdin als gleichbedeutend gebraucht, von anderen Eleïdin für den nicht mehr geformten Hornstoff des stratum lucidum.

Tafel 68. *(Haut, Haare.)*

Figur 1. Teil eines senkrechten Durchschnitts der **Haut der vola manus** des Menschen. Vergr. 170 : 1.

Das Präparat stammt von einem Hingerichteten.

Die Figur zeigt den Bau der verschiedenen Schichten der Epidermis und des oberen Teiles (stratum papillare) des Corium.

Technik: Zenker'sche Lösung. Haematoxylin-Eosin.

Erklärung der Bezeichnungen:

bg = Blutgefässe des Corium.
C = Corium.
ds = Ausführungsgang einer Schweissdrüse.
ep = Epidermis.
n = Nerv, zum Tastkörperchen tretend.
stc = stratum corneum der Epidermis.
stg = stratum germinativum.
stgr = stratum granulosum.
stl = stratum lucidum.
tk = Tastkörperchen.

Figur 2. Einzelne Zellen des **stratum germinativum (dentatum)** des Präparats der Figur 1. Vergr. 700 : 1.

Die Figur zeigt die Intercellularbrücken.

Figur 3. Unterer Abschnitt einer längsdurchschnittenen **Haarwurzel** der menschlichen Kopfhaut. Vergr. 100 : 1.

Das Präparat stammt von einem Hingerichteten.

Die Figur zeigt das Verhalten der verschiedenen Lagen des Haares und seiner Wurzelscheiden in der Gegend des bulbus pili.

Technik: Zenker'sche Lösung. Haematoxylin-Eosin.

Erklärung der Bezeichnungen:

aw = äussere Wurzelscheide.
c = Haarcuticulae.
fp = Haarbalg.
gl = Glashaut.
iw = innere Wurzelscheide.
P = Haarpapille.
sc = Rindensubstanz des Haares.
scp = Haarschaft.
sm = Haarmark.

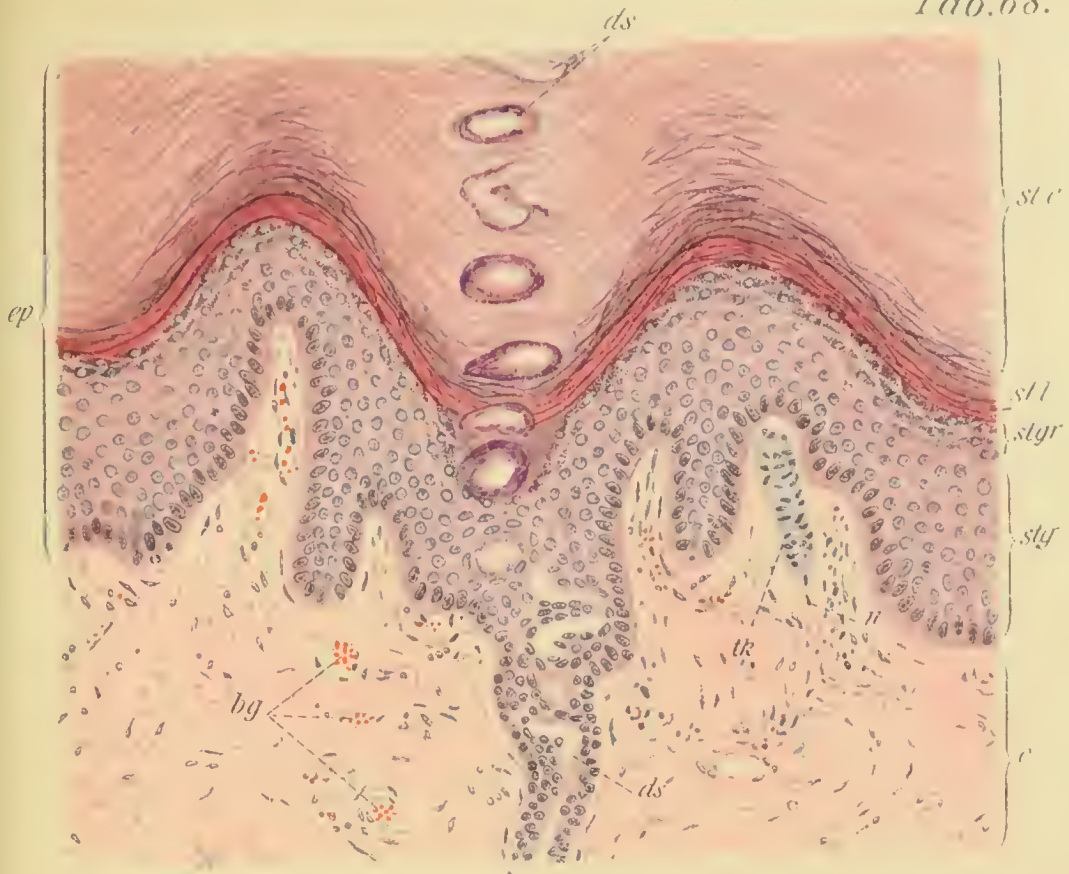

Fig. 1.

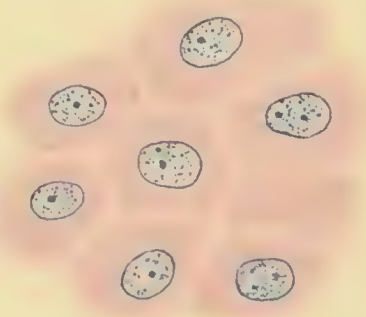

Fig. 2.

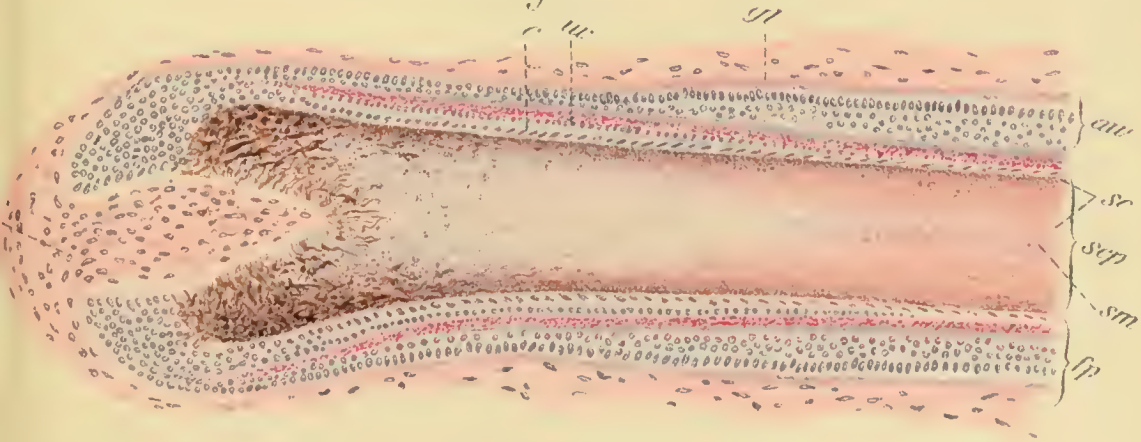

Fig. 3.

Lith. Anst F. Reichhold, München.

Das *Corium* zerfällt wieder in das die Papillen tragende *stratum papillare* und das tiefere *stratum reticulare*. Auch diese beiden Lagen gehen ohne Grenze ineinander über.

Das Corium setzt sich im wesentlichen aus geformtem Bindegewebe zusammen, dessen Bündel sich mannigfach durchkreuzen. Das Gewebe ist namentlich im stratum reticulare, wo die Bündel weit gröber und dichter sind, zellarm, dagegen reich an elastischen Fasern. Die Zellen des Corium sind platte Elemente mit platten länglichen Kernen. Ausserdem enthält das Corium namentlich in der Nachbarschaft der Haare glatte Muskeln, gelegentlich auch unabhängig von den Haaren, wie in der tunica dartos des Hodensacks.

Die *tela subcutanea* besteht aus einzelnen Zügen geformten Bindegewebes, welche Fetträubchen umschliessen.

Die epidermoidalen Gebilde der Haut.

In allen drei Hauptschichten der Haut sind besondere Bildungen enhalten, welche von der Epidermis ausgehen. Es sind im wesentlichen Haare, Nägel und Drüsen.

Die Haare.

Die *Haare* sind (lange) verhornte Fäden, welche über die Oberfläche der Haut hervorragen. Im Bereich der Haut stecken sie in einer nicht verhornten epithelialen (epidermoidalen) Scheide, welche ihrerseits wiederum eine bindegewebige Hülle von der Cutis erhält. Den innerhalb der Haut steckenden Teil des Haares nennt man Haarwurzel *(radix pili)*, den frei hervorragenden Teil Haarschaft *(scapus pili)*. Die Haarwurzel endet in die Haarzwiebel, *bulbus pili*. Letztere wird von einer *bindegewebigen* gefässhaltigen *Papille* eingestülpt und liegt (bei stärkeren Haaren) in der tela subcutanea, die Haarwurzel teils in dieser, teils im Corium.

Die epidermoidale Scheide der Haarwurzel wird als *Wurzelscheide*, die bindegewebige als *Haarbalg* be-

Tafel 69. *(Haare.)*

Senkrechter Durchschnitt der menschlichen **Kopfhaut.** Vergr. 1 : 15.

Das Präparat stammt von einem Hingerichteten.

Die Figur ist aus drei Schnitten zum Teil zusammengesetzt. Sie zeigt eine Reihe von Haaren im Längsschnitt mit Haarbalgdrüsen und Mm. arrectores, Kolbenhaare in verschiedenen Stadien des Ausfalls, ein junges Haar und Haarneubildungen.

Technik: Müller'sche Flüssigkeit. Haematoxylin-Eosin.

Erklärung der Bezeichnungen:

Ap = Musculus arrector pili.
c = Corium.
ep = Epidermis.
fp = folliculus pili.
Gap = Galea aponeurotica.
gls = glandula sudoriferae (Knäueldrüsen).
glse = glandula sebaceae (Talgdrüsen).
KH = Kolbenhaare.
pp = papilla pili.
Rc = Retinacula cutis.
Rp = Radix pili.
Sp = Scapus pili.
ts = tela subcutanea.
X = Haarneubildung.

---

zeichnet. Der Bau des Haares und seiner Scheiden lässt sich am besten an den stärkeren Körperhaaren erkennen.

Das *Haar* selbst (Haarschaft) besteht aus zwei Hauptsubstanzen, den Rindenzellen und den Markzellen. Letztere können fehlen. Im Bereich des untern Abschnittes der Haarwurzel gesellt sich dazu die Cuticula.

Die *Rindenzellen* bilden die Hauptmasse des Haares. Sie sind lange spindelförmige (im unteren Teil der Haarwurzel etwas kürzere) Zellen, welches ein diffuses und körniges Pigment (je nach der Haarfarbe) enthalten. Sie besitzen längliche (im unteren Abschnitt der Haarwurzel etwas kürzere) Kerne.[1])

Das durchaus inkonstante *Haarmark* bildet einen zentralen Faden im Haar, den ziemlich grosse polygonale

---

[1]) Die Kerne der Rindenzellen im frei über die Kopfhaut ragenden Teil des Haarschaftes sind häufig undeutlich.

Tab. 69.

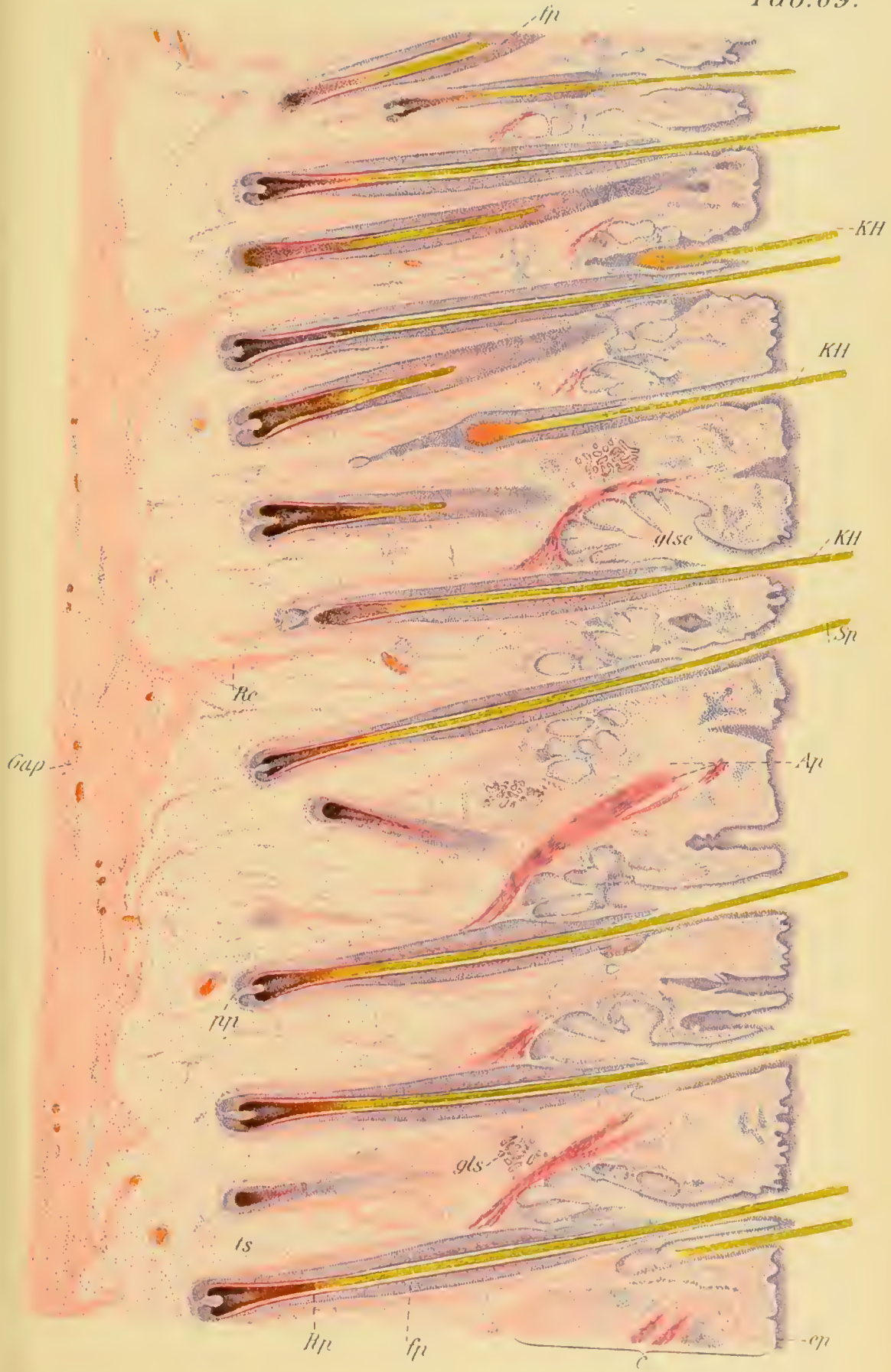

unpigmentierte kernhaltige Zellen, in zwei bis drei Reihen angeordnet, zusammensetzen.

Die *Haarcuticula* besteht aus dachziegelartig angeordneten Zellen, welche im unteren Teil der Wurzel kernhaltig sind, dann ihre Kerne verlieren und schliesslich im oberen Teil der Wurzel aufhören.

Die *Wurzelscheide* des Haares besteht aus zwei Teilen, der sog. inneren und der äusseren Scheide. Während das Haar selbst dem stratum corneum der Epidermis entspricht, zeigt die innere Wurzelscheide den Bau des stratum lucidum und granulosum, die äussere den des stratum germinativum.

Die *innere Wurzelscheide* besteht aus zwei bis drei deutlichen Lagen; aus der gegen die Haarcuticula grenzenden Scheidencuticula (nur im untern Teil der Wurzel deutlich), aus der inneren Huxley'schen und äusseren Henle'schen Lage.

Die *Scheidencuticula* verhält sich fast genau so wie die Haarcuticula. Die *Huxley'sche* Schicht besteht aus kubischen bis (niedrig) cylindrischen Zellen in einfacher Lage, welche im unteren Abschnitt der Haarwurzel reichlich Keratohyalinkörner enthalten. Die *Henle'sche* Schicht setzt sich aus platten Zellen zusammen, die fast stets kernlos sind. Nur im untersten Abschnitt der Haarwurzel enthalten auch die Zellen der Henleschen Schicht (vereinzelte) Eleïdinkörner. Im oberen Abschnitt der Haarwurzel ist auch die innere Wurzelscheide verhornt.

Die *äussere Wurzelscheide* wiederholt fast genau den Bau des stratum germinativum der Epidermis. Sie besteht aus einer wechselnden Zahl von Zellagen (im unteren Abschnitt der Haarwurzel weniger, im oberen Abschnitt mehr), deren äussere cylindrisch, die mittleren rundlich, die inneren (gegen die innere Wurzelscheide grenzenden) plattrundliche Form haben. Die äussere Wurzelscheide geht da, wo das Haar die Epidermis durchbohrt, ohne Grenze in das stratum germinativum der Epidermis über. Wie die Zellen des stratum germinativum, so zeigen auch die der äusseren Wurzelscheide Mitosen.

Tafel 70. *(Haare.)*

Figur 1. Querschnitt einer **Haarwurzel** der Kopfhaut des Menschen (mittlerer Abschnitt). Vergr. 120 : 1.

Das Präparat stammt von einem Hingerichteten.

Die Figur zeigt Haar, Wurzelscheiden und Haarbalg. Der Haardurchschnitt zeigt Mark- (rot) und Rindenzellen.

Technik: Müller'sche Flüssigkeit. Haematoxylin-Eosin.

Erklärung der Bezeichnungen für Fig. 1 und 2:

aw = äussere Wurzelscheide.
bg = Blutgefässe.
c = Cuticulae (des Haares und der Wurzelscheide).
gl = Glashaut.
hbl = Längsfasern des Haarbalges.
hbr = Ringfasern des Haarbalges.
iw = innere Wurzelscheide.
1 = Huxley'sche Schicht } der inneren Wurzelscheide.
2 = Henle'sche Schicht }

Figur 2. Querschnitt des unteren Teiles einer **Haarwurzel** der menschlichen Kopfhaut. Vergr. 300 : 1.

Die Figur zeigt eine relativ schwache äussere Wurzelscheide; die Huxley'sche Schicht der inneren Wurzelscheide enthält reichlich Eleidinkörner, zwischen ihr und dem Haar sieht man die Zellen der Cuticulae; das Haar selbst hat nur Rindenzellen.

Technik und *Bezeichnungen* siehe unter Fig. 1.

Der bindegewebige Teil des Haares, der *Haarbalg*, besteht erstlich aus einer strukturlosen und kernlosen ziemlich breiten Haut, der sog. *Glashaut*, ferner aus inneren zirkulären und äusseren longitudinalen Bindegewebsbündeln. Beide, *Ringfaser- wie Längsfaserlage*, sind frei von elastischen Fasern.

Am Grunde der Haarzwiebel, am Halse der Haarpapille findet sich eine von der sonstigen Schichtung des Haares abweichende Anordnung der Elemente der Wurzelscheide, welche hier an die Papille grenzen, insofern als hier die Zellen sämtlicher Lagen der Wurzelscheiden kernhaltig werden und in eine gemeinsame, den unteren Teil der Papille begrenzende indifferente Zellmasse übergehen. Diese aus rundlichen (gegen die Oberfläche der Papille hin cylindrischen) Zellen gebildete Schicht setzt sich auch auf den oberen Teil der Papille fort, wo das

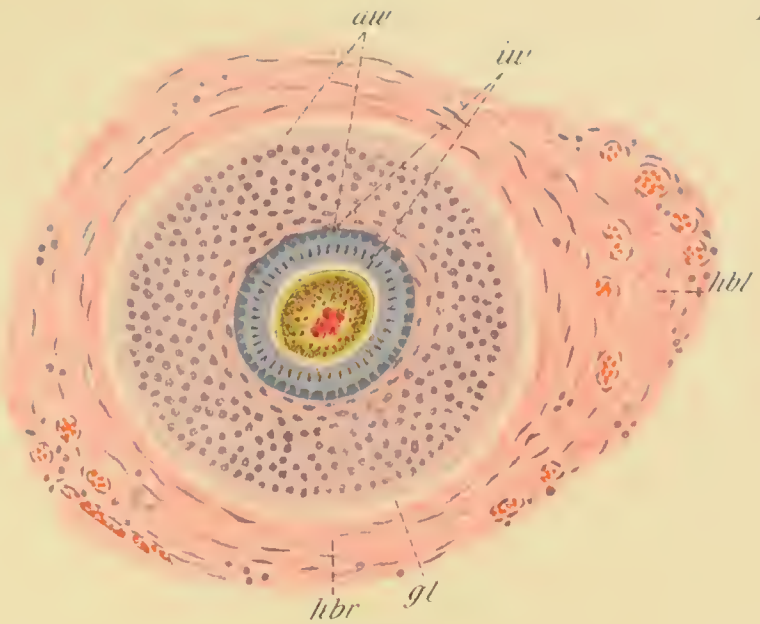

Fig. 1.

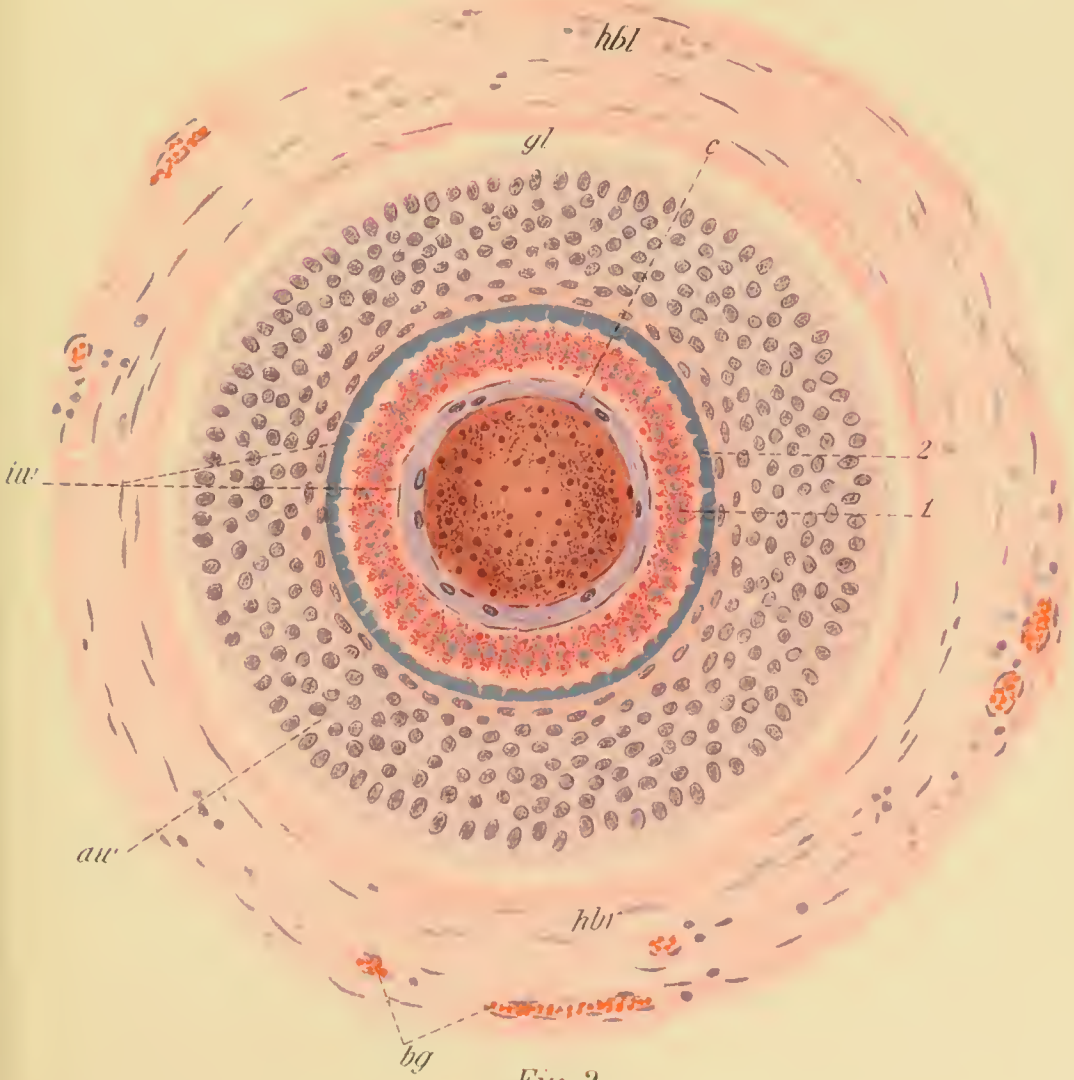

Fig. 2.

Lith. Anst F. Reichhold, München.

eigentliche Haar an die Papille grenzt. Hier sind die indifferenten Zellen der Haarzwiebel innig mit intensiv pigmentierten, eigentümlich verzweigten Zellen gemischt. In den Zellen der Haarzwiebel findet man regelmässig *Mitosen* ebenso in den äusseren Lagen der äusseren Wurzelscheide.

Die Haare unterliegen einem regelmässigen Wechsel, indem die Zwiebeln der Haare verhornen (nur der pigmentierte obere Abschnitt) und das gänzlich verhornte eines weiteren Wachstums nicht mehr fähige Haar aus der Wurzelscheide allmählich ausgestossen wird. Man nennt solche abgestorbenen Haare *Kolbenhaare* (wegen der kolbenförmig gestalteten verhornten Zwiebel); man trifft sie z. B. in der behaarten Kopfhaut in allen Stadien des Ausfalls. Dabei bleibt die Haarpapille bestehen und von Seiten der leeren Wurzelscheiden bildet sich auf der alten Papille ein neues Haar aus den Zellen der äusseren Wurzelscheide, und denen der indifferenten Matrix am Grunde der Wurzel.

Ausserdem findet ein Haarersatz auch beim Erwachsenen auf demselben Wege statt wie die Haarbildung im embryonalen Leben erfolgt, d. h. durch zapfenartige Fortsätze der Epidermis, aus denen sich entsprechend der Homologie der Schichten des Haares die verschiedenen Teile desselben differenzieren, d. h. im Zentrum (der Achse) das Haar, in der Peripherie die Wurzelscheide. Gleichzeitig bildet sich dabei die Haarbalgdrüse und aus dem umliegenden Bindegewebe der Haarbalg.

Im Bereiche des Corium finden sich an den stärkeren Körperhaaren der Kopfhaut konstant glatte Muskeln, *Arrectores pilorum* genannt, welche aus den obersten Lagen der Cutis dicht unter den Papillen oft mit mehreren Wurzeln entspringend, schräg gegen den Haarbalg ziehen, um an diesem zu inserieren. An der Insertionsstelle ist letzterer und mit ihm die äussere Wurzelscheide häufig ausgebuchtet. Der Arrector bildet mit dem Haar gewöhnlich einen spitzen Winkel; in dem Winkel liegt die Haarbalgdrüse (s. u.), so dass der Muskel auch auf letztere als *Expressor sebi* wirkt.

Die Nägel.

Die *Nägel* sind verhornte Epidermisplatten, deren Zellen aber noch kernhaltig[1]) sind. Die Nagelplatte liegt

[1]) Deswegen sind die Zellen aber doch abgestorben und nicht mehr teilungsfähig.

Tafel 71. *(Haare, Knäueldrüsen.)*

Figur 1. Teil eines Flachschnittes der menschlichen **Kopfhaut.** Vergr. 20 : 1.

Das Präparat stammt von einem Hingerichteten.

Die Figur zeigt die Gruppenstellung der Haare nebst ihren zugehörigen Muskeln und Drüsen. Der Schnitt geht durch die obere Hälfte der Haarwurzeln.

Technik: Müller'sche Flüssigkeit. Haematoxylin-Eosin.

Erklärung der Bezeichnungen:

Ap = Arrectores pilorum. *glse* = Haarbalgdrüsen.
fp = Haarbälge. *glsu* = Knäueldrüsen.
X = leerer Haarbalg.

Figur 2. Durchschnitt eines **Schweissdrüsenknäuels der Achselhöhle.** Vergr. 50 : 1.

Das Präparat stammt von einem Hingerichteten.

Die Figur giebt ein Bild der weiten, mit hohem Epithel ausgekleideten Knäueldrüsen der Achselhöhle.

Technik: Zenker'sche Lösung. Haematoxylin-Eosin.

Erklärung der Bezeichnungen für Figur 2—4:

ep = Epithelzellen.
L = Lumen.
m = glatte Muskelfasern.
mp = membrana propria.
n = Kerne der glatten Muskelfasern.
S = Secrettropfen.
X = tangential angeschnittene Tubuli.

Figur 3. Querschnitt eines **Schweissdrüsen tubulus** der Achselhöhle mit sehr hohem Epithel. Vergr. 160 : 1.

Die Figur zeigt einen Kanalabschnitt mit sehr deutlicher membrana propria. Zwischen dieser und dem Epithel glatte Muskelfasern.

Figur 4. Ein Schlauchabschnitt einer **Achselhöhlenknäueldrüse** tangential angeschnitten. Vergr. 160 : 1.

Man sieht die subepithelialen glatten Muskelfasern von der Fläche.

Figur 5. **Knäueldrüse** der Kopfhaut des Menschen (aus einem dicken Schnitt). Vergr. 45 : 1.

Technik: Müller'sche Flüssigkeit. Haematoxylin-Eosin.

Erklärung der Bezeichnungen:

cs = Drüsenknäuel. *ds* = Ausführungsgang.
ps = Mündungsstelle.

Tab. 11.

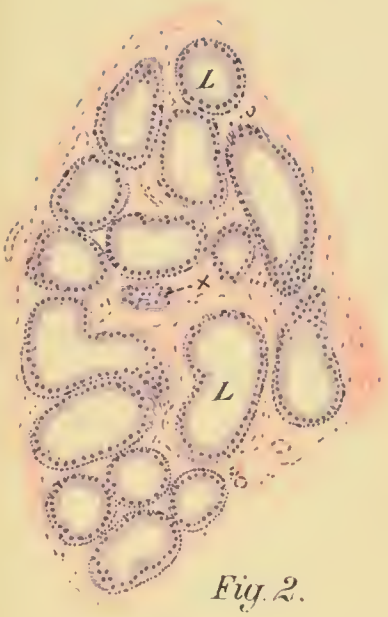

Fig. 2.

Fig. 1.

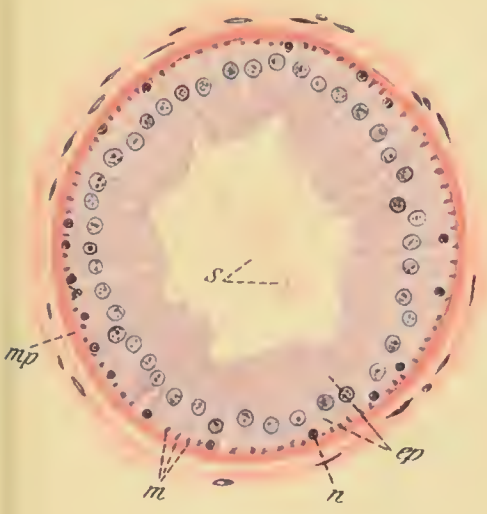

Fig. 3.



Fig. 4.



Fig. 5.

Lith. Anst F. Reichhold, München

auf dem sog. Nagelbett auf, von dem sie sich sehr scharf abgrenzt; letzteres besteht aus den tieferen Schichten der Epidermis. Der Nagel steckt in der *Nagelfalz* und wird dabei vom *Nagelwall* überlagert.[1]) Nagelwall und -Falz sind Teile der äusseren Haut (siehe Tafel 72).

Das *Nagelbett* ist die Matrix für das Wachstum des Nagels und zwar der vordere Teil lediglich für das Dickenwachstum des Nagels, der hintere allein für das Längenwachstum. Das Nagelbett wird gebildet vom stratum germinativum der Epidermis (ein stratum granulosum fehlt hier, somit auch Keratohyalin- oder Eleïdinkörner wie bei der Verhornung der Epidermis und des Haares). Unter dem stratum germinativum des Nagels trägt das Corium keine Papillen (ausser einigen wenigen unter der hinteren Nagelfalz), sondern parallele an Blutkapillaren reiche hohe *Längsleisten*.

Die Drüsen der Haut.

Die *Drüsen der Haut* zerfallen in zwei Abteilungen; erstlich Talgdrüsen oder Haarbalgdrüsen (glandulae sebaceae), zweitens Knäuel- oder Schweissdrüsen (glandulae sudoriferae).

Die *Haarbalgdrüsen* kommen als Anhänge der grösseren Haarbälge vor oder umgeben die kleineren (Lanugo-) Haare; sie liegen stets im Corium und zwar in dessen oberer Schicht. An einzelnen Stellen des Körpers finden sie sich selbständig ohne Haare (labia minora). Sie stellen aus wenigen *Alveolen* bestehende Drüsen dar, deren weite kurze Ausführungsgänge neben den Haaren ausmünden oder um die (feineren) Haare.

Die Drüsensäckchen besitzen kein eigentliches Lumen sondern sind mit den Drüsenzellen ganz erfüllt. Letztere sind in der Peripherie des Alveolus kubisch und klein, werden durch Bildung von Sekrettropfen im Protoplasma gegen das Innere des Säckchens immer grösser. Gleichzeitig mit vermehrter Talgbildung schrumpft der

---

[1]) Das Eponychium ist die Hornschicht des Nagelwalls, welche auf die Nagelplatte übergreift.

Tafel 72. *(Talgdrüsen, Nagel.)*

Figur 1. Teil eines Durchschnittes durch eine **Talgdrüse** des menschlichen Nasenflügels. Vergr. 280 : 1.
Das Präparat stammt von einem Hingerichteten.

Die Figur zeigt die Talgdrüsenzellen in den verschiedenen Stadien der Sekretion.
Technik: Müller'sche Flüssigkeit. Haematoxylin-Eosin.

Erklärung der Bezeichnungen:

k = unveränderte Zellkerne.
*k*1 = stark geschrumpfte Zellkerne.
Rz = Randzellen.
Sz = Sekreterfüllte Zelle.

Figur 2. Querschnitt des **Nagels** eines 2jährigen Kindes. Vergr. 20 : 1.

Die Figur zeigt ungefähr zwei Drittel des gesamten Querschnittes und giebt ein Uebersichtsbild vom Verhalten der Nagelplatte, des Nagelbetts, der Nagelfalz und des Nagelwalles.
Präparat aus dem Bestande des vergl. anatomischen Instituts Würzburg.

Erklärung der Bezeichnungen für Figur 2 und 3:

bg = Blutgefässe des Nagelbetts.
c = Corium des Nagelbetts mit den Nagelleisten.
epo = Eponychium.
glsu = Knäueldrüsen.
N = Nagelplatte.
Nb = stratum germinativum des Nagelbetts.
Nf = Nagelfalz.
Nw = Nagelwall.
P = Papillen.

Figur 3. Hinterer Teil eines Längsschnittes des **Nagels** eines neugeborenen Kindes. Vergr. 25 : 1.

Die Figur zeigt die Papillen der Nagelmatrix.
Technik: Müller'sche Flüssigkeit. Haematoxylin-Eosin.

Kern der Zelle und die im Zentrum der Alveolen gelegenen Elemente bestehen nur noch aus einem Haufen aus der Zelle hervorgegangener Sekrettropfen ohne Kern.

Der Ausführungsgang der Talgdrüsen besitzt geschichtetes Pflasterepithel wie die Epidermis und geht an der Mündungsstelle unmittelbar in diese über.

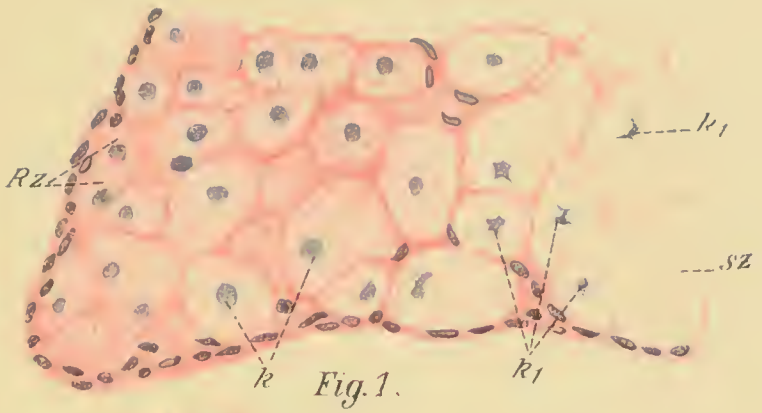

Fig. 1.

Fig. 2.

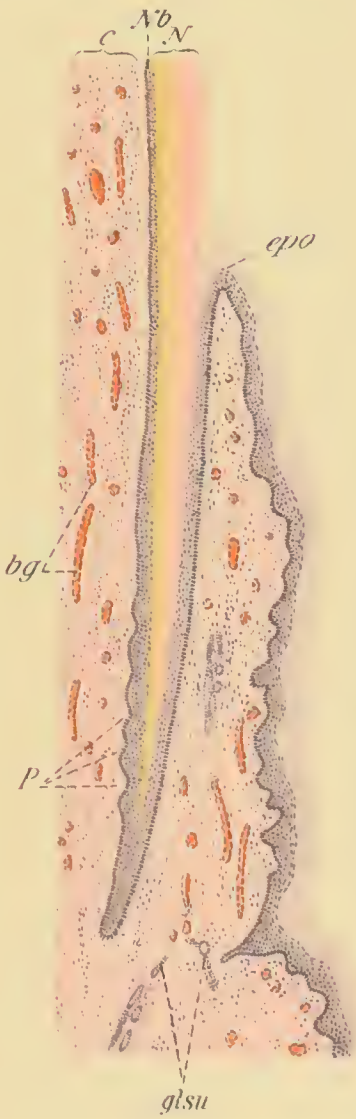

Fig. 3.

Lith. Anst F. Reichhold, München.

Die *Knäueldrüsen* der Haut sind lange tubuläre, am blinden Ende stark aufgeknäuelte Drüsen. Der Knäuel, wenigstens der grösseren Schweissdrüsen, liegt in der tela subcutanea, der Ausführungsgang durchbricht das Corium und alle Schichten der Epidermis.

Die Knäuel der *grösseren* Schweissdrüsen, insbesondere die *Achseldrüsen,* zeigen ein hohes oft cylindrisches Epithel, auf dieses folgt eine einfache Lage glatter Muskelfasern und dann erst eine (starke) membrana propria. Gleichzeitig haben die Knäuel der grössten Schweissdrüsen ein sehr weites Lumen. Die mittleren und kleineren Schweissdrüsenknäuel sind im wesentlichen ebenso gebaut, nur haben sie engeres Lumen, niedrigeres Epithel und häufig wenig deutliche, glatte Muskulatur.

Der mit kubischem Epithel ausgekleidete Ausführungsgang der Schweissdrüsen durchsetzt das Corium nahezu gerade oder wenig geschlängelt. Die Zellen des Ganges verschmelzen mit denen des stratum germinativum der Epidermis. In der Epidermis zeigt der Schweissdrüsengang starke Windungen, welche im stratum corneum korkzieherartig gestaltet sind und dort einer eigenen Wandung entbehren. Sie münden in den porus sudoriferus aus.

Die Blutgefässe der Haut (siehe Tafel 67, Fig. 1) liegen lediglich in der Cutis; die stärkeren Stämme in der tela subcutanea, die feineren Aeste im Corium. Sie zeichnen sich durch reichliche Anastomosen aus, dichte Kapillarnetze umspinnen die Fetträubchen der tela subcutanea und die Schweissdrüsenknäuel; ferner liegen Kapillarschlingen in den Coriumpapillen, wo sie bis dicht an das Epithel herantreten, und in den Haarpapillen. Auch die äussere Lage (Längsfaserschicht) der Haarbälge enthält Kapillaren.

Die Venen bilden oberflächliche Netze in den tieferen Teilen des Corium. Die Lymphgefässe der Haut finden sich zahlreich in der Gegend der Papillen und in der tela subcutanea.

Die *Nerven* der Haut sind fast ausschliesslich sensible (motorische — vom Sympathicus — nur für die

Tafel 73. *(Milchdrüse.)*

Figur 1. Durchschnitt eines Lappen der menschlichen **Milchdrüse** zur Zeit der Lactation. Vergr. 50 : 1. Das Material des Präparates wurde durch Operation gewonnen.

Die Figur zeigt einen Teil eines Michdrüsenlappens mit einem grösseren Ausführungsgang. Bindegewebszüge grenzen einzelne Läppchen ab.

Technik: Sublimat. Haematoxylin-Eosin.

Erklärung der Bezeichnungen:

ds = Ausführungsgänge.
sl = sinus lactiferus
ti = interstitielles (interlobuläres) Bindegewebe.
ts = secernierende Tubuli.

Figur 2. Ein Teil des obigen Durchschnitts; zwei **Milchdrüsentubuli** bei stärkerer Vergrösserung. Vergr. 420 : 1.

Die Figur zeigt zwei secernierende Tubuli. Die Drüsenepithelien sind zum Teil cylindrisch ohne Sekrettropfen (die Stelle des Sekretes erscheint hell, weil dasselbe aus Fett besteht, das durch die Behandlung des Präparates mit fettlösenden Substanzen entfernt ist); zum grössten Teil enthalten sie grössere oder kleinere Fettropfen, zum Teil (bei X) ist das Sekret entleert, die Zelle platt.

Figur 3. Durchschnitt durch drei **Milchdrüsentubuli** einer säugenden Maus. Vergr. 420 : 1.

Die Figur zeigt im wesentlichen das gleiche wie Figur 2, nur sind die Sekrettropfen (Fett) durch Os O_4 geschwärzt und auch nach der Entleerung im Lumen des Kanälchens noch sichtbar.

Technik: Flemming'sche Lösung, Safranin.

Erklärung der Bezeichnungen:

L = Lumen.
s = Sekrettropfen vor der Entleerung.
s_1 = Sekrettropfen nach der Entleerung.

Arrectores wie für die Gefässmuskulatur). Sie dringen zum Teil bis in das stratum germinativum der *Epidermis*, wo sie teils mit freien Endigungen teils an Tastzellen enden.

Im Corium geht die Mehrzahl der Nerven zu den *Tastkörperchen* (s. ob. p. 115). Letztere liegen in den

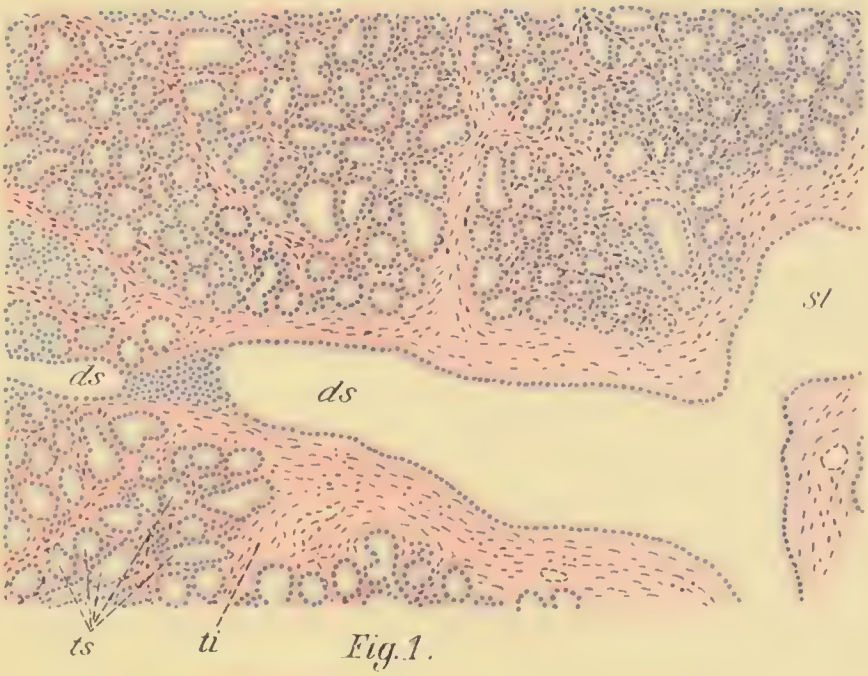

Fig. 1.

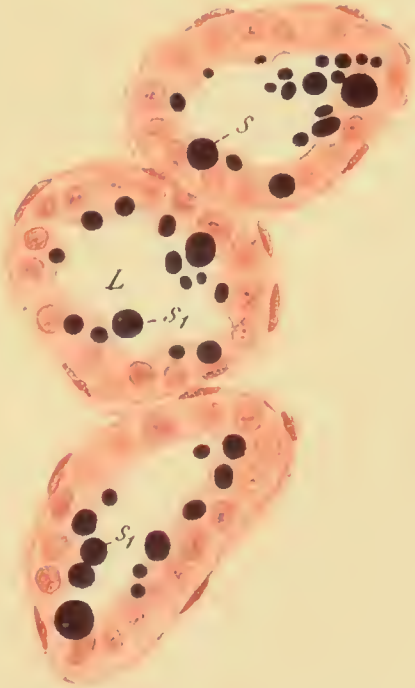

Fig. 3.

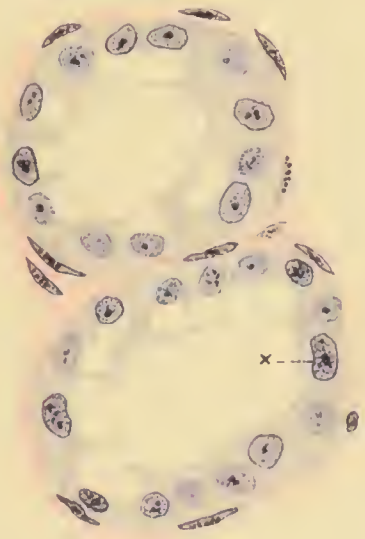

Fig. 2.

Lith. Anst F. Reichhold, München.

Papillen neben Kapillarschlingen. In den Papillen, welche keine Tastkörperchen sondern nur Kapillarschlingen enthalten, scheinen auch im Corium freie Enden vorzukommen.

In der tela subcutanea treten markhaltige Nervenfasern an die corpuscula lamellosa (Vater-Pacini'sche Körperchen).

Die Milchdrüse.

Die *Milchdrüse* ist eine grosse Hautdrüse *tubulären* Charakters oder vielmehr ein Haufen (ca. 15) kleinerer Drüsen, welche modifizierte Knäueldrüsen darstellen. Bindegewebe umschliesst die einzelnen Drüsenkörper zu einer scheinbar gemeinsamen Drüse. Jede einzelne Drüse entspricht einem Lappen (lobus) der gesamten Milchdrüse und stellt eine zusammengesetzte tubuläre Drüse dar. Die Ausführungsgänge der Milchdrüsen zeigen kurz vor ihrer Mündung auf der Brustwarze eine Erweiterung, den *sinus lactiferus*.

Die secernierenden *Tubuli* enthalten kubisches bis cylindrisches Epithels, das jedoch je nach dem Sekretionszustand verschieden hoch (nach Entleerung des Sekretes fast platt) ist.

Die Sekretion der Milchdrüsenzellen lässt sich sehr leicht erkennen, weil ausser einem flüssigen eiweisshaltigen (Casein) Sekret auch ein festes (Fettropfen) geliefert wird. Die Fettropfen entstehen zunächst klein in der dem Lumen zugekehrten Seite der Zelle, nehmen an Grösse zu und werden schliesslich von ihm nur noch durch einen dünnen Protoplasmasaum getrennt. Auch dieser zerreisst schliesslich und der Fettropfen gelangt ins Lumen. Die sekretleere Zelle erscheint dann, da der Fettropfen, so lange er im Protoplasma der Zelle liegt, den Kern gegen die Wand drückt, niedrig, häufig mit abgeplattetem Kern.

Nach Entleerung des Fettropfens nimmt die Zelle wieder an Höhe zu und kann von neuem Milch (Fettropfen) secernieren.

Die Kanälchen der Milchdrüse sind ziemlich gross und enthalten ein relativ weites Lumen.

Tafel 74. *(Auge.)*

Horizontaler Durchschnitt des menschlichen Augapfels. Vergr. 4 : 1.

Das Präparat stammt von einem Hingerichteten.

Die Figur zeigt ein Uebersichtsbild des ganzen Bulbus mit der Eintrittstelle des nervus opticus und der fovea centralis (die Figur ist hier leicht schematisiert).

Technik: Chromsäurelösung 2‰. Haematoxylin-Eosin.

Erklärung der Bezeichnungen:

C = Cornea (Hornhaut).
co = conjunctiva.
coa = camera oculi anterior (vordere Augenkammer).
cop = camera oculi posterior (hintere Augenkammer)
fc = fovea centralis der Retina.
I = Iris.
imr = Insertion eines Musculus rectus.
L = Linse.
mc = musculus ciliaris im corpus ciliare.
no = nervus opticus.
os = ora serrata.
p = Papilla nervi optici.
Sc = Sklera.
Zc = Zonula ciliaris.

Die Ausführungsgänge besitzen ein kubisches, stellenweise plattes Epithel.

Die *Blutgefässe* bilden Kapillarnetze um die Drüsenschläuche. Lymphgefässe sind reichlich vorhanden; ihre Lymphe fliesst nach den Drüsen der Achselhöhle ab. Das Verhalten der Nerven der Milchdrüse ist unbekannt.

XI. Die Sinnesorgane.

Das Sehorgan.

Das *Sehorgan* (besser der Sehapparat) zerfällt in den Augapfel, bulbus oculi, und seine Hilfsapparate. Letztere sind 1. die Augenlider und die Conjunctiva, 2. der Thränenapparat, 3. die Bewegungsvorrichtungen des Auges (Muskeln, Sehnen, Fascien).

Der Bulbus stellt eine ziemlich regelmässig gestaltete, hohle dünnwandige Kugel dar, deren Inhalt grösstenteils ein flüssiger oder fast flüssiger ist. Am vorderen Ende der Kugel sitzt derselben eine Calotte kleineren Radius auf.

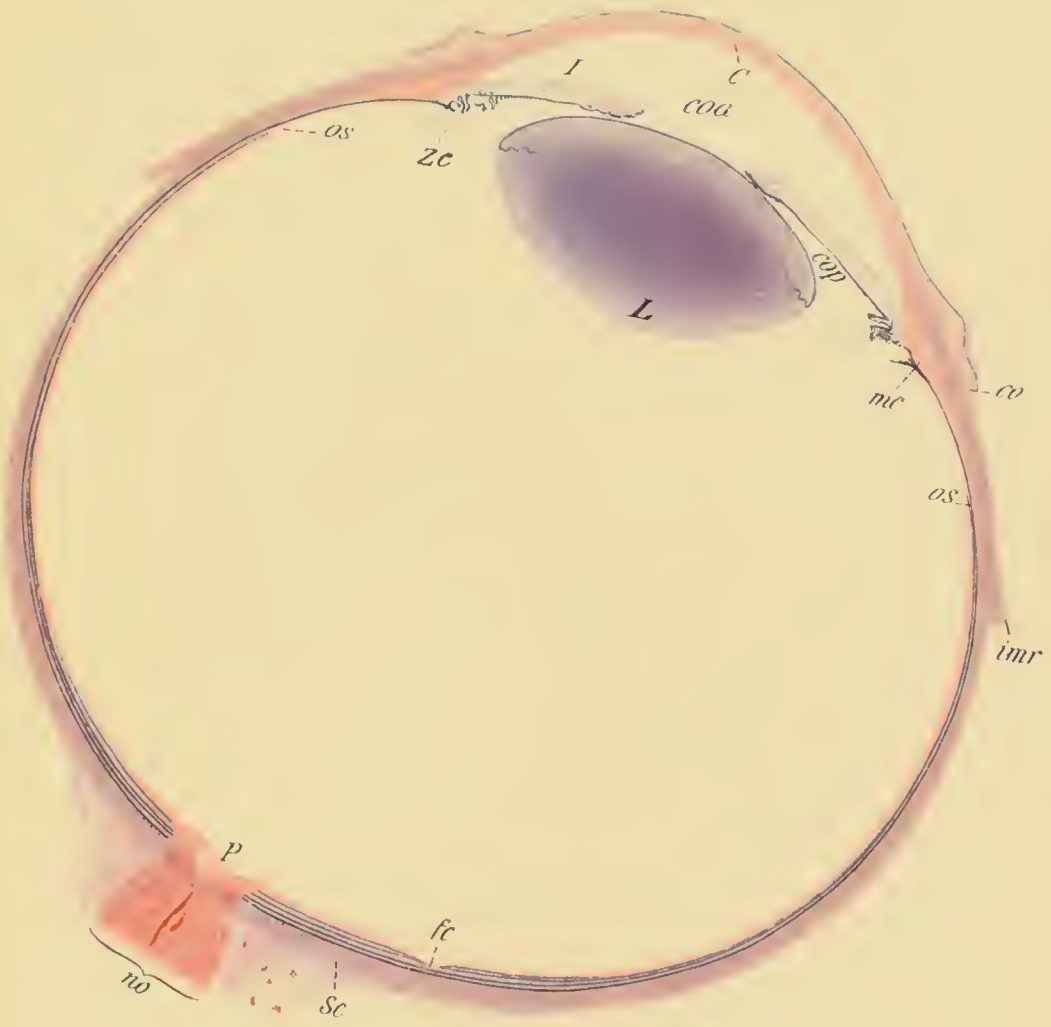

Lith. Anst F. Reichhold, München.

Die Wandung der Kugel bilden die drei Augenhäute, tunica externa s. Sclera (Sclerotica), tunica media s. Chorioidea (Uvea), tunica interna s. Retina. Die vordere Calotte wird nur von *einer* Haut, der tunica externa (Cornea) begrenzt.

Der Hohlraum des Augapfels wird durch eine im Zentrum durchlöcherte Scheidewand der mittleren Augenhaut, die Iris, in einen grossen hinteren und kleineren vorderen geteilt. Das Loch der Iris, die Pupille, verschliesst ein im hinteren Hohlraum des Auges gelegener biconvexer Körper, die Linse.

Der Raum hinter der Linse wird grösstenteils vom Glaskörper erfüllt (bis auf die sog. hintere Augenkammer), dessen oberflächliche Lage an seiner Vorderfläche sich zur zonula ciliaris verdickt. Der Raum zwischen Iris und Hornhaut heisst vordere Augenkammer. An die hintere Fläche des Bulbus tritt, der nasalen Seite näher als der temporalen, der nervus opticus.

Die tunica externa bulbi.

Der vordere durchsichtige Abschnitt der äusseren Augenhaut, die *Hornhaut* oder *Cornea,* besteht der Hauptmasse nach aus geformtem Bindegewebe von sehr regelmässiger lamellärer Anordnung der Bündel. Auf der Vorderfläche der bindegewebigen Hornhaut sitzt das Epithel derselben.

Man unterscheidet gewöhnlich rein descriptiv an der Hornhaut fünf Schichten von vorn nach hinten gerechnet: 1. das Epithel, 2. die vordere Basalmembran (Bowman'sche Haut, lamina elastica anterior), 3. die substantia propria corneae, 4. die hintere Basalmembran lamina elastica posterior (Descemet'sche Haut), 5. das Endothel der vorderen Augenkammer.

Das *Epithel* der Hornhaut geht am Hornhautrand unmittelbar in das Epithel der Conjunctiva über. Es ist wie dieses ein geschichtetes Plattenepithel, hat aber keine Papillen und nur wenige Lagen der platten Zellen.

Die *membranae elasticae* (anterior und posterior) sind kernlose besonders differenzierte Lamellen der substantia propria.

Die *substantia propria* corneae ist rein bindegewebig und besteht aus sehr deutlichen und sehr regelmässig parallel angeordneten Lamellen, zwischen denen die *Hornhautzellen* gelegen sind. Die Lamellen selbst bestehen aus fest verkitteten Bündeln.

Tafel 75. *(Auge.)*

Figur 1. Teil eines Durchschnitts der Hornhaut des Menschen. Vergr. 90 : 1.

Das Präparat stammt von einem Hingerichteten.

Die Figur zeigt die Schichtung der Hornhaut.

Technik: Chromsäurelösung 2‰. Haematoxylin-Eosin.

Erklärung der Bezeichnungen:

en = Endothel.
ep = Epithel.
lea = lamina elastica anterior (Bowman).
lep = lamina elastica posterior (Descemet).
sp = stratum proprium.

Figur 2. Teil eines senkrechten Durchschnitts der drei Augenhäute des Menschen. Vergr. 80 : 1.

Das Präparat stammt von einem Hingerichteten.

Die Figur giebt ein Uebersichtsbild vom Bau der drei tunicae bulbi.

Technik: Zenker'sche Lösung. Haematoxylin-Eosin.

Erklärung der Bezeichnungen:

Ch = Chorioidea.
chc = Choriocapillaris.
ES = episklerales Gewebe.
R = Retina.
Sk = Sklera.

Die *Hornhautzellen* sind grosse gut entwickelte regelmässig gebaute Bindegewebszellen von breiter aber stark (von vorn nach hinten in der Hornhaut) abgeplatteter Form. Vom platten Zelleib gehen zahlreiche sich weiter teilende Ausläufer aus, welche mit benachbarten Zellen anastomosieren (siehe Tafel 4, Fig. 4).

Das *Hornhautendothel* besteht aus sehr regelmässig gestalteten platten polygonalen Bindegewebszellen, welche nicht bloss die Hinterfläche der Hornhaut überziehen, sondern die ganze vordere Augenkammer auskleiden.

Der grössere hintere Abschnitt der tunica externa bulbi, die *Sklera* oder *Sklerotica* zeigt im wesentlichen denselben Bau, wie die substantia propria corneae, nur findet eine mannigfache Durchflechtung der Bindegewebs-

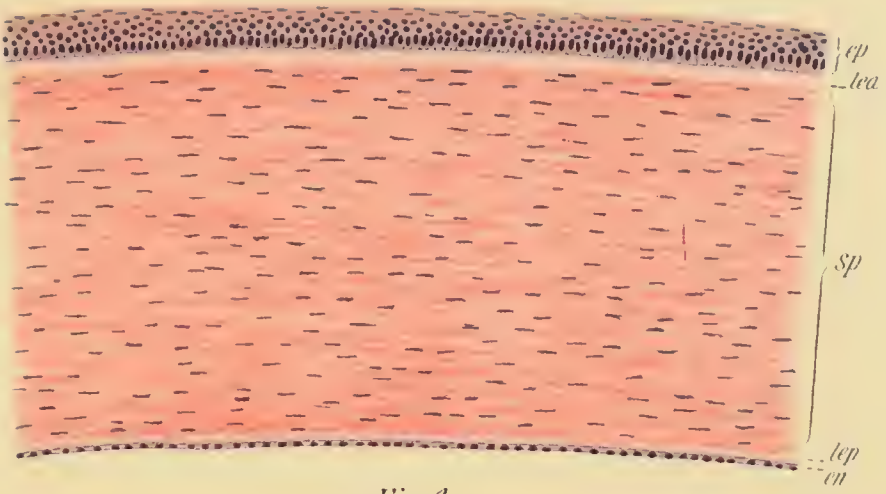

Fig. 1.

Fig. 2.

bündel[1]) statt, ausserdem treten in den Bindegewebszügen feine elastische Fasern auf, namentlich im hinteren Abschnitt der Sklera. Die Zellen der Sklera sind weit weniger regelmässig angeordnet und viel spärlicher als die der Cornea. Der Uebergang der stratum proprium corneae in die Sklera geschieht ziemlich unvermittelt.

Die tunica externa bulbi ist *blutgefässarm,* die Cornea entbehrt sogar der Blutgefässe[2]). In der Gegend des Uebergangs der Sklera in die Cornea und nahe der vorderen Augenkammer findet sich eine dem Hornhautrande parallel laufende ringförmige Vene der *sinus venosus sclerae* (Schlemm'scher Kanal). Auch Lymphgefässe fehlen der tunica externa, sowie dem ganzen Bulbus. Dagegen finden sich namentlich in der Cornea sehr deutliche pericelluläre Lymphräume, welche, entsprechend den Ausläufern der Zellen, miteinander zusammenhängen.

Die Sklera ist arm, die Hornhaut sehr reich an *Nerven.* Letztere liegen nicht nur in der substantia propria, namentlich dicht unter der vorderen Basalmembran (subepithelialer Plexus), sondern dringen auch in das Epithel vor, wo sie intraepitheliale Plexus bilden und mit freien Endigungen zwischen den Epithelzellen aufhören (siehe Fig. 38).

Die tunica media (Uvea) bulbi.

Zwischen äusserer (Sklera) und mittlerer (Chorioidea) Augenhaut findet sich lockeres pigmentiertes Bindegewebe, *lamina suprachorioidea,* s. *fusca,* genannt. Sie enthält die stärkeren Nerven und Gefässstämme für die Chorioidea.

Die mittlere Augenhaut, *Uvea,* ist ungemein gefässreich und enthält überhaupt alle wesentlichen Gefässe des Auges. Sie zerfällt in *Chorioidea, corpus ciliare* und *Iris.*

---

[1]) Dadurch wird die Sklera undurchsichtig und weiss.

[2]) Die Cornea ist die einzige aus fasrigem Bindegewebe bestehende Bildung, welche gefässlos ist.

Die *Chorioidea* lässt zwei durch das Verhalten der Gefässe charakterisierte Lagen erkennen, eine äussere, welche im wesentlichen zur Ernährung der angrenzenden Retina[1]) dient, und von dichtstehenden Kapillaren gebildet wird, *membrana choriocapillaris,* und eine innere, die Hauptschicht mit den grösseren Gefässstämmen, (Arterien und Venen), das *stratum vasculare seu proprium.*

Die Chorioidea besteht aus pigmentiertem Bindegewebe, welches Träger der Gefässe ist und elastische Fasern enthält. An der Grenze gegen die tunica interna liegt eine elastische Membran, *membrana basalis* (Bruch'sche Membran).

In der vorderen Bulbushälfte bildet die Uvea zwei besondere Bildungen, 1. das corpus *ciliare,* 2. die *Iris.* Ersteres besteht aus zwei Hauptteilen: einem ringförmigen Muskel, welcher der angrenzenden Sklera dicht anliegt, dem *Accomodationsmuskel (m. ciliaris)* und den *processus ciliares,* 70—80 meridional gestellten faltenförmigen Erhebungen, welche gegen den Glaskörperraum hin vorspringen. Im hinteren Abschnitt sind sie niedrig, werden nach vorn gegen den Rand der Linse hin allmählich höher. Sie sind sehr reich an Blutgefässen und dienen der Regulation des intraocularen Druckes.

Der *Ciliarmuskel* besteht aus einer äusseren meridionalen und einer inneren von radiären und zirkulären (ohne Grenze ineinander übergehenden) Bündeln gebildeten Masse glatter Muskulatur. Die meridionalen Fasern sind die längsten *(Tensor chorioideae),* sie entspringen an der Innenfläche der Sklera in der Gegend des sinus venosus und reicht bis nach hinten über die Gegend des Ursprungs der Ciliarfortsätze hinaus.

Die *Iris* ist eine ziemlich dünne Membran mit einem kreisrunden Loch (Pupille) in der Mitte. Sie entspringt am vorderen Umfang des corpus ciliare und reicht bis zum Pupillarrand, wo sie — meist leicht verdickt — endet.

---

[1]) Die in der Retina selbst gelegenen Gefässe ernähren nur die inneren Schichten der Haut (s. u. p. 233).

Man unterscheidet an der Iris gewöhnlich drei, beziehungsweise vier Lagen: 1. das Endothel der vorderen Augenkammer, welches die an die vordere Augenkammer grenzende Fläche der Iris überzieht, 2. das stratum proprium Iridis, 3. die hintere elastische Grenzlamelle (Bruch'sche Membran), 4. die Pigmentschicht der Iris (letztere gehört eigentlich zur tunica interna bulbi).

Das *Endothel* an der Vorderfläche der Iris verhält sich ebenso wie das Endothel der Cornea.

Das *stratum proprium* iridis zerfällt in zwei ohne scharfe Grenze ineinander übergehende Abteilungen, in die aus dichteren Lagen lockeren Bindegewebes gebildete *retikuläre* (oder vordere Grenz-) Schicht und die hintere *Gefäss-* und *Muskelschicht.* Letztere besteht aus pigmentiertem Bindegewebe (welches bei dunkler Iris stark, bei blonden Augen wenig pigmentierte Zellen führt), glatter Muskulatur und zahlreichen Gefässen.

Die Muskeln der Iris sind der den Pupillarrand ringförmig umgebende *Sphincter iridis s. pupillae* und der aus radiären Bündeln bestehende, der hinteren Basal-Haut dicht anliegende *Dilatator pupillae.* Beide Muskeln hängen in der Gegend des Pupillarrandes zusammen.

Die *lamina basalis* entspricht genau der gleichen Lamelle der Chorioidea.

Ueber die Pigmentschicht der Iris siehe unter Retina.

Die Gefässe für die *Chorioidea* sind im wesentlichen die art. *ciliares posteriores breves,* während die *ciliares posteriores longae* und die *ciliares anteriores* corpus ciliare und Iris versorgen. Während die Chorioidealgefässe in der lamina choriocapillaris ein sehr engmaschiges Kapillarnetz bilden, das keine besondere Gestaltung zeigt, bilden die Gefässe des vorderen Teils der Uvea an der Basis der Iris einen Gefässring, den *circulus iridis major,* von wo aus die Gefässe des Ciliarkörpers und die im wesentlichen radiären Gefässe (Kapillaren) der Iris ausgehen, die den Pupillarrand kreisförmig umgeben (circulus iridis minor).

Die Venen der Uvea sind, abgesehen vom sinus venosus, vier grosse, in der Gegend des Aequators des Bulbus gelegene Venen, die *venae vorticosae.* (Näheres siehe in den Lehrbüchern der Anatomie.)

Die *Nerven* der Chorioidea sind im wesentlichen Gefässnerven, die der Iris und des corpus ciliare auch Muskelnerven vom Sympathicus und Oculomotorius.

Tafel 76. *(Auge.)*

Figur 1. Teil eines Horizontalschnittes des menschlichen Bulbus; **Gegend des corpus ciliare.** Vergr. 15 : 1.

Das Präparat stammt von einem Hingerichteten.

Die Figur zeigt den Durchschnitt der ganzen Iris, des corpus ciliare (Ciliarfortsätze sind zum Teil der Fläche nach getroffen), der Uebergangsstelle von Sklera und Cornea, der Conjunctiva bulbi, eines Teils der Linse und der Zonulafasern.

Technik: Chromsäure 2 °/₀₀. Haematoxylin-Eosin.

Erklärung der Bezeichnungen:

C = Cornea.
Ch = Chorioidea.
Co = Conjunctiva bulbi.
coa = camera sculi anterior.
cop = camera oculi posterior.
cl = capsula lentis.
Ir = Iris.
L = Linse.
le = Linsenepithel.
Mc = Musculus ciliaris.
Pc = Processus ciliaris.
Pcr = pars ciliaris retinae.
Sc = Sklera.
Spp = M. Sphincter pupillae.
stp = stratum pigmentosum Iridis.
svsc = sinus venosus sclerae (Schlemm).
Z = zonula ciliaris.

Figur 2. Teil eines horizontalen Durchschnittes der **Linse** in der Gegend des **Aequators.** Vergr. 220 : 1.

Das Präparat stammt von einem Hingerichteten.

Die Figur zeigt die epithele Fasergrenze der Linse, den Uebergang des kubischen Linsenepithels der vorderen Fläche am Aequator in die verlängerten Linsenfasern.

Technik wie Figur 1.

Erklärung der Bezeichnungen:

cl = capsula lentis.
ep = Linsenepithel.
lf = Linsenfasern.

Die tunica interna bulbi (Retina).

Die tunica interna besteht aus zwei Hauptschichten, dem *Pigmentepithel* und der eigentlichen *Retina.* Sie stellen die sich innig berührenden beiden Blätter der sekundären Augenblase (Augenbecher) dar.

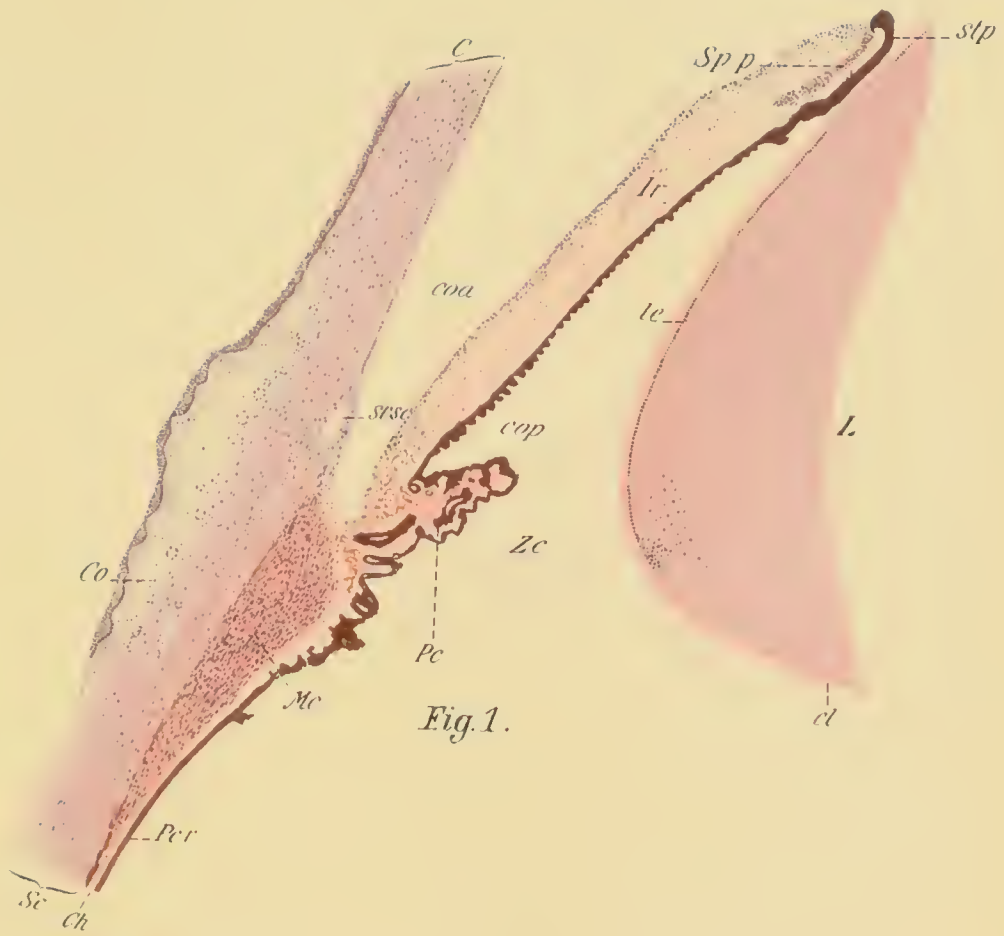

Fig. 1.

Fig. 2.

Lith. Anst. F. Reichhold. München.

Das *Pigmentepithel*, das äussere Blatt des Augenbechers, besteht aus sehr regelmässig sechseckigen Zellen von plattkubischer Gestalt, welche gegen die Chorioidea hin aus einer äusseren, wenig pigmentierten, den Kern enthaltenden Hälfte bestehen, und aus einer inneren an die Retina grenzenden stark pigmentierten (siehe Tafel 3, Fig. 4).

Die *Retina* zerfällt in zwei Hauptabschnitte, in die pars *optica* und die pars *caeca*. Letztere zerfällt wieder in die pars *ciliaris* und pars *iridica* retinae, zwei nicht scharf getrennte Abschnitte. Pars optica und pars caeca retinae werden durch eine scharfe, meist leicht gewellt verlaufende, schon makroskopisch sichtbare Grenzlinie, die *ora serrata,* getrennt.

Der Bau der *pars optica* retinae ist im wesentlichen folgender[1]): Sie besteht aus drei ihrem Bau und ihrer Funktion nach verschiedenen Elementen, den *Stützelementen*, dem *nervösen Bestandteil* der *Gehirnschicht,* und der *Neuroepithelschicht.* Insbesondere die Stützelemente sind innig mit denen der beiden anderen Bestandteile gemengt und nur durch besondere Methoden von ihnen zu unterscheiden. Auch die Elemente der Gehirnschicht und teilweise die der Neuroepithelschicht erscheinen erst nach Anwendung besonderer Methoden.

Bei Betrachtung der Retina mit den gewöhnlichen Untersuchungsmitteln erscheint dieselbe aus einer Anzahl von Schichten[2]) zusammengesetzt, welche, von innen nach aussen gezählt, folgende sind: 1. membrana limitans interna, 2. Opticusfaserschicht, 3. Ganglienzellschicht, 4. innere retikuläre oder plexiforme Schicht, 5. innere Körnerschicht, 6. äussere retikuläre oder plexiforme Schicht, 7. äussere Körnerschicht, 8. membrana limitans externa, 9. Stäbchen und Zapfen.

---

[1]) Der feinere Bau der Retina ist ein so komplizierter und in einzelnen Teilen durchaus noch nicht definitiv geklärter, so dass wir uns hier auf die hauptsächlichsten Angaben und das im wesentlichen Klargestellte beschränken.

[2]) Wir behalten die alte Schichteneinteilung bei, weil dieselbe in der Regel noch gebräuchlich und zur Zeit trotz ihrer Unvollkommenheit nicht entbehrt werden kann, wenigstens nicht solange nicht neue Namen durchgängig eingeführt sind.

Von diesen Schichten gehören die *membranae limitantes* lediglich der Stützsubstanz an, die *Opticusfaserschicht,* die *Ganglienzellschicht,* die *innere Körnerschicht* und die innere und teilweise die äussere *plexiforme* Schichten sind der Gehirnschicht zuzurechnen, während die *äussere Körnerschicht* mit einem Teil der äusseren *plexiformen* Schicht und den Stäbchen und Zapfen das Neuroepithel darstellen.

Das Stützgerüst der Retina wird von den *Müllerschen Radialfasern* gebildet.[1]) Dieselben beginnen an der inneren Oberfläche der Netzhaut mit kegelartigen Verbreiterungen, den *Fussplatten,* welche durch ihr Zusammentreten die limitans interna bilden. Sie besitzen in der inneren Körnerschicht einen Kern, geben in beide plexiformen Schichten Seitenzweige ab und weisen im Bereich der Körnerschichten Eindrücke auf, die von den Elementen dieser Schichten herrühren. Schliesslich bilden die Radialfasern die limitans externa, eine membranartige Bildung mit Löchern für die Stäbchen und Zapfen, und feine, zwischen Stäbchen und Zapfen hineinragende Fortsätze, *Faserkörbe* genannt.

Die *Nervenfaserschicht* wird von den marklosen Fasern des n. opticus gebildet.

Die *Ganglienzellschicht* enthält grosse multipolare Ganglienzellen. Ihre Neuriten laufen in die Opticusfaserschicht und gehen unmittelbar in Opticusfasern über, ihre Dendriten breiten sich in der äusseren plexiformen Schicht aus.

Die *innere plexiforme* (besser als reticuläre) Schicht enthält die Dendritenverästelung der Ganglienzellen, sowie Neuriten und Dendriten anderer Ganglienzellen (der inneren Körnerschicht).

Die *innere Körnerschicht* (besser innere Ganglienzellschicht) setzt sich aus sehr verschiedenartigen Elementen zusammen: 1. den Kernen der Radialfasern, 2. die Hauptmasse der inneren »Körner« darstellend, kleinen *bipolaren*

---

[1]) Ausser den Radialfasern kommen in der Retina und zwar nur in der Opticusfaserschicht auch Gliazellen vor (Astrocyten).

Ganglienzellen, deren zentraler Neurit in die innere plexiforme Schicht dringt und sich dort verästelt, während der peripherische in der äusseren plexiformen Schicht das gleiche Verhalten zeigt (er soll sogar bis zwischen die Zellen der äusseren Körnerschicht vordringen); 3. Zwei Gruppen von Zellen, über deren Verhalten die Ansichten zum Teil noch auseinandergehen.

Die der ersteren führten den (schlechten) Namen *Spongioblasten* oder *Amakrinen* (auch ihrer Lage an der Grenze der inneren plexiformen [reticulären] Schicht wegen *parareticuläre* Zellen genannt); es sind Ganglienzellen des *Golgi*'schen Typs mit reicher Verästelung ihres Neuriten in der inneren plexiformen Schicht. Die der zweiten sind die sog. *Horizontalzellen;* sie liegen meist an der Grenze der äusseren plexiformen Schicht und senden einen horizontal verlaufenden Neuriten aus. Zusammen mit den Amakrinen sollen sie einen inneren Reflexbogen in der Retina bilden.

Die *äussere plexiforme* Lage besteht wiederum aus einem dichten Flechtwerk von Zellfortsätzen.

Die *äussere Körnerschicht* enthält zweierlei Arten von Zellen: Die Hauptmasse bilden die *Stäbchensehzellen,* die zweite Form, die *Zapfensehzellen,* liegen mit ihren Kernen meist hart an der limitans externa. Zu diesen Zellen gehören auch die *Stäbchen* und *Zapfen,* welche wahrscheinlich als cuticuläre Bildungen der Zellen aufzufassen sind.

Die *Stäbchensehzellen* bestehen aus einem nach aussen von der (durchlöcherten) limitans externa gelegenen Teil, den *Stäbchen,* und einem innerhalb der limitans gelegenen, der sog. *Stäbchenfaser.* Die Stäbchenfasern sind dünne lange Zellen, welche nur an der Stelle des Kerns eine Anschwellung *(Stäbchenkorn)* zeigen. Das innere (zentrale) Ende der Faser endet verdickt in der plexiformen Schicht.

Das *Stäbchen* besteht aus einem etwas breiter-stabförmigen, körnigen Innenglied und genau cylindrischen, etwas schmäleren homogenen Innenglied.[1])

---

[1]) Das Innenglied der Stäbchen und ebenso das der Zapfen ist an seinem äusseren Ende feinstreifig (sog. Fadenapparat); die Aussenglieder zeigen mitunter Querstreifung.

Aehnlich der Stäbchensehzelle besteht die *Zapfensehzelle* aus Zapfenfaser[1]) und Zapfen. Die *Zapfenfasern* haben ihr Korn mit dem Kern dicht an der limitans externa, die eigentliche Faser liegt also nach innen vom Korn und läuft durch die äussere Körnerschicht in die äussere plexiforme Schicht, wo sie in kegelförmiger Verbreiterung, dem *Zapfenfuss,* endet.

Die *Zapfen* haben Aussen- und Innenglieder wie die Stäbchen. Erstere sind dick flaschenförmig, letztere kurz, viel kürzer als die Aussenglieder der Stäbchen und schmal-kegelförmig. Der Bau der Zapfen ist sonst der gleiche wie der der Stäbchen.

Nicht alle Zapfen sind gleich gestaltet; in der Peripherie der Retina (nahe der ora serrata) liegen sehr kurze und sehr breite Zapfen, während die Gegend der macula lutea lange und schmale Zapfen besitzt, die Zapfen der fovea centralis sogar so schmal und lang sind, dass sie fast die Form von Stäbchen annehmen *(Fovealzapfen).*

Die Zahl der Stäbchen ist grösser als die der Zapfen. Meist kommt auf vier bis fünf Stäbchen erst ein Zapfen. Nur in der Mitte der macula lutea (und zum Teil auch in der Nähe der ora serrata) ist das Verhalten abweichend (s. u. p. 233).

Der *Zusammenhang der Elemente der Retina* (abgesehen von den Amakrinen und Horizontalzellen) ist der, dass der Lichtreiz durch die Stäbchen- und Zapfenfasern in die äussere plexiforme Schicht übertragen wird. Hier stehen diese in Kontakt mit dem peripherischen Neuriten der inneren Körner. Die inneren Körner wiederum treten mittels ihres zentralen Neuriten in Kontakt mit den Ganglienzellen, deren Neuriten direkt zu Opticusfasern werden.

Drei Stellen der Retina sind besonders durch ihren Bau ausgezeichnet: die *ora serrata,* die *fovea centralis* und die Stelle des *Sehnerveneintritts.*

Vor der Gegend der *ora serrata* verdünnt die Retina sich wesentlich. Die Opticusfaserschicht fehlt hier völlig; ebenso finden sich nur noch zerstreute Ganglienzellen. Schliesslich konfluieren auch die plexiformen Schichten und innere und äussere Körnerschicht, um in das kubische Epithel der pars ciliaris retinae über-

[1]) Zapfen- und Stäbchenfasern bilden häufig zwischen der äusseren Körnerschicht und äusseren plexiformen Schicht eine Art besonderer, stellenweise sehr deutlicher Lage, die *Henle*'sche Fasernschicht.

zugehen. Stäbchen und namentlich breite kurze Zapfen reichen bis nahe an den Rand der ora serrata.[1])

Die *fovea centralis* zeigt eine Reihe von Eigentümlichkeiten der Schichtung, welche sich auch in ihre

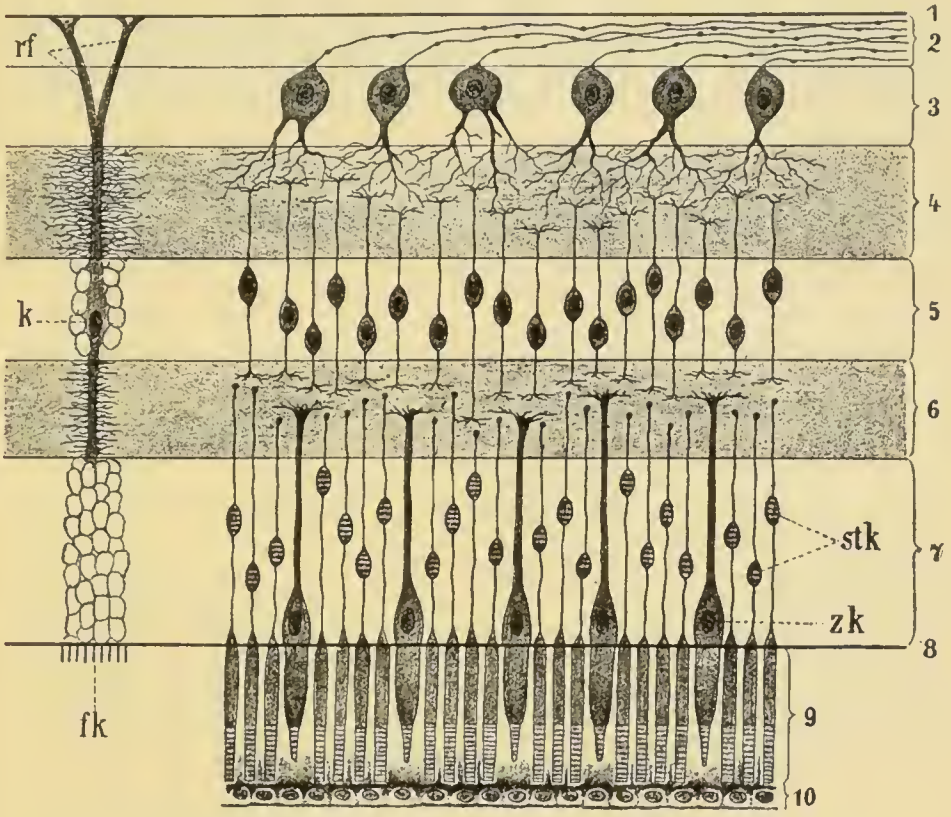

Figur 61. Schema der Elemente der Retina und ihres nervösen Zusammenhanges (ohne Berücksichtigung der Amakrinen und Horizontalzellen): links die Stützelemente, rechts die nervösen Elemente.

Erklärung der Bezeichnungen:

fk = Faserkorb.
k = Kern der Müller'schen Radiärfaser.
rf = Radiärfaserkegel.
stk = Stäbchenkorn.
zk = Zapfenkorn.
1 = membrana limitans interna.
2 = Optionsfaserschicht.
3 = Ganglienzellenschicht.
4 = innere plexiforme Schicht.
5 = innere Körnerschicht.
6 = äussere plexiforme Schicht.
7 = äussere Körnerschicht.
8 = membrana limitans externa.
9 = Stäbchen und Zapfen.
10 = Pigmentepithel.

[1]) Häufig finden sich in wechselnder Zahl und Grösse Hohlräume in der Retina an der ora serrata (sog. Oedem).

Tafel 77. *(Auge.)*

Figur 1. Teil eines senkrechten Durchschnittes der Retina des Menschen in der Nähe der Eintrittsstelle des n. opticus. Vergr. 180 : 1.

Das Präparat stammt von einem Hingerichteten.

Die Figur lässt die typische Schichtung der Retina erkennen. Nervenfaser-, Ganglienzell- und innere Körnerschicht sind relativ stark entwickelt.

Technik: Zenker'sche Lösung. Haematoxylin-Eosin.

Erklärung der Bezeichnungen für Figur 1—3.

1 = membrana limitans interna.
2 = Opticusfaserschicht.
3 = Ganglienzellschicht.
4 = innere plexiforme Schicht.
5 = Innere Körnerschicht.
6 = äussere plexiforme Schicht und Henle'sche Faserschicht.
7 = äussere Körnerschicht.
8 = membrana limitans externa.
9 = Stäbchen und Zapfen.
*9** = Zapfen und Fovealzapfen.
10 = Pigmentepithel
bg = Blutgefässe der Netzhaut.
ch = Chorioidea.
pcr = pars ciliaris retinae.
rf = Radiärfasern.
v = Vacuole.

Figur 2. Durchschnitt durch die fovea centralis der menschlichen Retina. Vergr. 125 : 1.

Das Präparat stammt von einem Hingerichteten.

Die Figur zeigt die Veränderung, welche die Retinaschichten in der Gegend der fovea centralis erleiden.

Technik: Sublimat. Haematoxylin-Eosin.

Figur 3. Meridionaler Durchschnitt durch die ora serrata des Menschen. Vergr. 100 : 1.

Das Präparat stammt von einem Hingerichteten.

Die Figur zeigt das allmähliche Confluieren aller Retinaschichten, welche hier häufig Vacuolen enthalten, in die einfache Cylinderzellage der pars ciliaris retinae.

Technik: Chromsäure 2‰. Haematoxylin-Eosin.

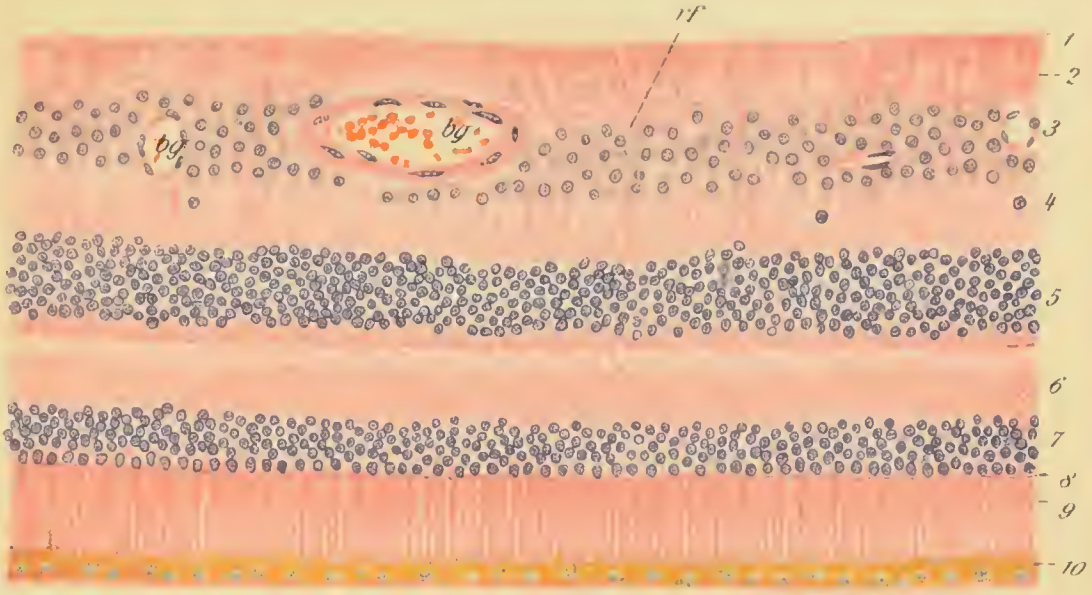

Fig. 1.

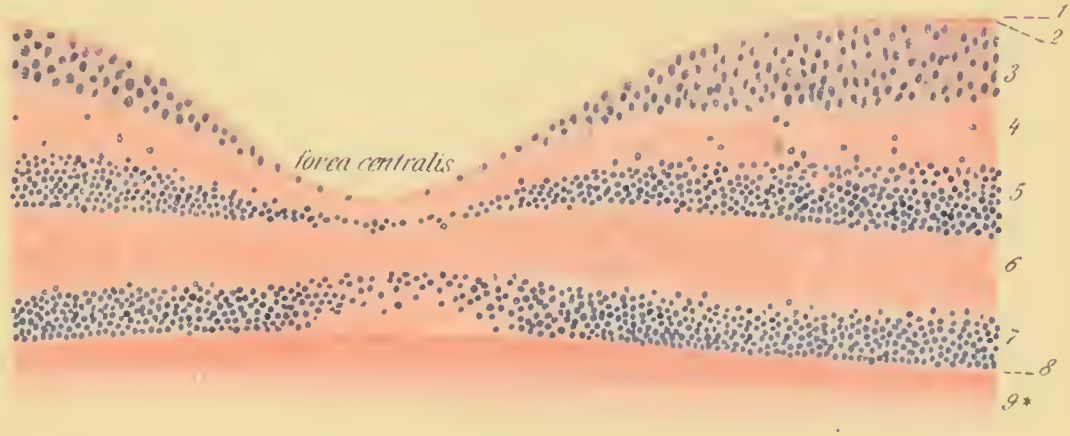

Fig. 2.



Fig. 3.

Lith. Anst F. Reichhold, München.

nächste Umgebung zum Teil fortsetzen, aber noch im Bereich der macula lutea in die gewöhnliche Struktur der Netzhaut übergehen.

Die Ganglienzellschicht verdickt sich im Bereich der fovea centralis und ihrer Umgebung (macula lutea) erheblich, so dass ihre Elemente in mehreren (ca. fünf bis acht) Lagen übereinander liegen, ebenso verbreitert sich die innere Körnerschicht. Die Henle'sche Faserschicht (s. p. 230 Anmkg.) ist überaus deutlich, an Stelle der Stäbchen und Zapfen treten *Zapfen allein,* welche nach dem Grund (fundus) der fovea hin an Länge zu-, an Kaliber abnehmen (vgl. ob. p. 233). Dem entsprechend besteht die äussere Körnerschicht nur aus Zapfensehzellen, deren Kerne natürlich nicht alle der limitans externa anliegen.

Der *fundus foveae* ist ausgezeichnet durch das Fehlen nahezu aller Schichten der Netzhaut bis auf die Fovealzapfen. Alle anderen, namentlich die inneren Schichten, werden hier auf ein Minimum reduziert und nehmen erst an den Böschungen der Grube an Stärke zu, am schnellsten die äussere Körnerschicht.

An der Stelle des Sehnerveneintritts, der papilla n. optici, fehlen alle Retinaschichten bis auf die Opticusfasern.

Die *pars caeca retinae* zeigt im Bereiche der pars iridica und ciliaris insofern Verschiedenheiten als in ersterer beide Blätter (Pigmentepithelblatt und Retinablatt) pigmentiert sind, während letzteres im Bereich der pars ciliaris aus einem kubischen bis niedrig cylindrischen, unpigmentierten einschichtigen Epithel besteht.

Nur die pars optica retinae enthält *Gefässe,* welche von der Arteria centralis retinae ausgehen und in die vena centralis einmünden. Die Gefässe versorgen nur die inneren Schichten der Netzhaut und liegen nur in der Opticusfasernschicht, seltener in der Ganglienzellschicht. Die fovea centralis (sowie die nächste Umgebung der ora serrata) ist gefässfrei [1]).

[1]) Die äusseren Lagen der Retina werden von dem dichten Gefässnetz der Choriocapillaris aus versorgt, dessen Hauptfunktion diese sein dürfte (s. o. p. 224).

Tafel 78. *(Auge, Thränendrüse.)*

Figur 1. Längsschnitt der Eintrittstelle des Sehnerven des menschlichen Auges. Vergr. 18 : 1.

Das Präparat stammt von einem Hingerichteten.

Die Figur zeigt den n. opticus mit seinen Scheiden und Faser-Bündeln, den Durchtritt durch die lamina cribrosa sclerae und die Ausbreitung der Fasern in der oberen Netzhautschicht. (In der Axe ist die vena centralis getroffen.) In der Umgebung der papilla nervi optici sieht man die Durchschnitte der Augenhäute.

Technik: Sublimat-Haematoxylin-Eosin.

Erklärung der Bezeichnungen:

Ch = Chorioidea.
d = Duralscheide des n. opticus.
epn = Physiologische Excavation der Sehnervenpapille.
fno = Bündel des n. opticus.
lc = lamina cribrosa der Sklera.
no = nervus opticus.
p = Pia-Arachnoidalscheide des Sehnerven.
R = Retina.
Sc = Sklera.
vc = vena centralis.

Figur 2. Teil eines Durchschnitts der Thränendrüse des Menschen. Vergr. 120 : 1.

Das Präparat stammt von einem Hingerichteten.

Die Figur zeigt die lockere Anordnung der durch Fettgewebe getrennten Läppchen der Thränendrüse Im Drüsengewebe sind secernierende Tubuli und kleinere Ausführungsgänge sichtbar.

Technik: Sublimat. Haematoxylin-Eosin.

Erklärung der Bezeichnungen:

bdg = an Lymphzellen reiches Bindegewebe.
ds_1 = mittlerer Ausführungsgang.
ds_2 = kleiner Ausführungsgang.
F = Fettgewebe.
s = Sekret.
ts = Tubulus mit Verzweigungen und Ausbuchtungen.

Der Sehnerv.

Der *Sehnerv* besitzt drei Hüllen, welche vollkommen der *Dura mater, Arachnoidea* und *pia mater* des Zentralnervensystems entsprechen. Die *Fasern* des Opticus sind wie die des Zentralnervensystems markhaltig ohne

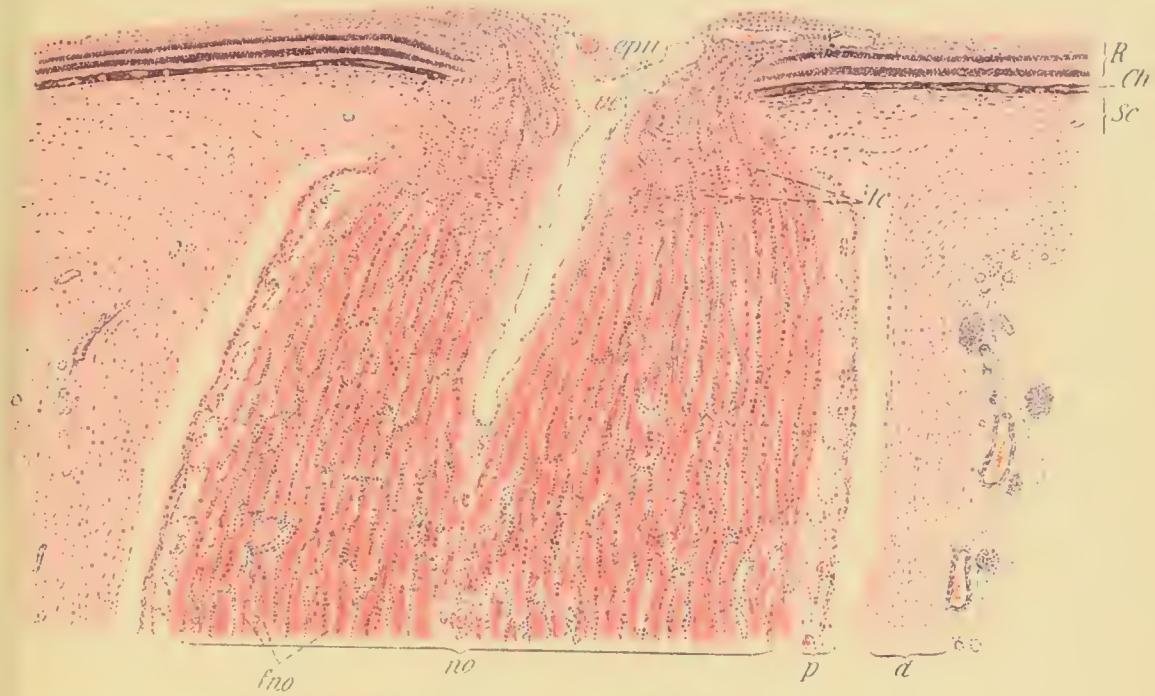

Fig. 1.

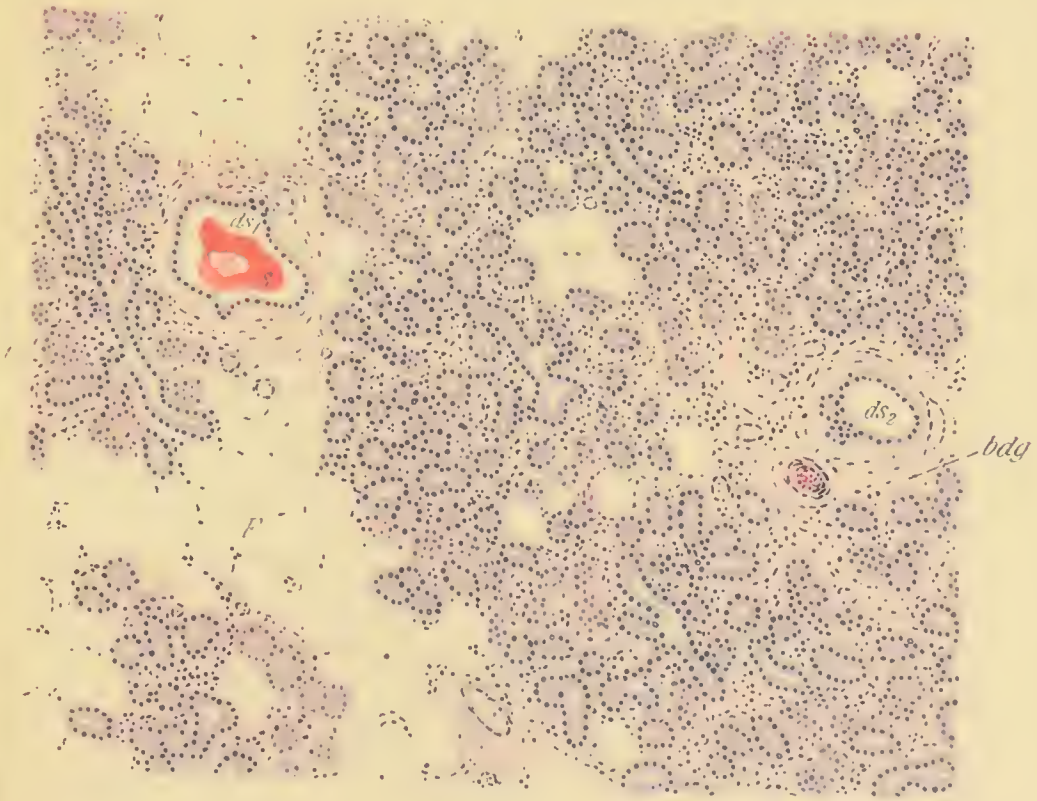

Fig. 2.

Lith. Anst. F. Reichhold München

Tab. 78.

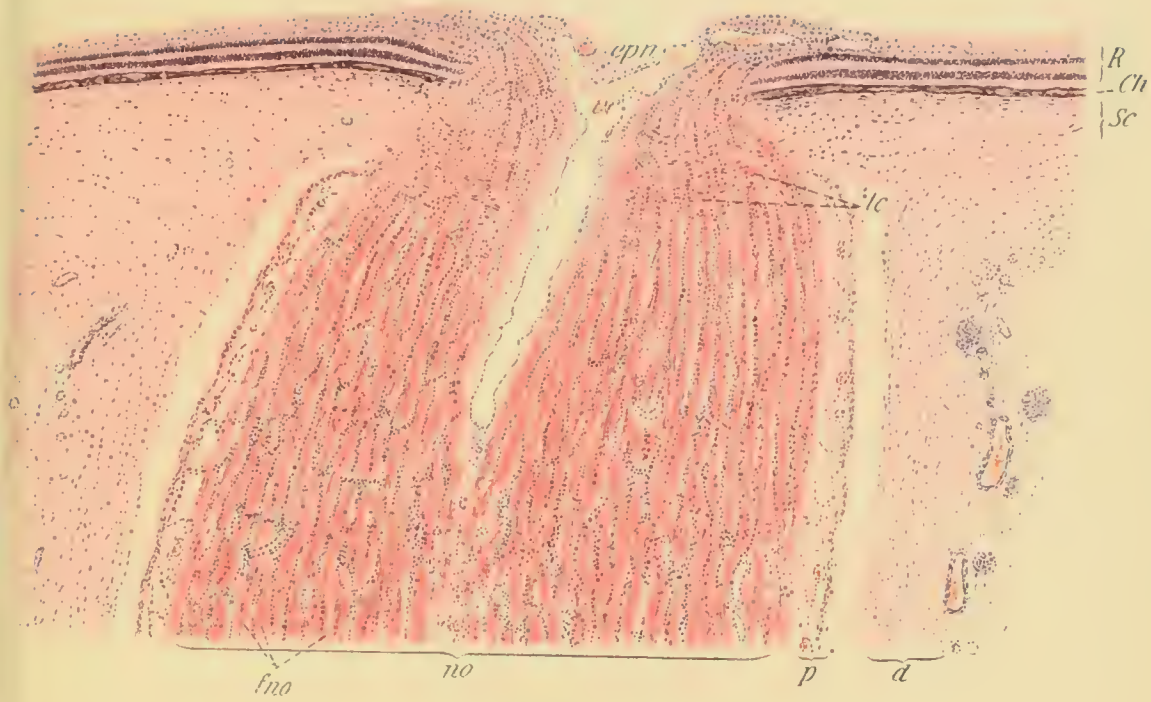

Fig. 1.

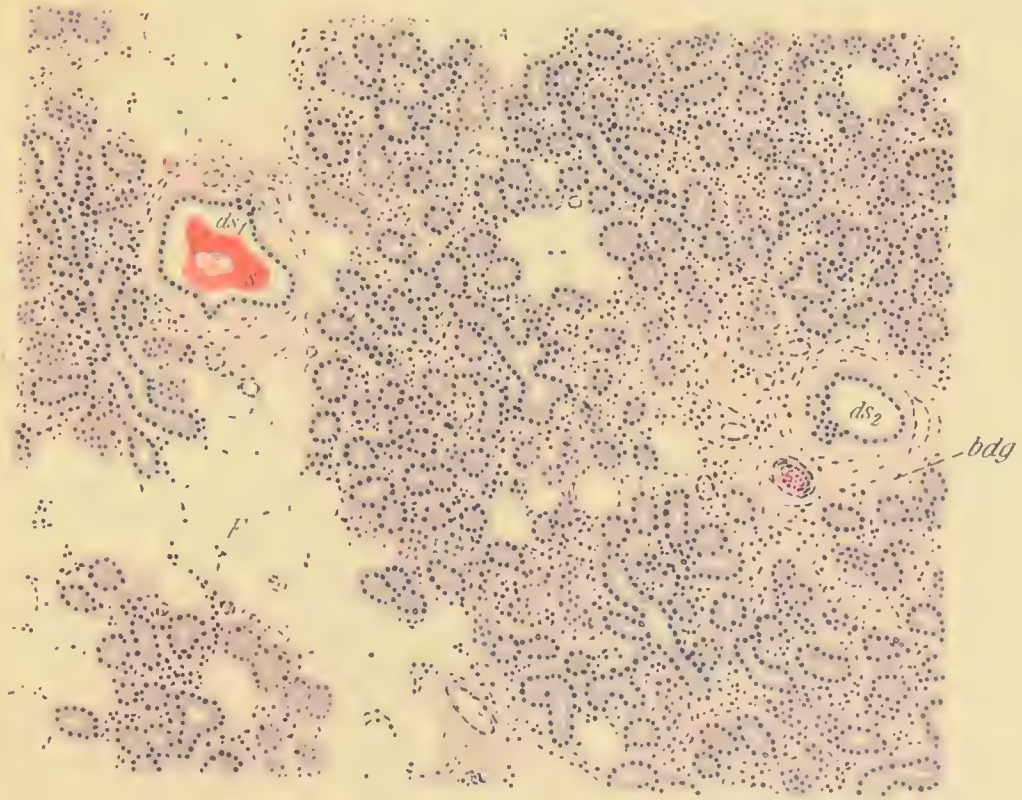

Fig. 2.

Schwann'sche Scheide. Die Pia mater sendet zahlreiche *Septen* in das Innere des Nerven und bildet so einzelne (dünne) *Opticusbündel.* Innerhalb der Bündel bildet nicht wie bei peripherischen Nerven ein Endoneurium das Gerüst, sondern *Neuroglia* (Astrocyten). Aehnlich wie das Zentralnervensystem besitzt auch der Opticus einen peripheren *Neurogliamantel.* Im Inneren des Sehnerven liegen die vasa (arteria und vena) centralia retinae.

Die Fasern der Opticusbündel werden beim Durchtritt durch die Sklera marklos. Letztere ist an der Eintrittsstelle des n. opticus fein durchlöchert (lamina cribrosa); die Chorioidea fehlt hier völlig. Die marklos gewordenen Opticusfasern breiten sich unter Bildung einer flachen in der Mitte leicht ausgehöhlten Erhebung der *papilla nervi optici* (mit der im Zentrum gelegenen sog. *physiologischen Excavation)* auf der Netzhaut aus.

Der Glaskörper und die zonula ciliaris.

Glaskörper und zonula ciliaris gehören genetisch zusammen. Nach neueren Untersuchungen sind beide Ausscheidungsprodukte, beziehungsweise Fortsätze der Epithelzellen der pars ciliaris, beziehungsweise optica retinae.

Der *Glaskörper* ist ein sehr wasserreiches Gewebe, welches einzelne fasrige Bildungen und Leucocyten enthält (Bindegewebszellen sollen im Glaskörper nicht vorkommen). Die *zonula ciliaris* besteht aus *strukturlosen Fasern,* die von den Epithelzellen der pars ciliaris retinae in den Thälern zwischen den Ciliarfortsätzen entspringen und gegen die Linse ziehen. Die Zonulafasern bilden mehrere, nicht scharf begrenzte Lagen und sie durchkreuzen sich vor ihrem Ansatz in der Gegend des Linsenäquators mannigfach.

Die Linse.

Die *Linse* ist ein epitheliales Organ, welches von der Epidermis der äusseren Haut ihren Ursprung nimmt. Sie besteht aus einer homogenen *Kapsel, capsula lentis*[1]), welche das ganze Organ gleichmässig umgiebt und auf

[1]) Die Kapsel ist hinten dünner als vorn.

ihrer Innenseite im Bereiche der Vorderfläche der Linse ein einschichtiges kubisches *Epithel,* das Linsenepithel, trägt. Dieses geht in der Gegend des Aequators der Linse allmählich in faserähnliche Zellen über, welche von der Vorderfläche der hinteren Kapsel bis zum Linsenepithel reichen. Die Hauptmasse der Linse wird von diesen *Linsenfasern* gebildet (siehe Tafel 76, Fig. 2).

Die Linsenfasern sind lange faserartige sechsseitige (häufig abgeplattete) Prismen, die meist einen länglichen Kern haben; nur die sog. Zentralfasern und Uebergangsfasern der menschlichen Linse sind kernlos. Die Hauptmasse der Fasern sind zu radiären Lamellen angeordnet (Radiärfasern). Die Zahl dieser Lamellen beträgt etwa 2000.

Weder der Glaskörper[1]) noch die Linse enthalten Gefässe oder Nerven.

Die Hilfsvorrichtungen des Bulbus.

Die Augenlider.

Die *Augenlider* sind Faltenbildungen der äusseren Haut, welche auf der vorderen Seite den gewöhnlichen Charakter der äusseren Haut zeigen, auf der hinteren von Conjunctivalschleimhaut überzogen sind.

Man unterscheidet am Augenlied von vorn nach hinten gerechnet folgende Schichten: 1. die äussere Haut mit Lanugohaaren, Haarbalgdrüsen etc., 2. subcutanes Gewebe, 3. den M. orbicularis palpebrarum, 4. lockeres Bindegewebe mit den Hauptgefässen des Lides, 5. den Tarsus mit der Tarsaldrüse, 6. die Conjunctiva palpebrarum.

Die *äussere Haut* des Augenlides zeigt keine Besonderheiten. Sie geht zwischen äusserem und innerem Lidrand allmählich in die Conjunctiva über. Hier finden sich in ein- bis zweifacher Lage angeordnet stärkere Körperhaare, die *Cilien,* welche sich durch einen sehr regelmässigen und relativ häufigen Wechsel von den

[1]) Dagegen enthält der embryonale Glaskörper Gefässe.

übrigen stärkeren Körperhaaren auszeichnen, so dass man oft Kolbenhaaren begegnet.

In der Gegend der Cilien findet man die zwischen oder neben ihnen ausmündende *glandula ciliaris (Moll'sche Drüse),* welche ihrem Baue nach eine Knäueldrüse ist und den grösseren Knäueldrüsen (ähnlich denen der Achselhöhle) zugerechnet werden muss. Ein Teil der Muskelbündel des m. *palpebralis* schiebt sich hier zwischen Cilien und inneren Lidrand ein und wird als M. *tarsalis* (ciliaris Riolani) bezeichnet. Dieser umgreift mit (quergestreiften) Bündeln auch die Mündung der glandula tarsalis in wechselnder Ausdehnung.

Die Hauptmasse des m. *palpebralis* liegt durch lockeres subcutanes Bindegewebe von der äusseren Haut des Lides getrennt.

Zwischen dem Muskel und dem Tarsus liegt lockeres häufig fetthaltiges Bindegewebe, welches die grösseren *Gefässe* und *Nervenstämme* des Lides enthält. In der Nähe der Cilienwurzeln findet sich der *arcus* (arteriosus) *tarseus*.

Der *Tarsus* oder *Lidknorpel* wird von dichtem geformten Bindegewebe gebildet. Er wird seiner ganzen Länge nach durchsetzt von der *glandula tarsalis (Meibom)*, eine Art Talgdrüse, welche im feineren Bau vollkommen mit den Haarbalgdrüsen übereinstimmt. Sie besitzt einen langen mittleren Gang, welcher ringsum von Drüsenalveolen besetzt ist. Der weite, nicht mehr Alveolen tragende Ausführungsgang besitzt geschichtetes Plasterepithel und mündet nahe der inneren Lidkante aus.

Die Hinterfläche des Tarsus wird von der *Conjunctiva palpebrarum* überzogen, welche mit dem Tarsus verwachsen ist. Ihre Schleimhaut ist reich an Lymphzellen, welche in der Gegend des Fornix conjunctivae auch *solitäre Follikel* bilden. Papillen besitzt die Schleimhaut der conjunctiva palpebrarum nicht; das Epithel ist ein geschichtetes Cylinderepithel, erst in der Gegend des fornix conjunctivae treten Papillen auf. An das obere Ende des Tarsus inseriert die mit glatten Muskel-

Tafel 79. *(Augenlid.)*

Senkrechter Durchschnitt des **oberen Augenlides** des Menschen. Vergr. 14 : 1.

Das Präparat stammt von einem Hingerichteten.

Die Figur giebt ein Uebersichtsbild vom Bau des Augenlides und zeigt dessen verschiedene Lagen. Es sind zwei Cilien im Schnitt getroffen, von denen eine im Ausfallen begriffen ist. An der Conjunctivalfläche liegt eine kleine accessorische Thränendrüse.

Technik: Müller'sche Flüssigkeit. Haematoxylin-Eosin.

Erklärung der Bezeichnungen:

at = arcus arteriosus tarseus.
C = Cilien.
dgl = Ausführungsgang der glandula tarsalis.
glc = glandula ciliaris (Moll).
glla = glandula lacrymalis, accessoria.
glt = glandula tarsalis (Meibom).
McR = Musculus ciliaris (Riolani).
Mop = Musculus orbicularis palpebrarum.
Mt = Glatte Muskelfasern des M. tarsalis (und Sehne des Levator palpebrae superioris).
nlc = Lymphknötchen der conjunctiva palpebrae.
T = Tarsus.

---

fasern untermischte Sehne des M. *Levator palpebrae superioris.*

In der Nähe des oberen Endes des Tarsus liegen dicht unter der Conjunctiva häufig kleine *accessorische Thränendrüsen* von gleichem Bau wie die Hauptdrüse.

Die *Conjunctiva bulbi* hat geschichtetes Plasterepithel, die Schleimhaut Papillen. Die Nerven der Conjunctiva enden zum Teil mittels freier Endigungen, zum Teil in Endkolben.

Die Thränendrüse.

Die *Thränendrüse, glandula lacrymalis* ist eine zusammengesetzte tubulöse, wenig scharf begrenzte Drüse, welche in Fettgewebe eingebettet und von diesem häufig durchsetzt erscheint (siehe Tafel 78, Fig. 2).

Die Zellen der deutlich verzweigten Tubuli sind kubisch bis cylindrisch, das Lumen der Kanälchen ist

Tab. 79.

Tab. 79.

meist ziemlich eng; im sekretleeren Zustand sind die Zellen niedriger, im secreterfüllten ist ihre gegen das Lumen gekehrte Fläche hell. Ausserdem kommen wesentlich plattere Zellen vor, die sich von den cylindrischen deutlich unterscheiden. *Schaltstücke* mit niedrigem Epithel vermitteln den Uebergang zu den *Ausführungsgängen*, deren kleinere kubisches, deren grössere zweischichtiges Cylinderepithel haben.

Das Gehörorgan.

Das Gehörorgan besteht aus dem äusseren Ohr, dem Mittelohr und inneren Ohr.

Das *äussere Ohr* bildet die *Ohrmuschel* und der *äussere Gehörgang*. Das Trommelfell trennt äusseres und mittleres Ohr.

Das *äussere Ohr* besitzt ein knorpliges Gerüst aus *elastischem* Knorpel und zeigt sonst den Bau der äusseren Haut.

Der *äussere Gehörgang* besitzt eine teils knorplige (elastischer Knorpel), teils knöcherne Wand, welcher unmittelbar eine dicke Schleimhaut aufsitzt. Letztere ist eigentlich eine Fortsetzung der äusseren Haut und zeigt wie diese geschichtetes Pflasterepithel mit Haarbalgdrüsen und Haaren, ferner besonders grosse *Knäueldrüsen*, die *glandulae ceruminosae*. Dieselben haben sehr grosse Knäuel mit weitem Lumen, hohem Epithel und deutlichen glatten Muskelfasern, wie die Achseldrüsen (s. ob. p. 217). Die Ausführungsgänge sind im Vergleich zu anderen Knäueldrüsen kurz. Die Drüsenepithelien enthalten Pigment- und häufig auch Fettkörnchen.

Das *Mittelohr*, die Paukenhöhle, trägt eine dünne Schleimhaut mit häufig flimmerndem plattem Epithel, das in der *Tuba auditiva* in ein geschichtetes Flimmerepithel übergeht. Drüsen fehlen.

Das *Trommelfell* ist eine bindegewebige Haut, welche auf der tympanalen Seite von der Schleimhaut des Mittelohres, auf der äusseren Seite von der Schleimhaut des äusseren Gehörganges überzogen wird.

Tafel 80. *(Gehörorgan.)*

Figur 1. Teil eines Durchschnitts des äusseren **Gehörgangs** des Menschen. Vergr. 15 : 1.

Das Präparat stammt von einem Hingerichteten.

Die Figur giebt ein Uebersichtsbild vom Bau des knorpligen äusseren Gehörgangs.

Technik: Müller'sche Flüssigkeit. Haematoxylin-Eosin.

Erklärung der Bezeichnungen:

glc = glandula ceruminosa.
glse = glandula sebacea.
kn = Knorpel.

Figur 2. Teil eines Durchschnitts der **Gehörschnecke** eines neugebornen **Kindes.** Vergr. 50 : 1.

Das Präparat stammt von einem totgeborenen Kind.

Die Figur zeigt den Durchschnitt eines Ganges der knöchernen Schnecke und giebt ein Uebersichtsbild des Ductus cochlearis.

Technik: Hermann'sche Lösung. Haematoxylin-Eosin.

Erklärung der Bezeichnungen:

bg = Blutgefässe.
dc = ductus cochlearis.
gsp = ganglion spirale.
Kn = Knochen.
lsp = limbus spiralis.
lspm = lamina spiralis membranacea.
lspo = lamina spiralis ossea.
mv = membrana vestibularis.
n = nervus acusticus.
sct = scala tympani.
scv = scala vestibuli.
vp = vas prominens.

Das innere Ohr (Labyrinth).

Sacculus, Utriculus und die **Bogengänge** zeigen im allgemeinen den gleichen Bau.

Die *häutigen Gänge* werden von einem platten Epithel, einer Basalmembran und einer Bindegewebsschicht gebildet. Lockere Bindegewebszüge *(ligamenta ductuum* und *sacculorum)* verbinden die häutigen Gänge mit der knöchernen Wand derart, dass zwischen den Bindegewebszügen viel Flüssigkeit (Perilymphe) sich findet.

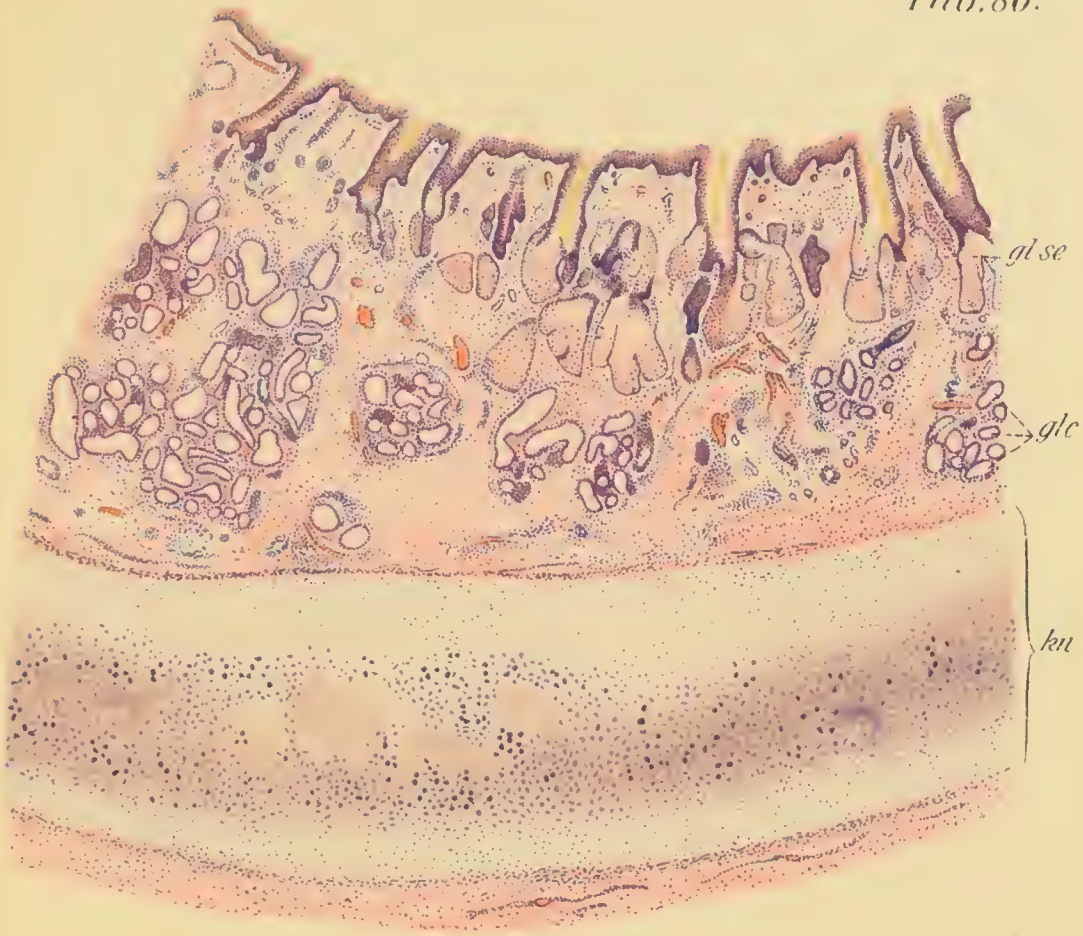

Fig. 1.

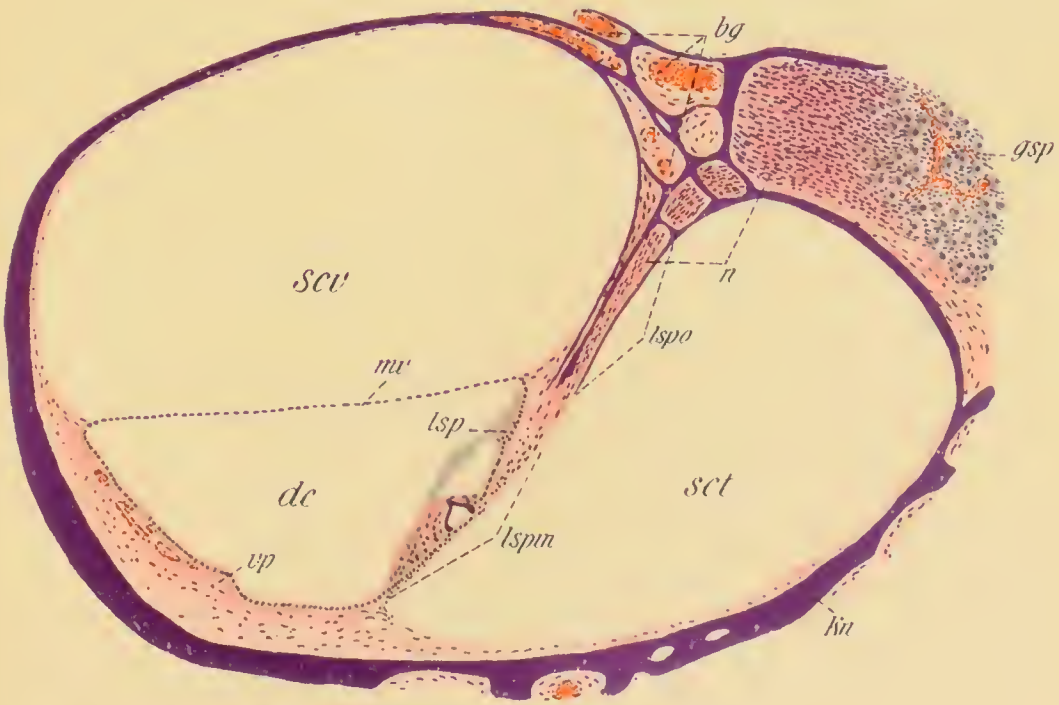

Fig. 2.

Lith. Anst F. Reichhold, München

An den *maculae* und *cristae acusticae* verdickt sich das Epithel. Im Bereiche der an diesen Stellen sich ausbreitenden Endigungen des nervus vestibuli findet sich ein typisches Sinnesepithel, welches zweierlei Zellen zeigt, 1. die Haarzellen, cylindrische, an der Oberfläche gelegene Zellen mit Flimmerbesatz (»Hör«-Haare genannt), 2. die langen, die ganze Dicke des Epithels durchsetzenden Fadenzellen, welche schmal und nur am unteren basalen Ende verbreitert sind.

Die Fadenzellen sind wahrscheinlich Stützzellen. Auf den Hörhaaren liegen Krystalle von kohlensaurem Kalk auf, *Otolithen* genannt.

Die Fasern des n. vestibuli werden an der basalen Fläche des Epithels marklos, treten zwischen die Haarzellen und enden an deren Seitenfläche gleichzeitig an ihrer Basis sich verästelnd.

Die Schnecke.

Die *Schnecke* zeigt einen weit komplizierteren Bau als die Bogengänge. Die *häutige Schnecke,* der *ductus cochlearis,* entspricht den häutigen Bogengängen, die Räume der scala tympani und scala vestibuli stellen den perilymphatischen Raum dar.

Der ductus cochlearis ist ein spiral gewundener im Durchschnitt dreiseitiger Kanal. Die dünne *membrana vestibularis* (Reissner) bildet seine Begrenzung gegen die scala vestibuli; sein Boden besteht aus der *lamina spiralis membranacea* und zum Teil auch *ossea* (Grenze gegen die scala tympani); die laterale Wand liegt dem Periost der äusseren Wand der knöchernen Schnecke an.

Auf der Innenfläche der membrana vestibularis ist das *Epithel* des ductus cochlearis platt, an der lateralen Wand kubisch. Das der membrana spiralis aufsitzende Epithel zeigt eine besondere Ausbildung zu einem sehr komplizierten *Neuroepithel,* dem sog. *Corti'schen Organ (organon spirale).* Die dünne membrana vestibularis inseriert sich auf der Oberfläche der membrana spiralis ossea nahe deren freiem Ende, so dass noch ein Teil der knöchernen Spiralmembran die tympanale Begrenzung

Figur 62. Querschnitt des knöchernen und häutigen Bogenganges eines neugeborenen Kindes. Vergr. 55 : 1.

Die Figur zeigt (oben), excentrisch gelegen, den Durchschnitt des häutigen Bogenganges, welcher durch einige wenige Bindegewebszüge mit der knöchernen Wand verbunden ist.

Erklärung der Bezeichnungen:

bdg = Bindegewebszüge (ligamenta ductus).
bg = Blutgefässe.
ep = Epithel des häutigen Ganges.
kn = knöcherne Wand.
knr = Knorpelreste.
p = Periost.

Figur 63. Durchschnitt einer macula acustica der Katze. Vergr. 120 : 1.

Die Figur zeigt die beträchtliche Verdickung des Epithels im Bereiche der macula acustica und das Hinzutreten des Nerven, dessen Fasern bis an die Basalmembran hin markhaltig sind.

Erklärung der Bezeichnungen:

ep = cylindrisches Epithel, den Uebergang des platten Epithels in das Sinnesepithel bildend.
n = Ast des nervus vestibuli.
nf = einzelne markhaltige Nervenfasern, an das Epithel herantretend.

des ductus cochlearis bildet. An der Ansatzstelle der membrana vestibularis ist das Periost der spiralis ossea zum *Limbus spiralis* verdickt; diese Verdickung besitzt einen frei in den ductus cochlearis hineinragenden Rand, das *labium vestibulare*.

Eine ähnliche Periostverdickung findet sich an der Innenfläche der äusseren Schneckenwand, da wo die membrana spiralis membranacea ansetzt, *ligamentum spirale* genannt. In demselben liegen viele Blutgefässe, die *stria vascularis,* darunter ein gegen den Schneckengang besonders stark vorspringendes Gefäss, das *vas prominens*.

Die *lamina spiralis membranacea* ist eine feinfasrige Membran mit länglichen platten Kernen. Sie geht vom freien Ende der knöchernen Spiralmembran, dem labium tympanicum aus. (Die Bucht des ductus cochlearis, die zwischen labium vestibulare und tympanicum liegt, heisst sulcus spiralis.)

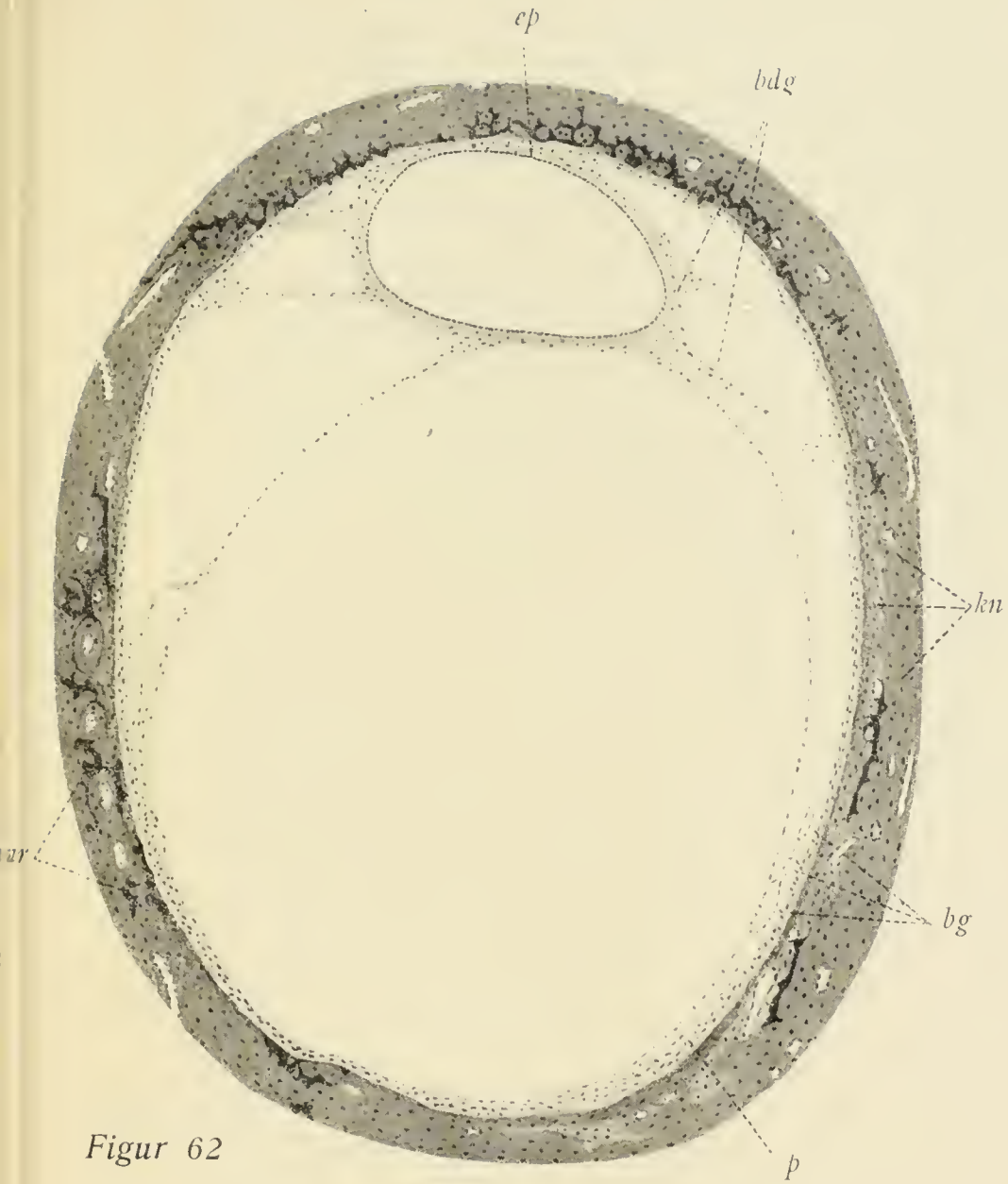

Figur 62

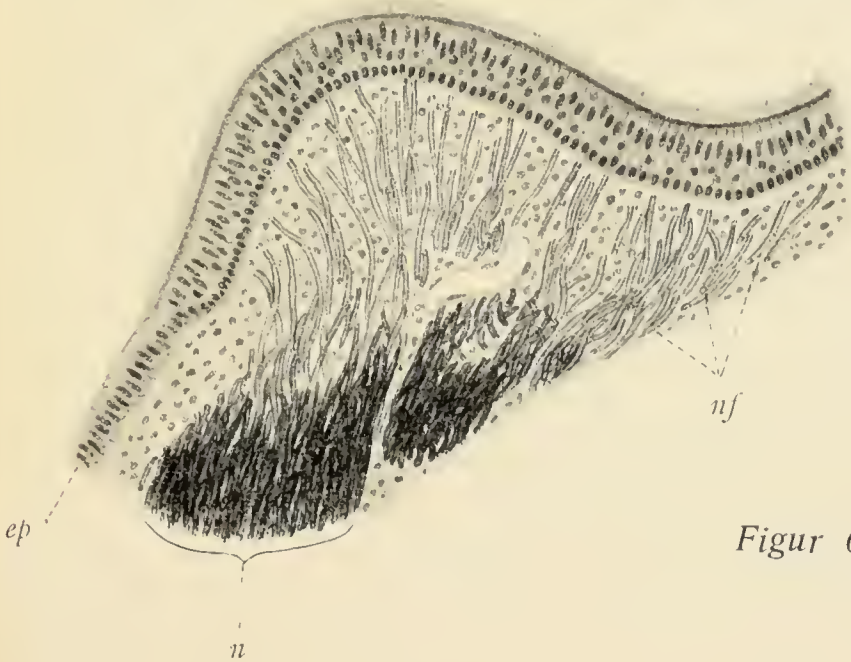

Figur 63

Auf der Unterfläche der häutigen Spiralmembran findet sich eine bindegewebige Lage vom Periost der scala tympani, deren Fasern (und Kerne) senkrecht zu denen der lamina spiralis membranacae stehen, die sog. tympanale Belegschicht. In derselben liegt meist ein Blutgefäss, das vas spirale.

Das kubische bis cylindrische Epithel des *limbus spiralis* geht am labium vestibulare in eigentümliche platte Fortsätze über, *Hörzähne,* genannt. Die Epithelzellen dieser Gegend bilden eine feinfasrig erscheinende Cuticularbildung, welche in Gestalt einer am Ende häufig leicht umgekrümmten spiraligen Membran vom labium vestibulare auf die Zellen des organon spirale herabhängt. Sie wird als *membrana tectoria* bezeichnet.

Das vom Epithel des Bodens des ductus cochlearis gebildete *organon spirale* sitzt der medialen (d. h. an die knöcherne Membran angrenzenden) Hälfte der lamina spiralis membranacea auf. Es zeigt hauptsächlich drei besondere Zellarten, die *Pfeilerzellen,* die *Haarzellen* und die *Deiters'schen Zellen.* Die *Pfeilerzellen* liegen in zwei (spiraligen) Reihen, einer äusseren und einer inneren; sie sind als Stützzellen des Corti'schen Organs aufzufassen; sie bestehen grösstenteils aus einer hornähnlichen festen Masse, welche mit einem Fuss auf der membrana basilaris aufsitzt, während die verbreiterten Köpfe gegenüberliegender Pfeiler sich berühren; innere und äussere Pfeiler sind gelenkig derart verbinden, dass der innere Pfeiler eine konkave Gelenkpfanne für den Kopf des äusseren bildet. So entsteht ein spiraliger mit Flüssigkeit erfüllter Tunnel, den bogenförmig die Pfeilerköpfe als *arcus spiralis* decken. Die Kerne der Pfeilerzellen liegen innerhalb einer geringen Menge Protoplasma an der dem Tunnel zugekehrten Seite der Basis der Pfeiler. Die Zahl der inneren Pfeiler ist grösser als die der äusseren, da die äusseren breiter sind.

Die *Haarzellen* zerfallen ebenfalls in innere und äussere, d. h. solche die medial und lateral vom Pfeilertunnel liegen. Es giebt stets nur *eine* Reihe innerer und eine etwas wechselnde Zahl meist 3—4 Reihen äusserer. Es sind kurz cylindrische, an ihrer Basis in einen spitzen Fortsatz auslaufende, kernhaltige Zellen,

Figur 64. Längsschnitt der Gehörschnecke einer Katze. Vergr. 25 : 1.

Die Figur giebt ein Uebersichtsbild von der Gehörschnecke. Der Schnitt hat die Achse (modiolus) getroffen; man sieht in der Schneckenachse den ramus cochlearis des nervus acusticus und seine Abzweigungen in die lamina spiralis. Der ductus cochlearis ist sechsmal im Schnitt getroffen.

Erklärung der Bezeichnungen:

dc = ductus cochlearis.
gsp = Ganglion spirale
Kn = knöcherne Schneckenwand.
lsp = ligamentum spirale.
msp = membrana spiralis.
mv = membrana vestibularis.
N = nervus cochlearis.
scl = scala tympani.
scv = scala vestibuli.

Figur 65. Ein Teil des Durchschnittes der Gehörschnecke der Figur 64 bei stärkerer Vergrösserung. Vergr. 180 : 1.

Die Figur zeigt die lamina spiralis membranacea mit dem aufsitzenden organon spirale.

Erklärung der Bezeichnungen:

ah = äussere Haarzellen.
apf = äussere Pfeiler.
Clz = Claudius'sche Zellen.
Dz = Deiters'sche Zellen.
essp = Epithel des sulcus spiralis
Hz = Hensen'sche Zellen.
ih = innere Haarzelle.
ipf = innere Pfeilerzelle.
lv = labium vestibulare.
mb = membrana basilaris.
mt = membrana tectoria.
n = Ast des nervus cochleae.
nf = marklose Nervenfasern im Pfeilertunnel.
Nr = Nuel'scher Raum.

welche die membrana basilaris nicht erreichen. Sie tragen auf der Oberfläche (starre) feine Härchen. Zwischen den äusseren Haarzellen liegen, die Räume zwischen deren spitzen Basalfortsätzen ausfüllend, die *Deiters*'schen Zellen[1]), lange schmale Zellen, welche mit

[1]) Diese füllen die Räume nicht ganz (?) aus, namentlich bleibt zwischen äusserem Pfeiler und erster Haarzelle ein mit Flüssigkeit erfüllter Raum, der Nuel'sche Raum.

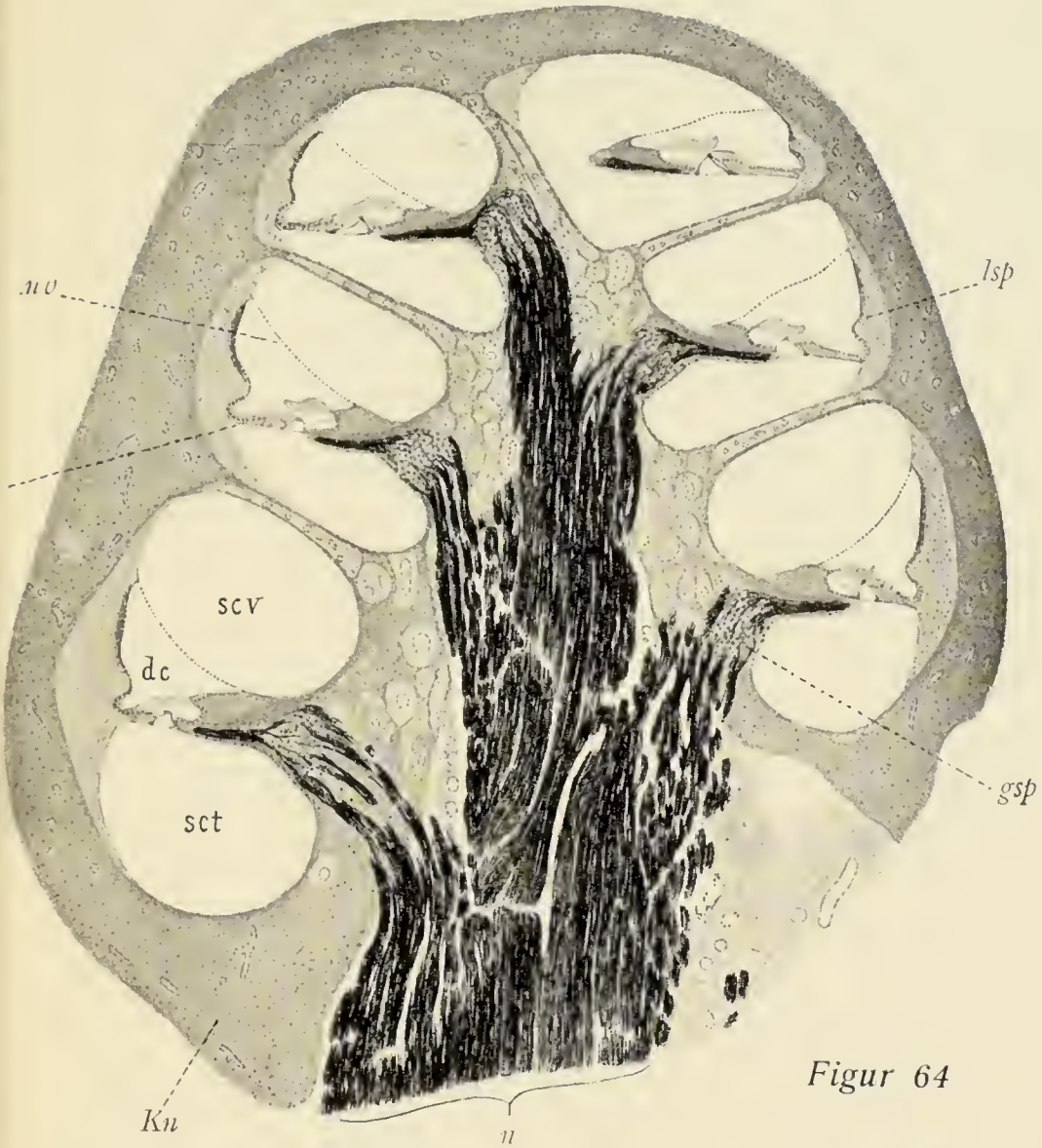

Figur 64

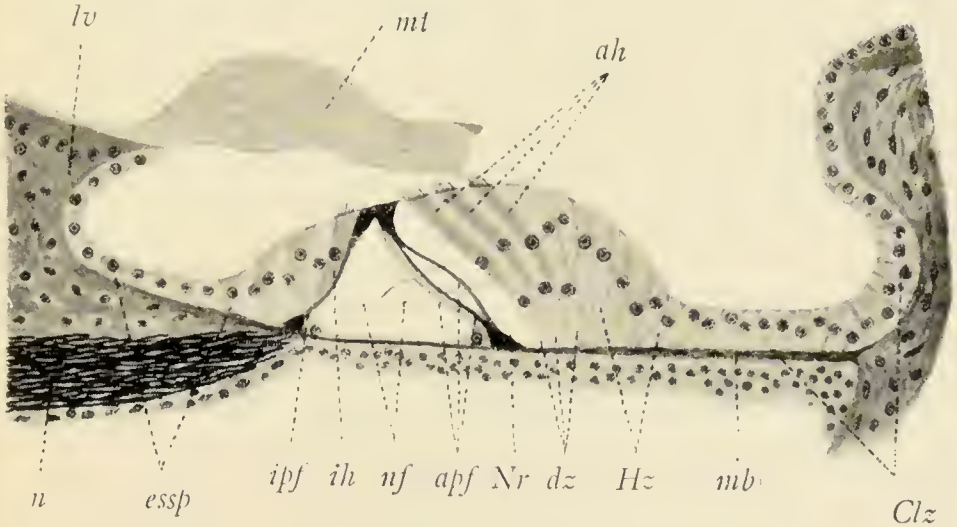

Figur 65

einem ganz schmalen Fortsatz sich bis an die Oberfläche der Hörzellen erstrecken. Die *Deiters*'schen Zellen sind ähnlich wie die Pfeilerzellen Stützzellen; ihr oberes zwischen den Hörzellen gelegenes Ende ist leicht kopfartig verdickt, die sog. Phalange.[1])

An die innere Hörzelle schliesst sich nach medial das kubische Epithel des sulcus spiralis an; an die Deiters'schen Zellen nach lateral das anfangs cylindrische, dann ebenfalls kubische Epithel der sog. zona pectinata.[2])

Der *ramus cochleae* des n. acusticus verläuft im *Modiolus*, der knöchernen Schneckenachse, von wo aus er sich spiralig in der Basis der membrana spiralis ossea verzweigt und das *ganglion spirale* bildet. Die Zellen desselben sind bipolar. Der zentrale Neurit geht in die Acusticusfasern über, der peripherische in das organon spirale, indem die Fasern in der Lamina spiralis ossea bis zum labium tympanicum laufen, dort durch kleine Löcher heraustreten und gleichzeitig marklos werden. Sie laufen teils zur inneren Haarzelle, teils den Pfeilertunnel durchquerend zu den äusseren. Sie treten wahrscheinlich mit den unteren zugespitzten Enden der Zellen in Verbindung, aber nur in Kontakt nicht in einen cellulären Zusammenhang.

Das Labyrinth, Vestibulum sowohl wie Schnecke, erhalten ihre Gefässe von einem Ast der arteria auditiva interna (art. labyrinthi), welche insbesondere im Ganglion spirale, der membrana spiralis und den knöchernen Wänden der scala tympani und vestibuli (stria vascularis) Kapillarnetze bildet. (Näheres siehe die Lehrbücher der Anatomie.)

Das Labyrinth hat keine eigenen Lymphgefässe, sondern nur die endolymphatischen und perilymphatischen Lymphräume, welche mit den Lymphräumen der Hirnhäute in Verbindung stehen.

[1]) So genannt, weil in der Betrachtung des Corti'schen Organs von der Fläche die Köpfe der Zellen reihenartig in den Lücken zwischen den Hörzellen angeordnet erscheinen.

[2]) So nennt man den lateralen Teil der membrana spiralis membranacea, auf der das organon spirale nicht sitzt.

Figur 66. Senkrechter Durchschnitt der Riechschleimhaut eines Hingerichteten. Vergr. 250 : 1.

(Präparat von Prof. K. W. Zimmermann, Bern.)

Das Präparat ist nach der Golgi'schen Methode behandelt. Der obere Teil des Epithels war durch schwarze Niederschläge unkenntlich. Man erkennt den Zusammenhang der Olfactoriusfasern mit den Riechzellen.

Erklärung der Bezeichnungen:
E = Epithel.
O = Olfactoriusfasern.
R = Riechzellen.

Figur 67. Senkrechter Durchschnitt einer Geschmacksknospe der papilla foliata des Kaninchens. Vergr. 500 : 1.

Die Figur zeigt das typische Bild einer Geschmacksknospe und ihres Verhaltens zum geschichteten Pflasterepithel.

Erklärung der Bezeichnung für Figur 67 und 68:
ep = geschichtetes Pflasterepithel.
dz = Deckzellen.
gz = Geschmackszellen.
pg = Geschmacksporus.
stg = Geschmacksstiftchen.

Figur 68. Ansicht einer Geschmacksknospe vom Geschmacksporus her. Vergr. 500 : 1.

Von einem Schnitte durch die papilla foliata des Kaninchens.

Die Figur zeigt besonders deutlich den Kranz der Geschmacksstiftchen.

Das Riechorgan.

Das *Riechorgan* ist in der regio olfactoria der Nasenhöhle (s. ob. p. 199) zu suchen. Die *Riechzellen* sind peripherische *Ganglienzellen*, denn sie gehen mit ihrem centripetalen Fortsatz direkt in eine marklose Olfactoriusfaser über. Es sind schmale lange Zellen, welche die ganze Dicke des Epithels der regio olfactoria einnehmen und in der Mitte eine kernhaltige Anschwellung zeigen. Das nicht in eine Nervenfaser übergehende Ende der Zelle reicht bis an die Oberfläche des Epithels, welches hier eine feine Cuticularbildung, membrana limitans olfactoria, bildet. Die Enden der Riechzellen tragen hier feine Härchen.

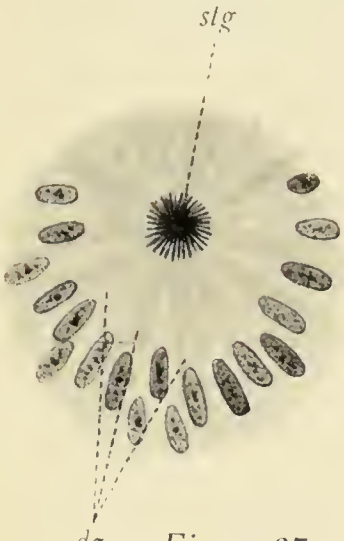

Figur 67

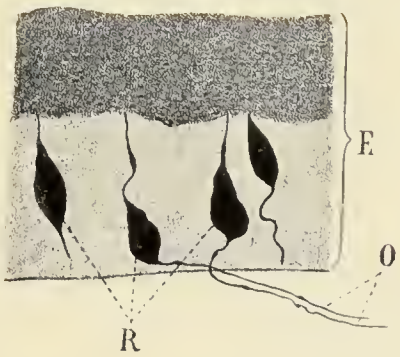

Figur 66

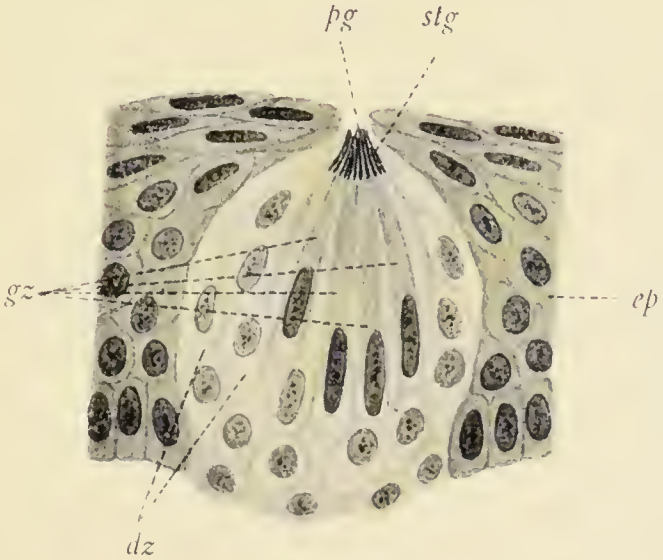

Figur 68

Das Geschmacksorgan.

Die *Geschmacksorgane* finden sich in Gestalt von Geschmacksknospen beim Menschen hauptsächlich an den *papillae vallatae* der menschlichen Zunge (s. ob. p. 133), aber auch an anderen Stellen. Sehr zahlreiche enthält die *papilla foliata* des *Kaninchens*.

Die *Geschmacksknospen* sind rundliche, am oberen Ende zugespitzte *epitheliale* Bildungen, welche im geschichteten Plattenepithel derart liegen, dass die breitere Basis der Knospen der Basalmembran aufliegt, die Spitze dagegen zwischen die oberen platten Zellagen zu liegen kommt (aber stets unter dem Niveau der eigentlichen Oberfläche). An dieser Stelle findet sich eine von der Oberfläche ausgehende trichterförmige Einsenkung, der *Geschmacksporus* oder *-kanal*, in welchen die Spitze der Geschmacksknospe hineinragt.

Die Geschmacksknospen selbst bestehen aus zweierlei Arten von Zellen: Geschmackszellen und Deckzellen. Erstere sind schmale, spindelförmige, lange Zellen, welche das Zentrum der Knospe einnehmen. Mit ihrer Spitze erreichen sie den Geschmacksporus und tragen dort ein glänzendes *Stiftchen*, das *Geschmacksstiftchen*. Eine Gruppe von stiftchentragenden Zellen wird von Deckzellen eingeschlossen. Letztere sind verschiedenartig gestaltete, längliche, oft halbmondförmige, kernhaltige Zellen, welche in mehrfachen Lagen den von den Geschmackszellen gebildeten Kern der Knospe umgeben.

Die Geschmackszellen sind Epithelzellen wie die Hörzellen des Corti'schen Organs, nicht wie die Riechzellen Ganglienzellen. Infolgedessen treten die *Nervenfasern* des Glossopharyngeus (marklos geworden) auch nur an die Epithelzellen und mit ihnen in Kontakt.

Man unterscheidet intergemmale Nervenfasern, welche zwischen den Geschmacksknospen enden und intragemmale, welche zwischen den Deckzellen bis an die Geschmackszellen treten und zwischen diesen frei enden.

J. F. LEHMANN's Verlag in MÜNCHEN.

Lehmann's medizinische Handatlanten,

nebst kurzgefassten Lehrbüchern.

Herausgegeben von:

Prof. Dr. **O. Bollinger,** Dr. **G. Brühl,** Priv.-Doz. Dr. **H. Dürck,** Dr. **E. Golebiewski,** Dr. **L. Grünwald,** Prof. Dr. **O. Haab,** Prof. Dr. **H. Helferich,** Prof. Dr. **A. Hoffa,** † Prof. Dr. **E. von Hofmann,** Prof. Dr. **Chr. Jakob,** Prof. Dr. **K. B. Lehmann,** Priv.-Doz. Dr. **Lüning,** Prof. Dr. **G. Marwedel,** Prof. Dr. **F. Mracek,** Dr. **R. Neumann,** Prof. Dr. **A. Politzer,** Dr. **G. Preiswerk,** Priv.-Doz. Dr. **O. Schäffer,** Priv.-Doz. Dr. **W. Schulthess,** Prof. Dr. **Schultze,** Priv.-Doz. Dr. **J. Sobotta,** Priv.-Doz. Dr. **G. Sultan,** Priv.-Doz. Dr. **W. Weygandt,** Priv.-Doz. Dr. **O. Zuckerkandl,** u. a. m.

Bücher von hohem, wissenschaftlichem Werte, in bester Ausstattung, zu billigem Preise.

Urteile der Presse:

Wiener medizinische Wochenschrift.

Sowohl der praktische Arzt als der Student empfinden gewiss vielfach das Bedürfnis, die Schilderung des Krankheitsbildes durch gute, bildliche Darstellung ergänzt zu sehen. Diesem allgemeinen Bedürfnisse entsprechen die bisherigen Atlanten und Bildwerke wegen ihrer sehr erheblichen Anschaffungskosten nicht. Das Unternehmen des Verlegers verdient daher alle Anerkennung. Ist es doch selbst bei eifrigem Studium kaum möglich, aus der wörtlichen Beschreibung der Krankheitsbilder sich allein eine klare Vorstellung von den krankhaften Veränderungen zu machen. Der Verleger ist somit zu der gewiss guten Idee zu beglückwünschen, ebenso glücklich war die Wahl der Fachmänner, unter deren Aegide die bisherigen Atlanten erschienen sind.

Therapeutische Monatshefte.

Es ist entschieden als ein glücklicher Gedanke des Verlegers zu bezeichnen, das, was in der Medizin bildlich darzustellen ist, in Form von Handatlanten zu bringen, die infolge ihres ausserordentlich niedrigen Preises jedermann leicht zugänglich sind.

Lehmann's mediz. Handatlanten.

Band I.

Atlas und Grundriss der

Lehre vom Geburtsakt u. der operativen Geburtshilfe

von Dr. **O. Schäffer,** Privatdozent an der Universität Heidelberg.

Mit 16 bunten Tafeln nach Originalen von Maler A. Schmitson und 139 Abbildungen.

Fünfte erweiterte Auflage. Preis eleg. geb. Mk. 8.—

Die Wiener medizin. Wochenschrift schreibt: Die kurzen Bemerkungen zu jedem Bilde geben im Verein mit demselben eine der anschaulichsten Darstellungen des Geburtsaktes, die wir in der Fachlitteratur kennen.

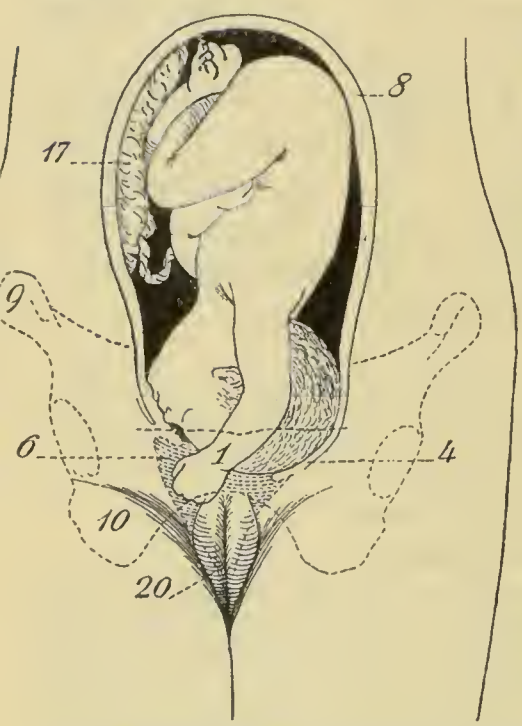

Band II.

Geburtshilfliche Diagnostik und Therapie.

Von Dr. **O. Schäffer,** Priv.-Doz. an der Universität Heidelberg.

Mit 160 meist farbigen Abbildungen auf Tafeln nach Originalen von den Malern A. Schmitson und C. Krapf, und zahlreichen Textillustrationen 2. vollst. umgearb. u. erw. Aufl.

Preis eleg. geb. M. 12.—

Band III.

Atlas und Grundriss der Gynäkologie.

Von Dr. **O. Schäffer,** Priv.-Doz. an der Universität Heidelberg.

Mit 90 farbigen Tafeln, 65 Text-Illustrationen und reichem Text. 2. vollständig umgearbeitete und erweiterte Auflage.

Preis eleg. geb. M. 14.—

Prof. **Fritsch, Bonn,** schreibt (Centralblatt für Gynäkologie 1895, No. 39):

Als Gegengewicht gegen die quantitative Vermehrung des Lernstoffes hat man vielfach die Lehrmittel verbessert. Es sind kurze Kompendien, instruktive Abbildungen eingeführt.

Diese Tendenz verfolgen auch die bei Lehmann erschienenen Atlanten. Einer der besten ist jedenfalls der von S. Ich möchte den Studenten mehr diesen Atlas als eines der modernen Kompendien empfehlen. Alle Zeichnungen sind einfach, übersichtlich und jedenfalls so hergestellt, dass der Lernende auf den ersten Blick das sieht, was er sehen soll. Es wäre sehr zu wünschen, dass diese Atlanten von den Lehrern überall warm empfohlen würden.

Band IV.

Atlas und Grundriss der

Krankheiten

der

Mundhöhle, des Rachens und der Nase

Zweite Auflage.
17 Bogen Text, 42 farbige Tafeln und 39 Textabbildungen.

Band XIV.

Atlas und Grundriss der

Kehlkopf-Krankheiten.

Mit 48 farbigen Tafeln
und zahlreichen Textillustrationen
nach Originalaquarellen des Malers
BRUNO KEILITZ

von **Dr. LUDWIG GRUNWALD** in **MÜNCHEN.**

Preis gebunden Mk. 12.— Preis gebunden Mk. 8.—

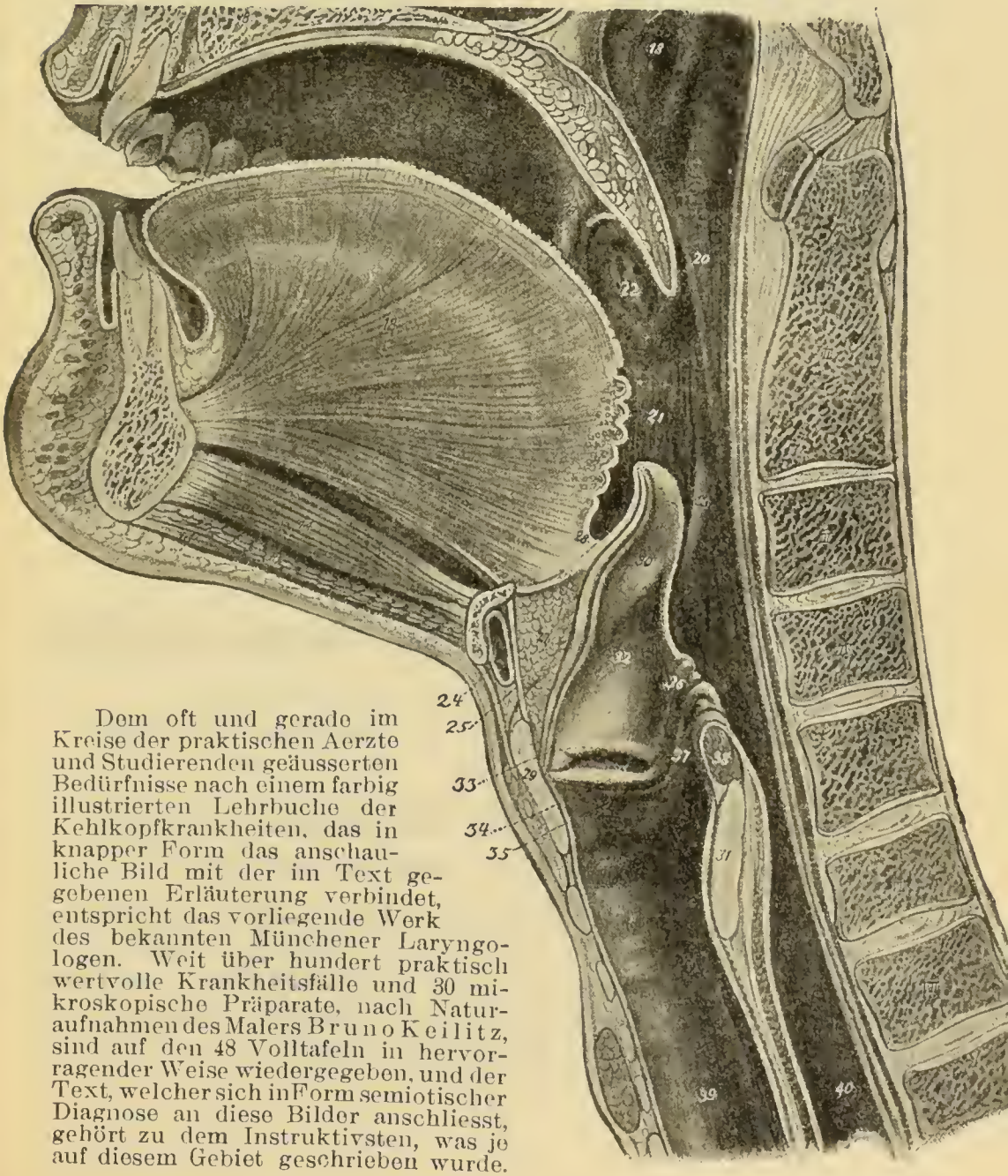

Dem oft und gerade im Kreise der praktischen Aerzte und Studierenden geäusserten Bedürfnisse nach einem farbig illustrierten Lehrbuche der Kehlkopfkrankheiten, das in knapper Form das anschauliche Bild mit der im Text gegebenen Erläuterung verbindet, entspricht das vorliegende Werk des bekannten Münchener Laryngologen. Weit über hundert praktisch wertvolle Krankheitsfälle und 30 mikroskopische Präparate, nach Naturaufnahmen des Malers Bruno Keilitz, sind auf den 48 Volltafeln in hervorragender Weise wiedergegeben, und der Text, welcher sich in Form semiotischer Diagnose an diese Bilder anschliesst, gehört zu dem Instruktivsten, was je auf diesem Gebiet geschrieben wurde.

Lehmann's medizinische Handatlanten.

Band V.

Atlas und Grundriss

der

Hautkrankheiten

mit 65 farbigen Tafeln nach Originalaquarellen von Maler Arthur Schmitson und zahlreichen schwarzen Abbildungen von Prof. Dr. **Franz Mracek** in Wien.

Preis eleg. geb. Mk. 14.—

Dieser Band, die Frucht jahrelanger wissenschaftlicher und künstlerischer Arbeit, enthält neben 65 farbigen Tafeln von ganz hervorragender Schönheit noch zahlreiche schwarze Abbildungen und einen reichen, das gesamte Gebiet der Dermatologie umfassenden Text. Die Abbildungen sind durchwegs Originalaufnahmen nach dem lebenden Materiale der Mracek'schen Klinik, und die Ausführung der Tafeln übertrifft die Abbildungen aller, selbst der teuersten bisher erschienenen dermatologischen Atlanten.

Band VI.

Atlas der Syphilis

und der

venerischen Krankheiten

mit einem

Grundriss der Pathologie und Therapie derselben

mit 71 farbigen Tafeln nach Originalaquarellen von Maler A. Schmitson und 16 schwarzen Abbildungen

von

Professor Dr. **Franz Mracek** in Wien.

Preis des starken Bandes eleg. geb. Mk. 14.—

Nach dem einstimmigen Urteile der zahlreichen Autoritäten, denen die Originale zu diesem Werke vorlagen, übertrifft dasselbe an Schönheit alles, was auf diesem Gebiete nicht nur in Deutschland, sondern in der gesamten Weltlitteratur geschaffen wurde.

Lehmann's medizinische Handatlanten.

Band VII.

Atlas und Grundriss der Ophthalmoskopie und ophthalmoskop. Diagnostik.

Von

Professor **Dr. O. Haab,**

Direktor der Augenklinik in Zürich.

3. stark vermehrte Auflage.

Mit 149 farbigen und 7 schwarzen Abbildungen.

Preis eleg. gebunden **Mk. 10.—**

Correspondenzblatt für schweizerische Aerzte:

Ein prächtiges Werk. Die mit grosser Naturtreue wiedergegebenen Bilder des kranken und gesunden Augenhintergrundes bilden eine vorzügliche Studie für den ophthalmologischen Unterricht sowohl als für die ophthalmologische Diagnose in der Praxis.

Band XVIII.

Atlas der äusseren Erkrankungen des Auges

nebst Grundriss ihrer Pathologie und Therapie von

Professor **Dr. O. Haab**

in Zürich.

2. stark vermehrte Auflage.

Mit 80 farbigen Abbildungen auf 48 Tafeln nach Aquarellen von Maler Johann Fink und 7 schwarzen Abbildungen im Text.

Preis eleg. gebunden **Mk. 10.—**

Dieses neue Werk des rühmlichst bekannten Züricher Ophthalmologen ist wie wenige geeignet, ein wahres Handbuch in der Bücherei eines jeden praktischen Arztes zu werden.

Von demselben Verfasser befindet sich in Vorbereitung: Ophthalmologische Operationslehre. Dieser Band bildet die Ergänzung zu den beiden obengenannten bereits erschienenen, sodass ein die ganze Augenheilkunde behandelndes Werk von **Professor Dr. O. Haab** demnächst vorliegen wird.

Eine vorzügliche Ergänzung zu Band VII bildet das:

Skizzenbuch

zur Einzeichnung von Augenspiegel-Bildern.

Von Professor **Dr. O. Haab,**

Professor an der Universität und Direktor der Augenklinik in Zürich.

2. Auflage. Preis in Mappe **Mk. 3.—**

Jeder Käufer des Haab'schen Atlas' wird auch gern das Skizzenbuch erwerben, da er in diesem mit geringer Mühe alle Fälle, die er in seiner Praxis zu untersuchen hat, naturgetreu darstellen kann.

J. F. LEHMANN's Verlag in MÜNCHEN.

Lehmann's mediz. Handatlanten.

Band VIII.

Atlas und Grundriss

der traumatischen Frakturen und Luxationen

mit 200 farbigen und 110 schwarzen Abbildungen nach Original-Zeichnungen von Maler Bruno Keilitz

von **Professor Dr. H. Helferich in Kiel.**

Fünfte, vollständig umgearbeitete Auflage. Preis eleg. geb. **Mk. 12.—**

Auf 68 farbigen Tafeln werden sämtliche Frakturen und Luxationen, die für den Studierenden und Arzt von praktischer Bedeutung sind, in mustergiltiger Weise zur Darstellung gebracht. Jeder Tafel steht ein erklärender Text gegenüber, aus dem alles Nähere über die anat. Verhältnisse, Diagnose und Therapie ersichtlich ist.

Ausserdem enthält der Band ein vollständiges Kompendium der Lehre von den traumat. Frakturen und Luxationen. Wie bei den Bildern, so ist auch im Texte das Hauptgewicht auf die Schilderung des praktisch Wichtigen gelegt, während Seltenheiten nur ganz kurz behandelt werden.

Zur Vorbereitung für das Examen ist das Buch vorzüglich geeignet. Der Preis ist in Anbetracht der prächtigen, in Farbendruck ausgeführten Bilder ein ganz aussergewöhnlich niedriger.

Prof. Dr. Klaussner schreibt: „Die Auswahl der Abbildungen ist eine vortreffliche, ihre Wiedergabe eine ausgezeichnete. Neben dem Bilde, wie es der Lebende nach der Verletzung bietet, finden sich die betreffenden Knochen- oder Gelenkpräparate, sowie eine besonders lehrreiche Darstellung der wichtigsten, jeweils zu berücksichtigenden topographisch-anatomischen Verhältnisse.

Im Texte sind die häufiger vorkommenden, den Arzt besonders interessierenden Knochenbrüche und Verrenkungen in ihrer diagnostischen und auch therapeutischen Beziehung eingehender, seltenere Formen kürzer erörtert. Die Absicht des Verfassers, *„den Studierenden die Einführung in das wichtige Gebiet der Lehre von den Frakturen und Luxationen zu erleichtern und Aerzten in der Praxis ein brauchbarer Ratgeber zu sein“*, ist als vorzüglich gelungen zu bezeichnen.

Der Verleger liess es sich angelegen sein, das Beste zu liefern; das Kolorit der Tafeln ist schön, der Druck übersichtlich, die Ausstattung hübsch, der Preis ein mässiger.

Referent zweifelt nicht, dass der Wunsch des Verfassers, es möge das Buch einigen Nutzen stiften, sich vollauf erfüllen wird.“

Lehmann's mediz. Handatlanten.

Band IX.

Atlas des gesunden und kranken Nervensystems

nebst

Grundriss der Anatomie, Pathologie und Therapie

desselben

von Professor **Dr. Christfried Jakob,**

Vorstand d. patholog. Institutes f. Gehirn- u. Geisteskrankheiten a. d. Universität Buenos-Ayres,

s. Z. I. Assistent der medizin. Klinik in Erlangen.

Mit einer Vorrede von

Prof. Dr. Ad. v. Strümpell, Direktor der medizin. Klinik in Erlangen.

2. vollständig umgearbeitete Auflage.

Mit 105 farbigen und 120 schwarzen Abbildungen, sowie 284 Seiten Text und zahlreichen Textillustrationen.

Preis eleg. geb. **Mk. 14.—**

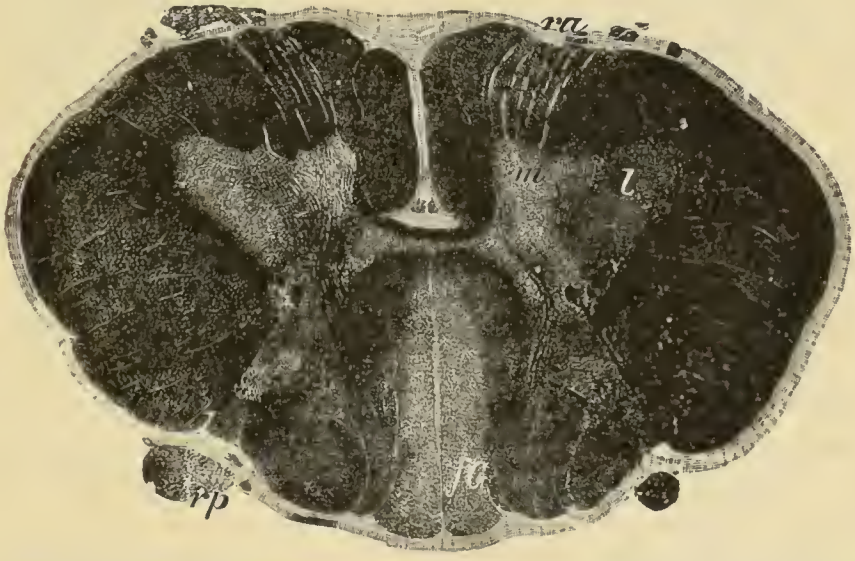

Prof. Dr. Ad. von Strümpell schreibt in seiner Vorrede zu dem vorliegenden Bande: „Jeder unbefangene Beurteiler wird, wie ich glaube, gleich mir den Eindruck gewinnen, dass die Abbildungen alles leisten, was man von ihnen erwarten darf. Sie geben die thatsächlichen Verhältnisse in deutlicher und anschaulicher Weise wieder und berücksichtigen in grosser Vollkommenheit fast alle die zahlreichen und wichtigen Ergebnisse, zu denen das Studium des Nervensystems in den letzten Jahrzehnten geführt hat. Dem Studierenden, sowie dem mit diesem Zweige der medizinischen Wissenschaft noch nicht näher vertrauten praktischen Arzt ist somit die Gelegenheit geboten, sich mit Hilfe des vorliegenden Atlasses verhältnismässig leicht ein klares Bild von dem jetzigen Standpunkte der gesamten Neurologie zu machen."

Lehmann's mediz. Handatlanten.

Band X.

Atlas und Grundriss der Bakteriologie

und

Lehrbuch der speziellen bakteriolog. Diagnostik.

Von Prof. **Dr. K. B. Lehmann** und **Dr. R. Neumann** in Würzburg.

Bd. I Atlas mit ca. 700 farbigen Abbildungen auf 69 Tafeln.
Bd. II Text 496 Seiten mit 30 Bildern.

2. vielfach erweiterte Auflage.

Preis der 2 Bände eleg. geb. Mk. 16.—

Münch. mediz. Wochenschrift 1896 Nr. 23. Sämtliche Tafeln sind mit ausserordentlicher Sorgfalt und so naturgetreu ausgeführt, dass sie ein glänzendes Zeugnis von der feinen Beobachtungsgabe sowohl, als auch von der künstlerisch geschulten Hand des Autors ablegen.

Bei der Vorzüglichkeit der Ausführung und der Reichhaltigkeit der abgebildeten Arten ist der Atlas ein wertvolles Hilfsmittel für die Diagnostik, namentlich für das Arbeiten im bakteriologischen Laboratorium, indem es auch dem Anfänger leicht gelingen wird, nach demselben die verschiedenen Arten zu bestimmen. Von besonderem Interesse sind in dem 1. Teil die Kapitel über die Systematik und die Abgrenzung der Arten der Spaltpilze. Die vom Verfasser hier entwickelten Anschauungen über die Variabilität und den Artbegriff der Spaltpilze mögen freilich bei solchen, welche an ein starres, schablonenhaftes System sich weniger auf Grund eigener objektiver Forschung, als vielmehr durch eine auf der Zeitströmung und unerschütterlichem Autoritätsglauben begründete Voreingenommenheit gewöhnt haben, schweres Bedenken erregen. Allein die Lehmann'schen Anschauungen entsprechen vollkommen der Wirklichkeit und es werden dieselben gewiss die Anerkennung aller vorurteilslosen Forscher finden. — —

So bildet der Lehmann'sche Atlas nicht allein ein vorzügliches Hilfsmittel für die bakteriologische Diagnostik, sondern zugleich einen bedeutsamen Fortschritt in der Systematik und in der Erkenntnis des Artbegriffes bei den Bakterien. Prof. Dr. Hauser.

Allg. Wiener medizin. Zeitung 1896 Nr. 28. Der Atlas kann als ein sehr sicherer Wegweiser bei dem Studium der Bakteriologie bezeichnet werden. Aus der Darstellungsweise Lehmann's leuchtet überall gewissenhafte Forschung, leitender Blick und volle Klarheit hervor.

Pharmazeut. Zeitung 1896 S. 471/72. Fast durchweg in Originalfiguren zeigt uns der Atlas die prachtvoll gelungenen Bilder aller für den Menschen pathogenen, der meisten tierpathogenen und sehr vieler indifferenter Spaltpilze in verschiedenen Entwickelungsstufen.

Trotz der Vorzüglichkeit des „Atlas" ist der „Textband" die eigentliche wissenschaftliche That.

Für die Bakteriologie hat das neue Werk eine neue, im ganzen auf botanischen Prinzipien beruhende Nomenklatur geschaffen und diese muss und wird angenommen werden. C. Mez-Breslau.

Lehmann's mediz. Handatlanten.

Band XI/XII.

Atlas und Grundriss der patholog. Anatomie.

In 130 farbigen Tafeln nach Originalen von Maler **A. Schmitson.**

Preis jedes Bandes eleg. geb. Mk. 12.—

Von Obermedizinalrat Professor **Dr. O. Bollinger.**

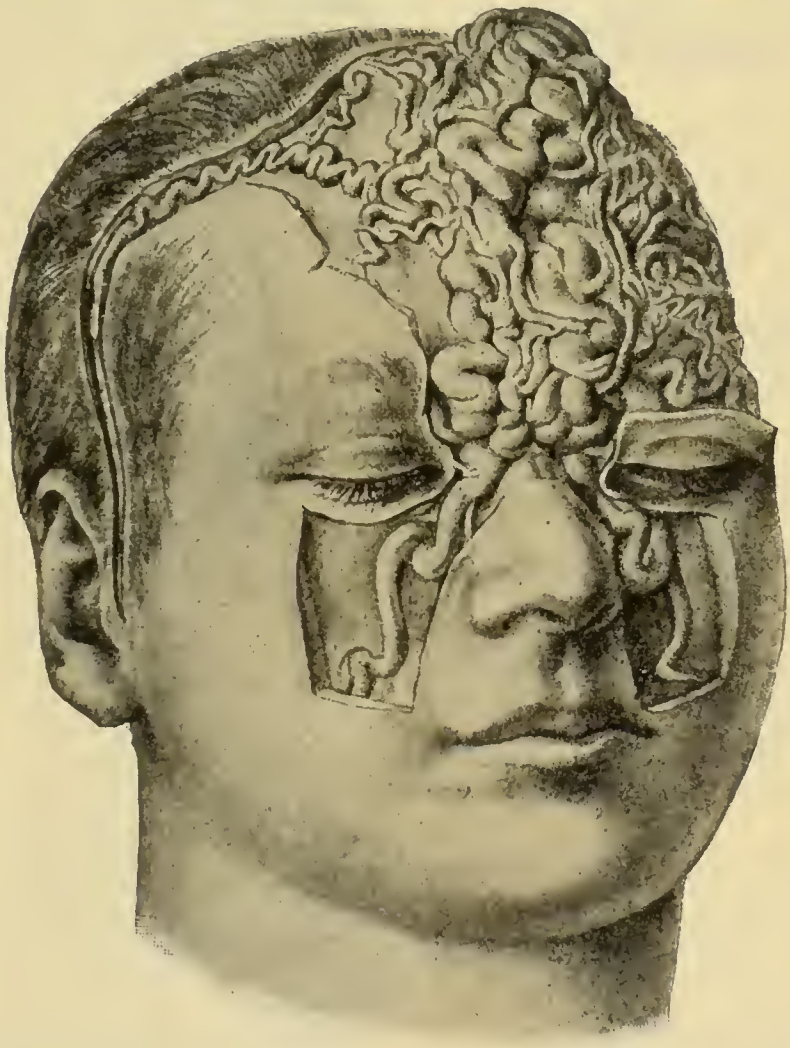

Korrespondenzblatt f. Schweizer Aerzte 1895, 24: Die farbigen Tafeln des vorliegenden Werkes sind geradezu mustergiltig ausgeführt. Die komplizierte Technik, welche dabei zur Verwendung kam (15facher Farbendruck nach Original-Aquarellen) lieferte überraschend schöne, naturgetreue Bilder, nicht nur in der Form, sondern namentlich in der Farbe, so dass man hier wirklich von einem Ersatz des natürlichen Präparates reden kann. Der praktische Arzt, welcher erfolgreich seinen Beruf ausüben soll, darf die pathol. Anatomie, „diese Grundlage des ärztl. Wissens und Handelns" (Rokitansky) zeitlebens nie verlieren. — Der vorliegende Atlas wird ihm dabei ein ausgezeichnetes Hilfsmittel sein, dem sich zur Zeit, namentlich wenn man den geringen Preis berücksichtigt, nichts Aehnliches an die Seite stellen lässt. Die Mehrzahl der Tafeln sind reine Kunstwerke; der verbindende Text aus der bewährten Feder Prof. Bollingers gibt einen zusammenhängenden Abriss der für den Arzt wichtigsten path.-anat. Prozesse. — Verfasser und Verleger ist zu diesem prächtigen Werke zu gratulieren. E. Haffter.

Lehmann's mediz. Handatlanten.

Band XIII.

Atlas und Grundriss

der

Verbandlehre.

Mit 200 Abbildungen auf 143 Tafeln nach Originalzeichnungen von Maler Johann Fink

von

Professor Dr. A. Hoffa
in Würzburg.

Zweite, vermehrte und verbesserte Auflage.

Preis elegant geb. Mk. 7.—

Dieses Werk verbindet den höchsten praktischen Wert mit vornehmster, künstlerischer Ausstattung. Das grosse Ansehen des Autors allein bürgt schon dafür, dass dieses instruktive Buch, das die Bedürfnisse des Arztes, ebenso wie das für den Studierenden Nötige berücksichtigt, sich bald bei allen Interessenten Eingang verschafft haben wird. Die Abbildungen sind durchwegs nach Fällen aus der Würzburger Klinik des Autors in prächtigen Originalzeichnungen durch Herrn Maler Fink wiedergegeben worden.

Lehmann's mediz. Handatlanten.

Band XV.

Atlas der klinischen Untersuchungsmethoden

nebst Grundriss der klinischen Diagnostik und der speziellen Pathologie und Therapie der inneren Krankheiten.

von Professor Dr. Christfr. Jakob,
s. Z. I. Assistent der medizinischen Klinik in Erlangen.

Mit 182 farbigen Abbild. auf 68 Tafeln und 250 Seiten Text mit 64 Textabbildungen.

Preis elegant geb. Mk. 10.—

Dieser Band bietet für **jeden praktischen Arzt und für jeden Studenten ein geradezu unentbehrliches Vademecum.**

Neben einem vorzüglichen Atlas der klinischen Mikroskopie sind in dem Bande die **Untersuchungsbefunde aller inneren Krankheiten** in instruktivster Weise in 50 vielfarbigen schematischen Bildern zur Darstellung gebracht. Nach dem Urteil eines der hervorragendsten Kliniker ist das Werk für den Studierenden ein Lehrmittel von unschätzbarem Werte, für den praktischen Arzt ein Repetitorium, in dem er sich sofort orientieren kann und das ihm in der täglichen Praxis vorzügliche Dienste leistet.

Band XVI.

Atlas und Grundriss der chirurgischen Operationslehre

von

Dr. Otto Zuckerkandl
Privatdozent
an der Universität Wien.

Zweite, vermehrte und verbesserte Auflage.

Mit 40 farbigen Tafeln nach Originalen von
Maler Bruno Keilitz
und 278 schwarzen Abbildungen im Texte.

Preis elegant geb. Mk. 12.—

Lehmanns medizin. Handatlanten.

Band XVII.

Atlas der gerichtlichen Medizin

nach Originalen von Maler A. Schmitson
mit erläuterndem Text von

Hofrat Prof. Dr. E. Ritter v. Hofmann,
Direktor des gerichtl.-medizin. Instituts in Wien.

Mit 56 farbigen Tafeln und 193 schwarzen Abbildungen.

Preis elegant geb. **Mk. 15.—**

Band XIX.

Atlas und Grundriss
der
Unfall-Heilkunde.

Mit 40 farbigen Tafeln, 143 Textabbildungen nach Aufnahmen
von Maler Johann Fink
und 30 Bogen Text von **Dr. Ed. Golebiewski** in **Berlin.**

Preis eleg. geb. **Mk. 15.—**

Dieses, in seiner Art ganz einzig dastehende Werk ist für jeden Arzt von tiefster Bedeutung und von ganz hervorragendem, praktischem Werte. In unserer Zeit der Unfallversicherungen und Berufsgenossenschaften kommt ein Spezialwerk über dieses Gebiet einem wahrhaft lebhaften Bedürfnisse entgegen und, so wie an jeden praktischen Arzt immer wieder die Notwendgkeit herantritt, in Unfallangelegenheiten als Arzt, als Zeuge, als Sachverständiger u. s. w. zu fungieren, so wird auch jeder Arzt stets gern in diesem umfassenden Buche Rat und Anregung in allen einschlägigen Fällen suchen und finden. Von grösstem Interesse ist das Werk ferner für Berufsgenossenschaften, Bezirksärzte, Physici, Vertrauensärzte, Krankenkassen, Landes-Versicherungsämter, Schiedsgerichte, Unfallversicherungsgesellschaften u. s. w.

Lehmann's medizinische Handatlanten.

Band XX/XXI.

Atlas und Grundriss der pathologischen Histologie.

— Spezieller Teil. —

120 farbige Tafeln nach Originalen
des Universitätszeichners C. Krapf und reicher Text.

Von Privatdozent **Dr. Hermann Dürck,** Prosektor an dem Krankenhause München l. J.

2 Bände. Preis geb. je **Mk. 11.—**

Dürck hat in diesem Werke dem Lernenden einen zuverlässigen Führer für das weite und schwierige Gebiet der pathologischen Histologie geschaffen. Es wurde dies durch sorgfältige Auswahl der Abbildungen mit Berücksichtigung aller praktisch wichtigeren Gewebsveränderungen und durch Beigabe eines Textes, welcher in gleicher Weise Rücksicht nimmt auf die Bedürfnisse des Studierenden und des Praktikers, erreicht. Vor allem sucht der Verfasser den Anfänger darüber aufzuklären, wie das mikroskopisch wahrnehmbare Bild einer Organerkrankung durch die Veränderungen an dessen elementaren Bausteinen bedingt wird und warum die krankhaften Prozesse diejenigen Formen hervorbringen mussten, welche uns am Sektionstisch vor Augen treten.

Die sämtlichen Abbildungen sind lithographisch in den Originalfarben der Präparate reproduziert. Bei möglichster Naturtreue wurde der grösste Wert auf Klarheit und korrekte Zeichnung gelegt; in dieser Beziehung sind die Bilder den vielfach auftauchenden photographischen Reproduktionen mikroskopischer Objekte weit überlegen, da sie den Beschauer nicht durch die Massenhaftigkeit der gleichzeitig dargestellten Details und die hierdurch bedingte Unschärfe verwirren, sondern demselben die Kontrolle über die Bedeutung jedes einzelnen Striches und Punktes an der Hand der Figurenerklärung und des Textes ermöglichen. Besonders der Anfänger vermag nur aus klaren, eindeutigen Abbildungen klare Vorstellungen zn gewinnen. Der Text schliesst sich den Figuren eng an, beide ergänzen einander und tragen in erster Linie der didaktischen Tendenz des Buches Rechnung. Aus diesem Grunde ist der Besprechung jedes Organs resp. jeder Organgruppe eine kurze, präzise, aber erschöpfende Rekapitulation der normal-histologischen Verhältnisse vorausgeschickt.

So stellt das Buch ein wichtiges Hilfsmittel für das Studium der pathologischen Anatomie dar, deren Verständnis undenkbar ist ohne genaue Kenntnis auf dem Gebiete der pathologischen Histologie.

Atlas und Grundriss der pathologischen Histologie. Allgemeiner Teil nebst einem Anhange über patholog. histolog. Technik von **Privatdozent Dr. Hermann Dürck wird als Band XXII der Atlanten im Frühjahr 1902** erscheinen.

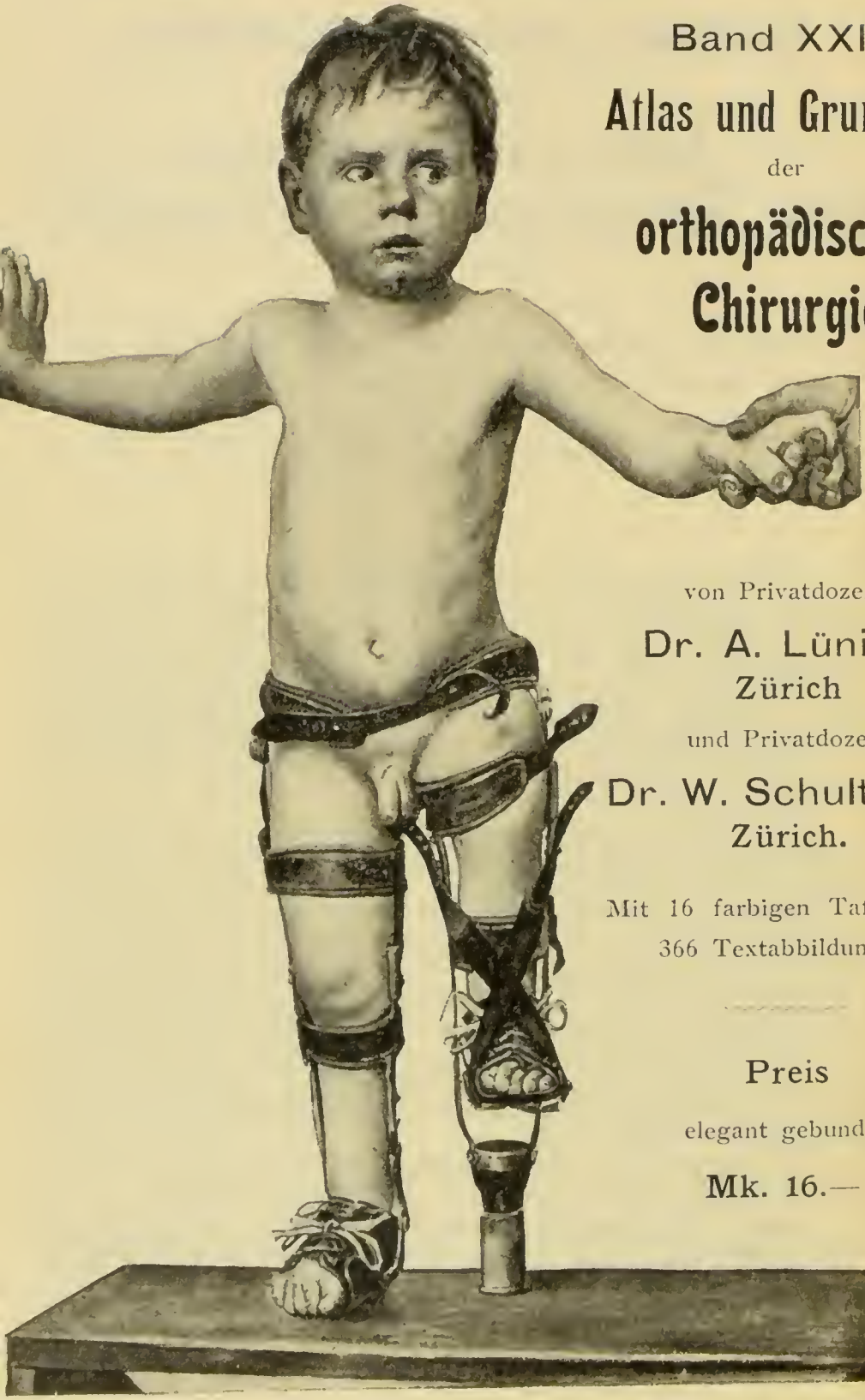

Band XXIII.

Atlas und Grund

der

orthopädisch Chirurgie

von Privatdozent

Dr. A. Lünin
Zürich

und Privatdozent

Dr. W. Schulth
Zürich.

Mit 16 farbigen Tafel
366 Textabbildunge

Preis

elegant gebunden

Mk. 16.—

J. F. LEHMANN's Verlag in MÜNCHEN.

Lehmann's medizinische Handatlanten.

Band XXIV.

Atlas und Grundriss

der

Ohrenheilkunde.

Unter Mitwirkung von

Professor Dr. **A. Politzer** in **Wien**

herausgegeben von

Dr. **Gustav Brühl,** Ohrenarzt in **Berlin.**

Mit 244 farbigen Abbildungen auf 39 Tafeln nach Originalaquarellen von Maler G. Hammerschmidt und 99 Textabbildungen.

Preis elegant gebunden Mk. 12.—

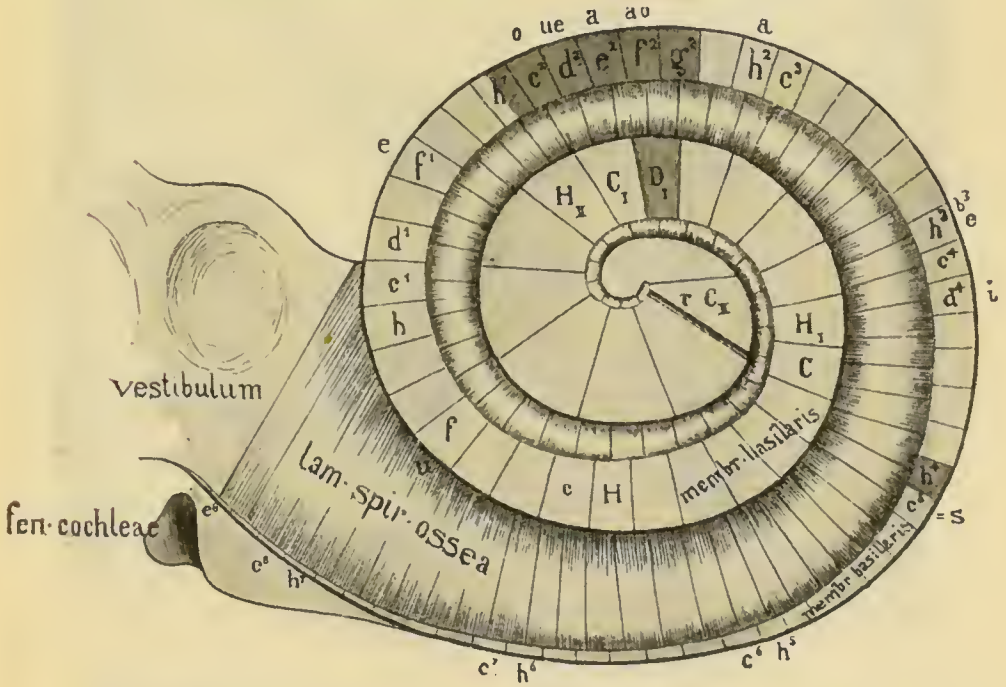

Dieser Atlas enthält neben einem vorzüglichen Grundriss, der alles Wissenswerte über Anatomie, Pathologie und Therapie in klarer, knapper, aber doch ersehöpfender Form zur Darstellung bringt, einen Atlas von seltener Reichhaltigkeit. Den pathologisehen Präparaten sind meist die normal anatomisehen gegenübergestellt, so dass das Verständnis ungemein erleichtert wird. Die Ausführung der Tafeln wurde von den ersten Autoritäten als geradezu klassiseh bezeichnet. Der Preis ist im Verhältnis zu dem Gebotenen erstaunlich billig.

J. F. LEHMANN's Verlag in MÜNCHEN.

Lehmann's mediz. Handatlanten.

Band XXV.

Atlas und Grundriss der Unterleibsbrüche

von Privatdozent **Dr. Georg Sultan,**
I. Assistent der chirurgischen Klinik in Göttingen.

Mit 36 farbigen Tafeln und 83 schwarzen Textabbildungen.
Preis elegant gebunden Mk. 10.—

Dieser Atlas bringt die Hernien in geradezu einziger Art zur Darstellung. Die in diesem Atlas enthaltenen Abbildungen, die farbigen sowohl als auch die schwarzen, sind vorzüglich ausgeführt und machen das Buch zu einem wertvollen Ratgeber für jeden Arzt und Medizinstudierenden. Der Text des Buches zeichnet sich durch klare und übersichtliche Behandlung des Stoffes aus.

Der Atlas ist ein Gegenstück zu Helferich, Frakturen und Luxationen, und es ist zu erwarten, dass Sultan ebenso wie Helferich bald in keiner medizin. Bibliothek fehlen wird.

J. F. LEHMANN's Verlag in MÜNCHEN.

Lehmann's medizinische Handatlanten.

BAND XXVII.

Atlas und Grundriss

der

PSYCHIATRIE.

Von **Wilhelm Weygandt,**

Dr. phil. et med., Privatdozent der Psychiatrie a. d. Universität Würzburg.

45 Bogen Text, 24 farbige Tafeln und zirka 240 Textabbildungen.

Preis schön und dauerhaft geb. Mk. 16.—.

Inhaltsübersicht.

Allgemeine Psychiatrie.

1. Einleitung. — Erkenntnistheoretische und psychologische Vorbemerkungen.
2. Geschichtlicher Ueberblick.
3. Aetiologie.
4. Allgemeine Psychopathologie.
5. Körperliche Symptome.
6. Zustandsbilder und Verlauf der Geistesstörungen.
7. Allgemeine Diagnostik.
8. Pathologische Anatomie.
9. Prognostik.
10. Therapie.
11. Forensische Psychiatrie.

Spezielle Psychiatrie.

12. Angeborene Geistesschwäche: Idiotie. Imbecillität. Debilität.
13. Degeneratives Irresein: Dégénéré supérieur. — Abnorme Sexualempfindung. — Konstitutionelle Neurasthenie. — Zwangsirresein. — Konstitutionelle Verstimmung. — Pathologische Charaktere.
14. Hysterie. — Pseudologia phantastica; Unfall- und Schreckpsychose.
15. Epilepsie. — Dipsomanie.
16. Manisch-depressives Irresein.
17. Paranoia und Querulantenwahn.
18. Dementia praecox, die juvenilen Verblödungsprozesse. — Dementia simplex. — Hebephrenie. — Katatonie. — Paranoische Demenz.
19. Progressive Paralyse.
20. Rückbildungsirresein. — Involutionsmelancholie. — Senile Geistesstörungen.
21. Irresein bei Hirnerkrankung. — Hirnlues, multiple Sklerose, Gliose, Tumoren, Apoplexie u. s. w.
22. Thyreogenes Irresein: Kretinismus. — Myxödem.
23. Irresein bei Nervenkrankheiten. Neuritische Psychose (Korsákow), Choreapsychosen.
24. Irresein bei Stoffwechselkrankheiten.
25. Erschöpfungspsychosen: Kollapsdelir, Amentia. Erworbene Neurasthenie.
26. Fieber u. Infektionspsychosen.
27. Intoxikationpsychosen. — Alkoholisches Irresein. — Morphinismus, Kokaïnismus u. s. w.

Grundzüge der Hygiene

von **Dr. W. Prausnitz,**
Professor an der Universität Graz.

Für Studierende an Universitäten und technischen Hochschulen, Aerzte, Architekten und Ingenieure.

——— Fünfte, erweiterte und vermehrte Auflage. ———

Mit 533 Seiten Text und 227 Original-Abbildungen.

Preis brosch. Mk. 7.—, geb. Mk. 8.—

Kursus der topographischen Anatomie

von **Dr. N. Rüdinger,**
weil. o. ö. Professor an der Universität München.

Vierte, stark vermehrte Auflage.

Bearbeitet von
Dr. Wilh. Höfer, Assistent der chir. Klinik München.

Mit 80 zum Teil in Farben ausgeführten Abbildungen.

Preis brosch. Mk. 9.—, geb. Mk. 10.—

Die typischen Operationen
und ihre Uebung an der Leiche.

Kompendium der chirurgischen Operationslehre.

Von Oberstabsarzt **Dr. E. Rotter.**

Sechste erweiterte Auflage.

400 Seiten. Mit 115 Abbildungen. Elegant geb. M. 8.—

Stereoskopisch-photograph. Atlas der Pathologischen Anatomie des Herzens
und der grösseren Blutgefässe.

In 50 Lichtdrucktafeln nach Originalaufnahmen

von **Dr. G. Schmorl,**
Kgl. sächs. Medizinalrat und Prosektor am Stadtkrankenhause in Dresden.

Preis mit Textbändchen in Klappkasten Mk. 15.—

Dieser Atlas bringt die gesamte pathologische Anatomie des Herzens in ausgezeichneten stereoskopischen Photographien zur Darstellung. Die einzelnen Bilder wirken in einer Weise plastisch, dass das natürliche Präparat dadurch ersetzt erscheint.

Redakteur:
Dr. Bernhard Spatz
Ottostrasse 1/I.

Auflage 7800.

Verlag:
J. F. Lehmann
Heustrasse 20.

Münchener Medizinische Wochenschrift

Herausgegeben von

Dr. Bäumler, Dr. Bollinger, Dr. Curschmann, Dr. Gerhardt, Dr. G. Merkel, Dr. v. Michel, Dr. H. v. Ranke, Dr. v. Winckel, Dr. v. Ziemssen.

Die Münchener medizinische Wochenschrift bietet, unterstützt durch hervorragende Mitarbeiter, eine vollständige Uebersicht über die Leistungen und Fortschritte der gesamten Medizin, sowie über alle die Interessen des ärztlichen Standes berührenden Fragen. Sie ist jetzt **das grösste und verbreitetste medizinische Fachblatt deutscher Sprache.**

Sie erreicht dies in erster Linie durch zahlreiche wertvolle **Originalarbeiten.**

Unter der Rubrik **„Referate“** werden Referate über aktuelle wissenschaftliche Fragen, sowie Besprechungen wichtigerer Einzelarbeiten und neuer Erscheinungen auf dem Büchermarkte gebracht. In der Rubrik **„Neueste Journallitteratur“** wird allwöchentlich eine kurze Inhaltsangabe der jeweils neuesten Hefte der gesamten in Betracht kommenden deutschen periodischen Fachlitteratur gegeben.

Die Litteratur der medizinischen **Spezialfächer** (z. B. Ophthalmologie, Otiatrie, Dermatologie und Syphilis etc.) wird ca. vierteljährlich unter Zusammenfassung der praktisch wichtigsten Erscheinungen referiert. Die **ausländische Journallitteratur** wird in monatlichen Referaten besprochen. *Die hier besprochene Rubrik bietet einen Ueberblick über die deutsche und ausländische Journallitteratur, wie er in gleicher Ausdehnung von keiner anderen Zeitschrift gegeben wird;* sie ersetzt dem praktischen Arzte ein reich ausgestattetes Lesezimmer; sie hat sich daher auch von ihrer Begründung an grossen Beifalls seitens der Leser erfreut. Die Verhandlungen aller bedeutenderen ärztlichen Kongresse und Vereine werden durch eigene Berichterstatter rasch und zuverlässig referiert. Durch die Vollständigkeit und Promptheit ihrer Berichterstattung zeichnet sich die Münchener med. Wochenschrift vor allen anderen medizinischen Blättern aus.

Mitteilungen aus der *Praxis*, *Feuilletons*, *therapeutische* und *tagesgeschichtliche Notizen*, *Universitäts-* und *Personalnachrichten*, *ärztliche Vacanzen etc.* geben ferner dem Inhalte der Münchener med. Wochenschrift eine unübertroffene Vielseitigkeit.

Eine *Gratis-Beilage* zur Münchener med. Wochenschr. bildet die **„Galerie hervorragender Aerzte und Naturforscher“**; bisher erschienen u. a. die Porträts v. Koch, v. Nussbaum, Lister, v. Pettenkofer, v. Scanzoni, v. Helmholtz, Virchow, v. Volkmann, v. Kölliker, Thiersch, v. Langenbeck, Billroth, v. Esmarch, Du Bois-Reymond, Bollinger, Charcot, Haeckel, Joseph Hyrtl, H. v. Ziemssen, Carl Ludwig u. s. w.

Der Preis beträgt 6 Mk. vierteljährlich. Bestellungen nehmen der Verleger sowie alle Buchhandlungen und Postämter entgegen.

Probenummern stehen umsonst und postfrei zur Verfügung.

J. F. Lehmann's Verlag, München, Heustrasse 20.